ACTA GASTROENTEROL LATINOAM - MARZO 2005; VOL 35: Nº 1

Ectasia vascular antral gástrica: presentación clínica y manejo terapéutico

Débora Pellegrini,[1] Sergio Quildrian,[2] Jorge Quiroga,[3] Pablo Young,[1] Jessica López Marti[4]

Acta Gastroenterol Latinoam 2005;35:19-23

Resumen

La ectasia vascular antral gástrica (GAVE) o "watermelon stomach" es un causa de hemorragia digestiva alta cuyo reconocimiento se ha incrementado, la cual posee características endoscópicas e histológicas típicas. La enfermedad es más frecuente en mujeres ancianas y varias entidades asociadas han sido bien establecidas. Si bien algunos pacientes con gastropatía asociada a la hipertensión portal pueden presentar un aspecto similar a la GAVE, la distinción resulta de interés a los fines de elegir una terapéutica apropiada. El objetivo de este estudio es analizar las características clínicas y el tratamiento de un grupo de pacientes con GAVE evaluados en nuestra institución. Asimismo, se realizó una revisión de la bibliografía actual. Seis mujeres y tres hombres con GAVE fueron admitidos en el Hospital Británico de Buenos Aires entre noviembre de 1998 y enero de 2004. Se realizó biopsia endoscópica en ocho pacientes, siendo consistente con GAVE en todos los casos. Cuatro pacientes con anemia crónica como única manifestación fueron exitosamente tratados con suplementos de hierro. Se realizó tratamiento endoscópico en cuatro pacientes, tres de ellos con electrocauterio bipolar y uno con coagulación con argón plasma. El paciente restante fue sometido a antrectomía. Se observó resolución del sangrado en todos los casos, más allá de la terapéutica instituída.

[1] *Servicios de Clínica Médica*
[2] *Cirugía General*
[3] *Gastroenterología*
[4] *Anatomía Patológica*
Hospital Británico de Buenos Aires

Correspondencia: *Débora Pellegrini*
Hospital Británico de Buenos Aires
Perdriel 74 (C1280AEB). Buenos Aires, Argentina
Tel.: 4309-6400 – Fax: 4309-6999
E-mail: squildrian@intramed.net

Summary

The gastric antral vascular ectasia (GAVE) or watermelon stomach is an increasingly recognized cause of persistent upper gastrointestinal bleeding, which has typical endoscopic and histological findings. This disease is most frecuent in elderly women, and several associated conditions have been well established. Some patients with severe portal hypertensive gastropathy may have a GAVE like appearence. Nevertheless, a correct diagnosis is relevant in order to choose an appropiate treatment. The objective of the current study is to analize the clinical features and treatment of a group of patients with GAVE evaluated at our Institution. A review of the current literature was also performed. Six women and three men with GAVE were admitted at the Buenos Aires British Hospital between November 1998 and January 2004. Endoscopic biopsy was performed in eight patients and was consistent with GAVE in all cases. Four patients with chronic anaemia as unique manifestation were succesfully treated with iron supplements. Endoscopic treatment was performed in 4 patients, 3 of them were treated with bipolar electrocautery and 1 with argon plasma coagulation. An antrectomy was carried out in the ninth patient. The resolution of the bleeding was observed in all cases with the different therapeutics options used.

Index (palabras claves): *watermelon stomach - gastric antral vascular ectasia - upper gastrointestinal bleeding.*

Introducción

La Ectasia Vascular Antral Gástrica (GAVE) es una causa poco común de hemorragia digestiva alta recurrente (0,1%).[1] Fue descripta inicialmente a mediados del siglo XX por Ryder, siendo denominada "*watermelon stomach*" por Jabbari en 1984 debido a su característico aspecto endoscópico.[2,3]

Se cree en la actualidad que es una entidad subdiagnosticada, siendo frecuentemente confundida con la gastritis antral o la gastropatía asociada a la hipertensión portal.[3]

En los últimos años, el desarrollo de novedosos métodos endoscópicos amplió las alternativas terapéuticas disponibles, permitiendo adecuar el tratamiento a cada paciente en particular y logrando un control efectivo del sangrado.

El objetivo de este trabajo es analizar las características clínicas de una serie de pacientes portadores de GAVE admitidos en nuestra institución, evaluando los resultados de las modalidades terapéuticas utilizadas. Asimismo, se realizó una revisión bibliográfica sobre el enfoque actual de la enfermedad.

Materiales y método

Se evaluaron retrospectivamente los pacientes admitidos en el Hospital Británico de Buenos Aires con diagnóstico de GAVE. Para ello, fueron incluidos los pacientes que presentaran cuadro clínico compatible con hemorragia digestiva alta y cuya endoscopía evidenciara lesiones vasculares estriadas o difusas a nivel del antro gástrico (Figura 1). Se excluyeron aquellos pacientes con clínica o aspecto endoscópico no característico o dudoso.

Nueve pacientes con diagnóstico de GAVE, de

Figura 1. *Característica imagen endoscópica que evidencia la GAVE como estrías rojas confluyendo hacia el píloro.*

acuerdo con los criterios antes expuestos, fueron admitidos en el Hospital Británico de Buenos Aires entre noviembre de 1998 y enero de 2004.

Se analizaron los datos demográficos, la forma de presentación, las enfermedades asociadas, el tratamiento realizado y los resultados durante el seguimiento a largo plazo.

Resultados

El grupo estaba compuesto por 6 mujeres y 3 hombres, con edad promedio de 67.4 años (rango: 44-91). La forma de presentación y otras características clínicas se detallan en la Tabla 1.

El tratamiento se llevó a cabo por vía endoscópica en 4 pacientes; en 3 casos se utilizó electrocoagulación bipolar, requiriendo en promedio dos sesiones por paciente; y en 1 se realizaron tres sesiones endoscópicas con argón plasma. Todos estos pacientes presentaban una forma estriada de la enfermedad. Otros cuatro pacientes, cuya manifestación clínica consistió en anemia ferropénica y no presentaron episodios de sangrado digestivo macroscópico, fueron manejados satisfactoriamente en forma conservadora con suplementos de hierro por vía oral. Sólo en un paciente con forma difusa de GAVE, no asociada a gastropatía hipertensiva, se requirió tratamiento quirúrgico. Este paciente debutó con una hemorragia digestiva alta con descompensación hemodinámica. La endoscopía evidenció extensos sectores de mucosa con sangrado activo no pasibles de tratamiento endoscópico por la severidad del cuadro, por lo que se debió realizar una antrectomía de urgencia.

El estudio anatomopatológico se llevó a cabo en ocho de los nueve pacientes. Los hallazgos histológicos observados en las biopsias fueron los siguientes: hiperplasia irregular de la mucosa antral con presencia de vasos capilares dilatados, dispuestos en la superficie de la lámina propia por debajo del epitelio, reconociéndose aislados trombos de fibrina. Algunos de estos vasos ectásicos, se hallaban rodeados por un material eosinófilo y homogéneo (fibrohialinosis). Se observó también hiperplasia fibromuscular de la lámina propia (Figura 2). En 2 casos se identificó metaplasia intestinal completa e incompleta. En un paciente con severa gastropatía hipertensiva no se realizó biopsia endoscópica pues se consideró la posibilidad de sangrado postprocedimiento de difícil manejo, teniendo además una imagen endoscópica característica.

El seguimiento se realizó en 8 de los nueve pacientes (88%), con un promedio de 17,5 ± 9 meses. Los 3 pacientes que recibieron tratamiento endoscópico con electrocoagulación bipolar permanecieron sin recurrencia del sangrado digestivo y mantuvieron niveles de hematocrito estables durante el seguimiento a largo plazo. Con respecto al paciente tra-

Tabla 1. *Características clínicas de los pacientes con GAVE admitidos en el Hospital Británico de Buenos Aires entre noviembre de 1998 y enero de 2004.*

Paciente	Sexo	Edad (años)	Patologías asociadas	Manifestación clinica
1	F	64	TMO por mieloma múltiple	Melena
2	M	44	IRC	Melena
3	F	85	HTA, adenoma hipofisario, Ca. Mama, Ca. endometrio	Anemia ferropénica
4	F	91	HTA, DBT 2, hipotiroidismo, cirrosis criptogénica c/HTP, IRC	Anemia ferropénica
5	F	58	HTA, DBT 2	Melena
6	M	49	-	Anemia ferropénica
7	M	68	HTA, DBT 2, etilista, arteriopatía periférica	Anemia ferropénica
8	F	65	HTA, DBT 2, cirrosis por HCV c/HTP	Estudio de várices esofágicas
9	F	83	HTA, arteritis de células gigantes	Anemia ferropénica

Referencias: F (femenino), M (masculino), TMO (transplante de médula ósea), IRC (insuficiencia renal crónica), Ca (cáncer), HTA (hipertensión arterial), DBT 2 (diabetes mellitus tipo II), HTP (hipertensión portal), HCV (virus de hepatitis C).

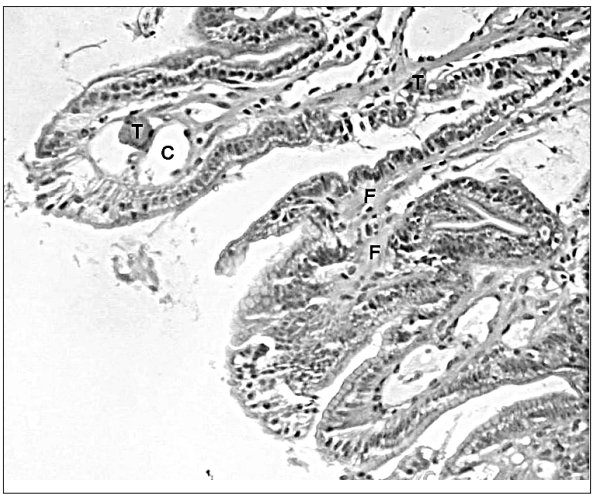

Figura 2. *En las biopsias endoscópicas se pueden observar vasos capilares dilatados (C) en la lámina propia, aislados trombos de fibrina (T) y sectores de fibrohialinosis (F).*

tado con argón plasma, se encontraba en diálisis trisemanal por insuficiencia renal en estadío terminal, falleciendo por sepsis secundaria a una perforación colónica espontánea. Este paciente no había presentado nuevos episodios de hemorragia digestiva durante los 7 meses posteriores al inicio del tratamiento endoscópico. El paciente al cual se le realizó la antrectomía evolucionó favorablemente, sin nuevos episodios de sangrado. Los 4 pacientes que recibieron tratamiento conservador con hierro por vía oral no requirieron tranfusiones ni otras intervenciones en el seguimiento. Una de las pacientes de este último grupo, de 91 años y con diagnóstico de cirrosis criptogénica, falleció en otro centro 12 meses después del diagnóstico como consecuencia de insuficiencia hepática.

Discusión

En 1953 Rider realizó las primeras descripciones sobre la GAVE.[4] Posteriormente Jabbari acuñó el término "*watermelon stomach*" (estómago en sandía) para describir las lesiones encontradas en tres pacientes con anemia ferropénica.[5] Las mismas consistían en estrías rojas longitudinales y paralelas que se irradiaban desde el píloro atravesando el antro.

Desde los primeros reportes del GAVE se remarca el creciente interés por esta patología que se considera poco frecuente (3 de cada 10.000 endoscopías según algunos autores[2]) y en parte subdiagnosticada, siendo frecuentemente confundida con la gastritis antral o la gastropatía asociada a la hipertensión portal.[2,3,4,5 6,7]

Si bien la patogenia es desconocida, se ha propuesto que ciertos movimientos peristálticos gástricos provocarían un prolapso de la mucosa antral a través del píloro, generando elongación y ectasia de los vasos sanguíneos de la mucosa. Esta teoría se ve respaldada por los hallazgos microscópicos, ya que estas alteraciones de la microvasculatura de la lámina propia son comunes en otras patologías gastrointestinales asociadas a trauma y prolapso mucoso, como sitios de ostomas, úlcera rectal y prolapso hemorroidal.[2] Asimismo, algunos autores sugieren una base genética para este trastorno, basados en el hallazgo de anticuerpos anti-RNA helicasa nucleolar, aunque tal afirmación requiere mayor investigación.[8]

Con respecto a su presentación, la enfermedad afecta frecuentemente a mujeres ancianas,[2,7,9] tal co-

mo lo demuestra Gretz en una revisión de 164 pacientes. De éstos, 76% fueron mujeres, con edad promedio de 69 años.[2,9] Estos datos coinciden con los publicados por otros autores y con los de nuestra serie, ya que 6 de los 9 pacientes fueron mujeres con edad promedio de 67,4 años.

La manifestación clínica más frecuente en nuestros pacientes fue la anemia ferropénica y la hemorragia digestiva alta. Coincidentemente, en el trabajo de Gretz y col el 88% de los pacientes se presentaron con anemia ferropénica, el 44% tenían pruebas de sangre oculta en materia fecal positivas, el 15% presentaron melena, el 3% hematemesis y el 1,2% hematoquezia. Hallazgos similares son informados por otros autores,[2,5,10] lo que sugiere que el "*watermelon stomach*" debería considerarse entre los diagnósticos diferenciales en todo paciente con hemorragia digestiva de origen oculto o con anemia ferropénica.[1,10]

Se ha informado una alta incidencia de patologías autoinmunes asociadas (mayor al 60%) entre las cuales predominan el fenómeno de Raynaud y la esclerodactilia. Otras entidades autoinmunes asociadas menos frecuentemente son esclerosis sistémica, gastritis atrófica, hipotiroidismo, cirrosis biliar primaria, diabetes mellitus, síndrome de Sjögren y enfermedad de Addison.[2,3,9]

Entre las patologías no autoinmunes que se asocian más frecuentemente al GAVE, se encuentran la cirrosis (de un 30-60% de los pacientes), la hipertensión portal, la insuficiencia renal crónica, el transplante de médula ósea y algunas enfermedades cardiovasculares.[2,3,11] Nuestra serie incluyó 2 pacientes con insuficiencia renal crónica, 2 casos de cirrosis y 1 caso de transplante de médula ósea. Asimismo, en uno de nuestros pacientes la GAVE se asoció a la enfermedad de Hutchinson-Horton (arteritis de la temporal), asociación no encontrada en la literatura hasta el momento.

La mayoría de los autores[2,3] coinciden en que el diagnóstico de GAVE debe realizarse en base a los hallazgos endoscópicos y no es necesaria la confirmación histológica. Se los divide en variedad estriada (con el aspecto típico de cáscara de sandía) y difusa, habiéndose encontrado mayor asociación de la cirrosis con este último patrón.[12-14] Por otra parte, recientemente se ha comprobado que existen casos de GAVE en los que las lesiones no están confinadas al antro, presentando extensión cardial.[15,16] Microscópicamente se evidencia en forma característica ectasia de los vasos sanguíneos de la mucosa, hiperplasia fibromuscular de la lámina propia y trombos intravasculares de fibrina[2,3,5,7] (Figura 2). Se considera que los métodos radiológicos no son de valor en el diagnóstico de rutina, mientras que la ecoendoscopía parecería correlacionarse aceptablemente con la apariencia visual de las lesiones y podría ser útil para evaluar el tratamiento ablativo con láser.[3]

Existe una asociación entre el *watermelon stomach* y la hipertensión portal, pero es necesario distinguirlo de la gastropatía hipertensiva, sobre todo cuando ésta se presenta con los llamados "signos rojos".[17] La apariencia histológica de la GAVE difiere de esta última, pero muchas veces las biopsias endoscópicas no son tan profundas como para confirmar el diagnóstico. Si bien algunos autores consideran riesgoso realizar biopsias endoscópicas en pacientes con gastropatía hipertensiva severa por temor a la magnitud del sangrado postprocedimiento, esta conducta no está universalmente aceptada y de hecho pudo realizarse sin inconvenientes en uno de los dos pacientes de nuestra serie que la presentaban.[6,17]

La diferenciación entre *watermelon stomach* y gastropatía hipertensiva tiene implicancias terapéuticas, ya que los tratamientos endoscópicos no tienen un rol significativo en esta última y son fundamentales en la GAVE. Por otro lado, las estrategias destinadas a disminuir la presión portal (betabloqueantes, TIPS) son útiles en la gastropatía hipertensiva pero no en la GAVE. Se ha sugerido que el diagnóstico de GAVE se debe reservar para aquellos casos de lesiones típicas en el antro sin compromiso del resto de la mucosa. Cuando la mucosa toma aspecto en mosaico o existen evidencias de severa gastropatía hipertensiva en cuerpo y fundus, el diagnóstico se inclina hacia la gastropatía hipertensiva.[6,17]

Las alternativas terapéuticas en el *watermelon stomach* se pueden clasificar en médicas, quirúrgicas y endoscópicas. En cuanto al manejo farmacológico, se han probado los glucocorticoides, los inmunosupresores, los estrógenos, el octeótrido y el ácido traxenámico, entre otros, con resultados variables.[6,17] Asimismo, hay consenso en que los bloqueantes H2, los inhibidores de la bomba de protones y el sucralfato carecen de utilidad.[6] Un manejo conservador con suplementos de hierro para el tratamiento de pacientes que sólo presentan anemia ferropénica como manifestación clínica ha sido propuesto en algunos reportes.[18] En nuestra serie, esta última conducta fue adoptada en el tratamiento de 4 pacientes, con buenos resultados a largo plazo, a la vez que fueron con-

trolados endoscópicamente en forma periódica.

El Nd:Yag láser es uno de los métodos endoscópicos más utilizados en el tratamiento del *watermelon stomach*, con tasas de respuesta que pueden llegar hasta el 90%.[3] El argón plasma es una técnica de electrocoagulación "sin tocar", que tiene como ventaja una limitada penetración en la pared gástrica, lo que reduce el riesgo de complicaciones.[12,19,20] Existe menor experiencia con el electrocauterio bipolar pero parecería tener resultados aceptables.[3,7] En nuestra serie, 3 pacientes fueron tratados con este último método, observándose la resolución del cuadro sin recidivas en el seguimiento realizado.

El tratamiento quirúrgico consiste básicamente en la antrectomía, con resultados aceptables según varios autores.[3,6,21,22] No obstante, su indicación está reservada a aquellos pacientes que no responden a otra modalidad de tratamiento, ya que la mortalidad operatoria puede llegar al 7,4%.[3,7]

En definitiva, podría afirmarse que la GAVE es una patología a menudo subdiagnosticada y que se encuentra entre los diagnósticos diferenciales de sangrado de origen digestivo. Existe una asociación clara entre la GAVE y ciertas enfermedades autoinmunes y no autoinmunes. De estas ultimas cabe mencionar en nuestra serie la asociación con arteritis de células gigantes, no descripta hasta el momento en la literatura. Es importante remarcar que el diagnóstico se puede realizar mediante los hallazgos endoscópicos, no siendo indispensable la biopsia. El diagnóstico diferencial más importante debe hacerse con la gastropatía hipertensiva, ya que su diferenciación permite una terapéutica dirigida con un resultado más eficaz.

Referencias

1. Rockey DC. Occult Gastrointestinal bleeding. N Engl J Med 1999;341:38-46.
2. Gretz JE, Achem SR. The watermelon stomach: clinical presentation, diagnosis and treatment. Am J Gastroenterol 1998;93:890-895.
3. Sebastian S, O´Morain CA, Buckley MJM. Review article: current therapeutic options for gastric antral vascular ectasia. Aliment Pharmacol Ther 2003;18:157-165.
4. Rider JA, Klotz AP, Kirsner JB. Gastritis with veno capillary ectasia as a source of massive gastric haemorrhage. Gastroenterology 1953;24:118-123.
5. Jabbari M, Cherry R, Lough JO, et al Gastric antral vascular ectasia: the watermelon stomach. Gastroenterology 1984;87:1165-1170
6. Burak KW, Lee SS, Beck PL. Portal hypertensive gastropathy and gastric antral vascular ectasia (GAVE) syndrome. Gut 2001;49:866-872.
7. Park RHR, Russell RI. Watermelon stomach. Br J Surg 1991;78:395-396.
8. Valdez BC, Henning D, Busch RK, et al. A nucleolar RNA helicase recognized by autoimmune antibodies from a patient with watermelon stomach disease. Nucleic Acids Research 1996;24:1220-1224.
9. Gostout CJ, Viggiano TR, Ahlquist DA. The clinical and endoscopic spectrum of the watermelon stomach. J Clin Gastroenterol 1992;15:256-263.
10. Szold A, Katz LB, Lewis BS. Surgical approach to occult gastrointestinal bleeding. Am J Surg 1992;163:90-93.
11. Tobin RW, Hackman RC, Kimmey MB, et al. Bleeding from gastric antral vascular ectasia in marrow transplant patients. Gastrointest Endosc 1996;44:223-229.
12. Dulai GS, Jensen DM, Kovacs TO, et al. Endoscopic treatment outcomes in watermelon stomach patients with and without portal hypertension. Endoscopy 2004;36:68-72.
13. Ito M, Uchida Y, Kamano S, et al. Clinical comparisons between two subsets of gastric antral vascular ectasia. Gastrointest Endosc 2001;53:764-770.
14. Lee FL, Costello F, Flanagan N, et al. Diffuse antral vascular ectasia. Gastrointest Endosc 1984;30:87-90.
15. Ohmoto K, Mimura N, Yamamoto S. Watermelon stomach: vascular ectasia may involve the cardia. Gastrointest Endosc 2003;57:897-900.
16. Stotzer PO, Willen R, Kilander F. Watermelon stomach: not only an antral disease. Gastrointest Endosc 2002;55: 897-900
17. Thuluvath PJ, Yoo HY. Portal hypertensive gastropathy. Am J Gastroenterol 2002;97:2973-2978
18. Rainoldi J, Naves A, Rainoldi F. Gastric vascular ectasia (GAVE) or watermelon stomach (WS): infrequent cause of anemia. Acta Gastroenterol Latinoam 1996;26:237-241.
19. Roman S, Saurin JC, Dumortier J, et al. Tolerance and efficacy of argon plasma coagulation for controlling bleeding in patients with typical and atypical manifestations of watermelon stomach. Endoscopy 2003;35:1024-1028.
20. Yusoff I, Brennan F, Ormonde D, et al. Argon plasma coagulation for treatment of watermelon stomach. Endoscopy 2002;34:407-410.
21. Mann NS, Rachut E. Gastric antral vascular ectasia causing severe hypoalbuminemia and anemia cured by antrectomy. J Clin Gastroenterol 2002;34:284-286.
22. Novitsky YW, Kercher KW, Czerniach DR, et al. Watermelon Stomach: Pathophysiology, diagnosis and management. J Gastrointest Surg 2003;7:652-661.