

Invitamos a los lectores de Acta a que envíen casos con interés clínico o diagnóstico para su publicación en esta sección, de la cual el Editor es el Dr R Mazure.

Tumor abdominal pós-operatório: um dilema diagnóstico

Valdemir J Alegre Salles, Rodrigo Correia Coaglio, Alcedir Raiser Lima, Cristina Destro, Felipe Cauduro Salgado, Hélcio Pedrosa Brito, Wagner Gumz Segundo

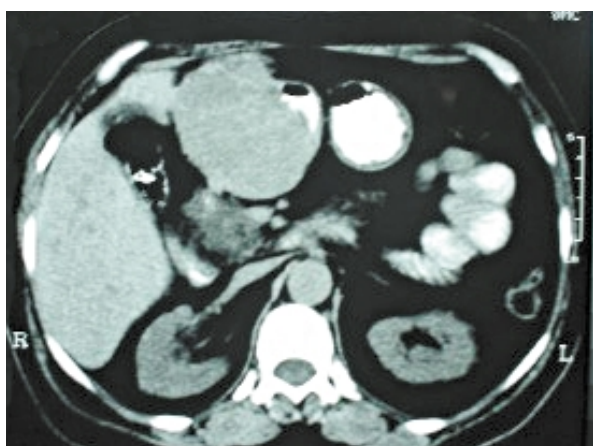


Figura 1

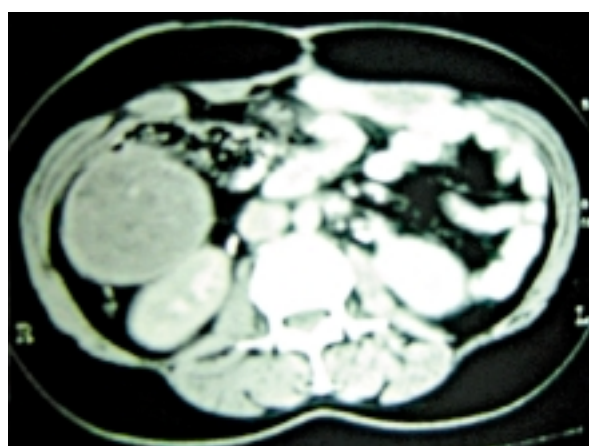


Figura 2

Caso 1: Paciente do sexo feminino, 62 anos, submetida a colecistectomia por via laparotômica há um ano. Relata o surgimento de uma tumoração abdominal localizada no epigástrio cerca de oito meses, associado a dor local, empachamento, emagrecimento e vômitos ocasionais no período pós-prandial.

Ao exame físico palpava-se uma massa tumoral no epigástrio arredondada, indolor, lisa, pouco móvel e elástica, com cerca de dez centímetros de diâmetro.

Na investigação diagnóstica complementar realizou uma endoscopia digestiva alta que demonstrava um abaulamento extrínseco na região anterior da parede antral, com redução do lúmen gástrico e uma colonoscopia sem alterações.

Submetida a uma tomografia abdominal computadorizada cujo achado foi de uma formação expansiva

sólida no epigástrio associada a uma lesão hipodensa no lobo hepático direito do fígado e linfadenomegalia peri-pancreática. (figura 1)

Caso 2: Paciente do sexo masculino, 68 anos, submetido a uma hemicolectomia esquerda há um ano, devido à neoplasia maligna do cólon esquerdo. Permaneceu assintomático, neste período, não sendo constatada nenhuma alteração abdominal ou sistêmica ao exame físico.

No seguimento clínico oncológico foi solicitado um exame de tomografia computadorizada abdominal, que evidenciou uma formação expansiva sólida, hipodensa e heterogênea, localizada no flanco direito, medindo cerca de 7,0 x 6,0 centímetros de diâmetro, determinando compressão do fígado e de alças intestinais. (figura 2)

Frente a estes casos, qual o seu diagnóstico?

Hospital Regional do Vale do Paraíba - Taubaté
São Paulo, Brasil.

Endereço: Valdemir José Alegre Salles
Rua José Bonani, 199. Independência, Taubaté. São Paulo, Brasil.
CEP: 12031-260 - Telefone: 55-012-36813888
E-mail: valiris@vivax.com.br

Resolución del caso en la página 230

