

Invitamos a los lectores de Acta a que envíen casos con interés clínico o diagnóstico para su publicación en esta sección, de la cual el Editor es el Dr R Mazure.

Dolor abdominal crónico y vómitos

Alberto Seehaus,¹ Jorge Ocantos,¹ María D Matoso,² Juan A De Paula²

¹ Servicio de Diagnóstico por Imágenes - ² Servicio de Gastroenterología, Hospital Italiano. Buenos Aires, Argentina

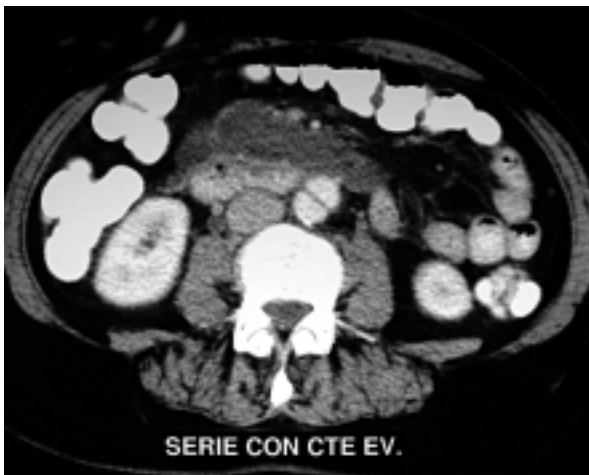

Figura 1.

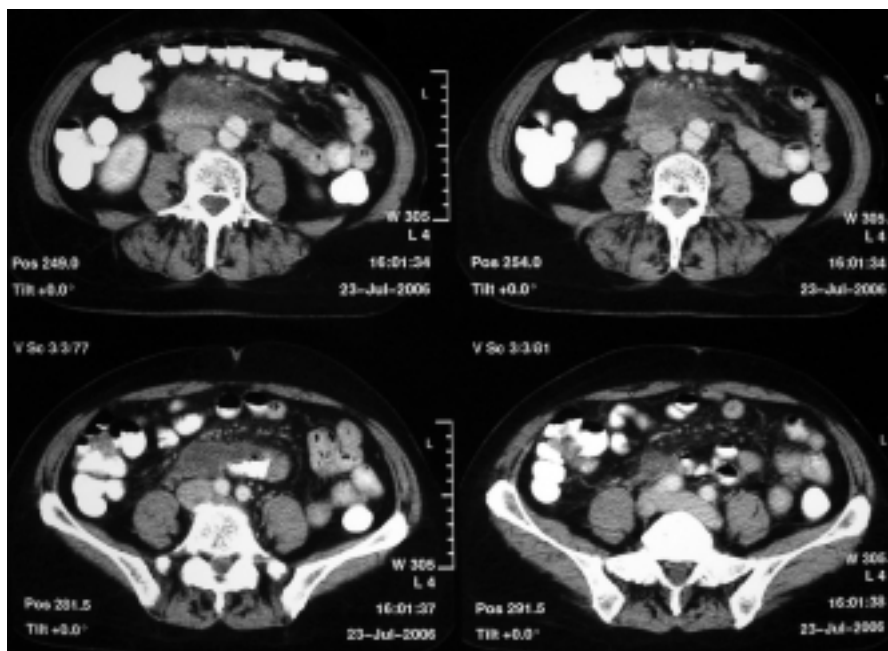


Figura 2.

Se trata de una mujer de 65 años que comienza con dolor epigástrico irradiado a dorso y episodios reiterados de vómitos biliosos de una semana de evolución. Refiere haber presentado hace 2 años un episodio de dolor abdominal de similares características. Al examen físico se observa un abdomen levemente distendido, moderadamente doloroso a la palpación profunda en forma difusa con ausencia de reacción peritoneal.

Se solicitó una tomografía computada de abdomen y pelvis con contraste oral y endovenoso que reveló un aumento de la densidad del tejido adiposo que rodea a la arteria mesentérica superior por debajo de los planos grasos peripancreáticos hasta

la zona de transición pelviana. Se evidenciaron imágenes compatibles con adenomegalias en dicha región. En la aorta abdominal se observó un defecto de relleno con un *flap* endoluminal correspondiente a una disección aórtica. La misma se encuentra por debajo del nacimiento de las arterias renales y no impresiona comprometer la bifurcación ilíaca. Escasa cantidad de líquido en fondo de saco de Douglas. (figuras 1 y 2)

¿Cual es el diagnóstico?

Correspondencia: Alberto Seehaus
Hospital Italiano de Buenos Aires. Gascón 450. Ciudad Autónoma de Buenos Aires. Argentina
E-mail: alberto.seehaus@hospitalitaliano.org.ar

Resolución del caso en la página 200