

Invitamos a los lectores de Acta a que envíen casos con interés clínico o diagnóstico para su publicación en esta sección, de la cual el Editor es el Dr R Mazure.

Nem Sempre es Neumonía

Valdemir José Alegre Salles, Endrigo Rodrigues Pissinin, Luis Gustavo Capochin Romagnolo, Renato Mesquita Tauil, Rodrigo Donalisio da Silva

Hospital Regional do Vale do Paraíba, Taubaté, São Paulo, Brasil.

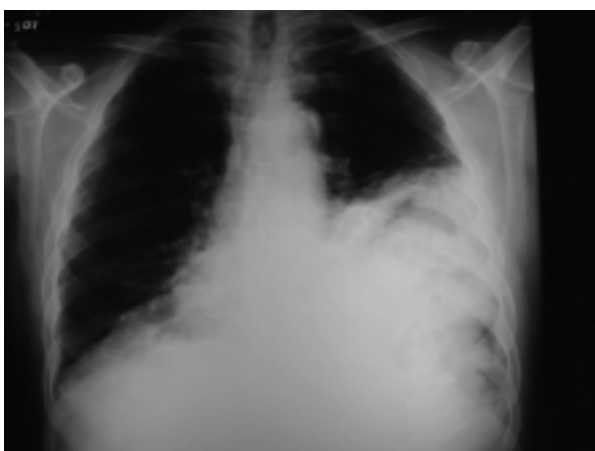

Figura 1.

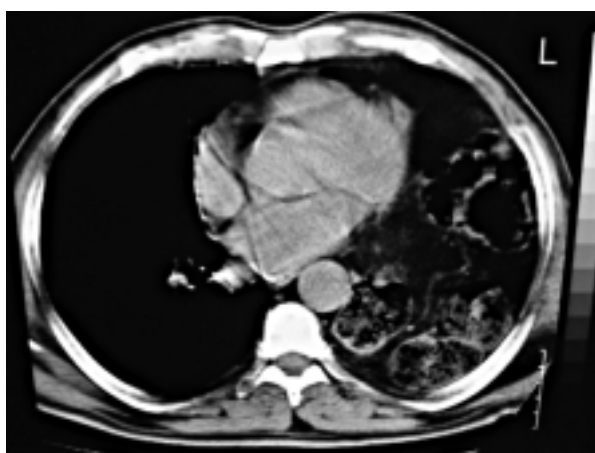


Figura 2.

Paciente do sexo masculino, 77 anos, lavrador, relata estar apresentando a cerca de dois meses um quadro de hemiparesia esquerda, de caráter progressivo, associado a episódios de cefaléia e crise convulsiva. Acompanhando o quadro neurológico refere dispnéia, tosse crônica produtiva, dor torácica esquerda e alteração no ritmo intestinal com obstipação intestinal. Sem outros antecedentes patológicos.

Admitido no serviço de neurocirurgia sendo diagnosticado meningioma. Ao exame físico torácico foi constatada a presença de redução do murmúrio vesicular à esquerda, roncocal e estertores subcrepitanes, não sendo constatado nenhuma alteração abdominal. Na avaliação laboratorial não apresentava nenhuma alteração significativa. Solicitado um Raio-X simples de tórax que evidenciou um extenso processo pneumônico acometendo a base e terço médio do pulmão esquerdo (figura 1), sendo então, instituído o tratamento clínico. Havendo uma melhora clínica do doente, porém com a manutenção da imagem radiológica foi solicitado um exame de tomografia computadorizada torácica (figura 2), que evidenciou a presença de várias formações císticas, hipodensas, com conteúdo sólido e heterogêneo, localizada no hemitórax esquerdo.

¿Frente a este quadro, qual o possível diagnóstico e a conduta a ser adotada?

Correspondência: Valdemir José Alegre Salles
Rua José Bonani, 199 Taubaté, São Paulo, Brasil
CEP: 12031-260
E-mail: valiris@vivax.com.br

Resolución del caso en la página 201