

Invitamos a los lectores de Acta a que envíen casos con interés clínico o diagnóstico para su publicación en esta sección.

## Imágenes yeyunales en paciente con trasplante intestinal

Fabio Nachman, Andrés Ruf, Gabriel Gondolesi, Eduardo Mauriño

Sección de Gastroenterología. Unidad de nutrición, Rehabilitación y Trasplante Intestinal. Hospital Universitario. Fundación Favaloro. Ciudad Autónoma de Buenos Aires. Argentina.

Paciente masculino de 23 años de edad con antecedentes de mielomeningocele operado a los pocos días del nacimiento. Al mes se le diagnostica enfermedad de Hirschsprung y se realiza operación a lo Duhamel. A los 6 años desarrolla isquemia intestinal secundaria a un vólvulo, laparotomía exploradora y resección de intestino delgado. Con diagnóstico de insuficiencia intestinal por síndrome de intes-

tino ultracorto inicia nutrición parenteral total (NPT). A lo largo de 16 años en NPT presentó múltiples infecciones asociadas a catéter y síndrome de vena cava superior. Cumpliendo criterios para trasplante de intestino delgado aislado, el mismo se realiza en mayo de 2006. Durante el seguimiento endoscópico, a nivel yeyunal, se logra observar la siguiente secuencia evolutiva.

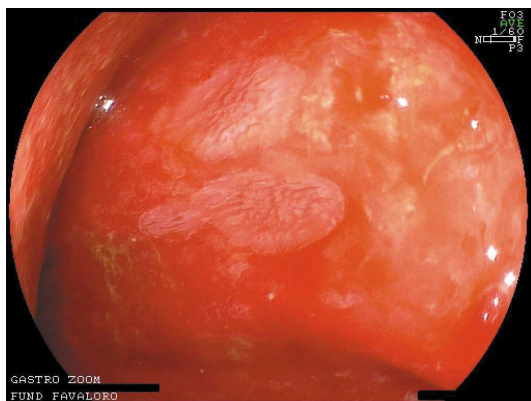


Figura 1.

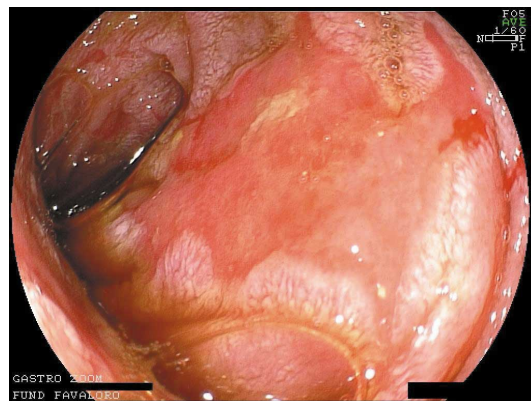


Figura 2.

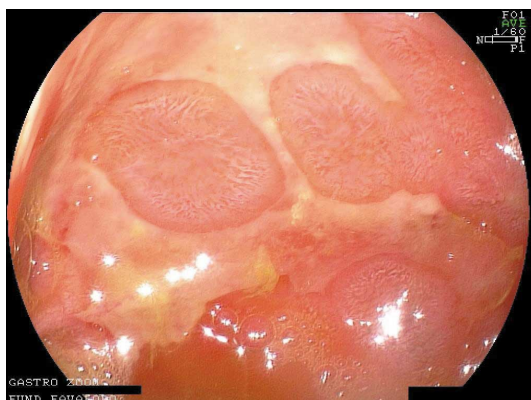


Figura 3.

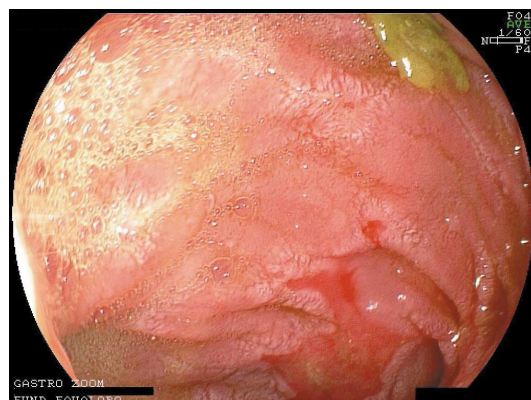


Figura 4.

**Correspondencia:** Fabio Nachman  
Fundación Favaloro Av. Belgrano 1746, 7º piso, (C1093).  
Ciudad Autónoma de Buenos Aires. Argentina.  
Tel: 4378-1200 (int 1710) - E-mail: fdnachman@intramed.net

¿Cuál es el diagnóstico?

Resolución del caso en la página 93

