

Invitamos a los lectores de Acta a que envíen casos con interés clínico o diagnóstico para su publicación en esta sección.

Hemorragia digestiva de origen oscuro

Andrés D Wonaga,¹ Víctor Serafini,² Luis Viola¹

¹ Servicio de Gastroenterología. ² Servicio de Cirugía General. Sanatorio Güemes, Ciudad Autónoma de Buenos Aires. Argentina.

Se trata de un varón de 42 años con antecedentes de cirugía abdominal de urgencia a los 4 años de edad por una causa desconocida e internación seis meses atrás por melena, con una videoendoscopia alta sin hallazgos patológicos. Reingresó por melena, sin descompensación hemodinámica. En los estudios de laboratorio se observó: hematocrito 25%, hemoglobina 8.3g/dl, glóbulos blancos 9500/mm³, plaquetas 350.000/mm³, urea 60 mg/l, creatinina 0.8 mg/l, Quick 90%, KPTT 25". Se transfundieron dos unidades de glóbulos rojos y se realizó una videoendoscopia alta con resultado normal y una video colonoscopia hasta ciego que evidenció restos de sangre fresca en todo el trayecto. Se efectuó un examen con endocapsula que informó sangrado activo en yeyuno distal en una zona con presencia de una lesión deprimida (Fotos 1 y 2).

El paciente ingresó a quirófano. Con los antecedentes y hallazgos endoscópicos.

¿Cuál es su diagnóstico presuntivo?

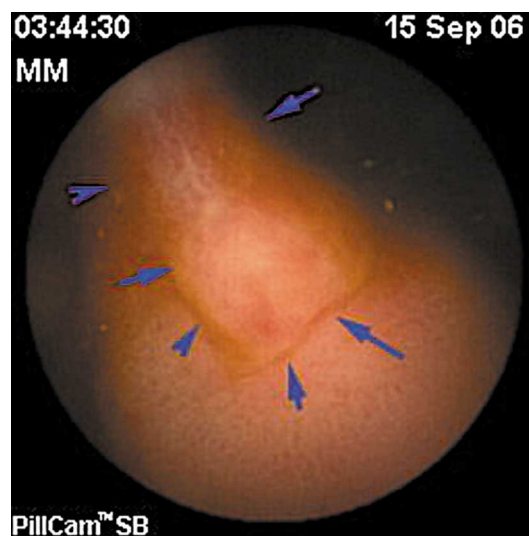


Foto 1.

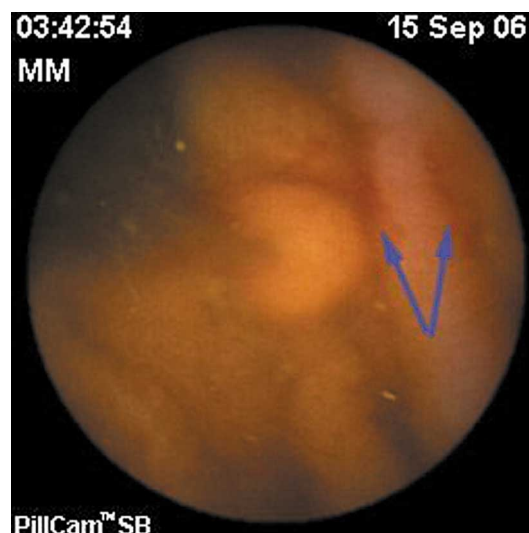


Foto 2.

Correspondencia: Andrés D Wonaga
 Institución: Sanatorio Güemes, Av. Córdoba 3933, Ciudad Autónoma de Buenos Aires. Argentina.
 E-mail: : awonaga@yahoo.com.ar

Resolución del caso en la página 94

