ACTA GASTROENTEROL LATINOAM - DICIEMBRE 2008;VOL 38:Nº4

Diagnóstico y tratamiento de hemorragia digestiva en síndrome de Bean (*Blue Rubber-Bleb Nevus Syndrome*)

Adriana Bottero,[1] Laura Benedetti,[1] Liliana Sasson,[1] Marcela Baylez,[2] María Rosa Cordisco,[3] Martín Rubio,[2] Mariana Nastri,[4] José Antonio Ruiz [1]

[1] Servicio de Gastroenterología, [2] Servicio de Cirugía, [3] Servicio de Dermatología, [4] Servicio de Clínica. Hospital de Pediatría JP Garrahan, Ciudad Autónoma de Buenos Aires. Argentina.

Acta Gastroenterol Latinoam 2008;38:278-283

Resumen

*El síndrome de Bean (**Blue Rubber-Bleb Nevus Syndrome** BRBNS) es un raro trastorno que se caracteriza por la presencia de malformaciones vasculares cutáneas y viscerales. Si bien el compromiso suele ser multiorgánico, el tracto gastrointestinal es la afectación más frecuente, siendo causa de hemorragia digestiva y anemia crónica. Presentamos una paciente de sexo femenino de 8 años de edad, derivada por lesiones vasculares cutáneas, anemia y hemorragia digestiva. Las lesiones cutáneas fueron compatibles con BRBNS. El compromiso gastrointestinal se confirmó por endoscopia alta y baja, con tratamiento endoscópico posterior. Se efectuaron 2 ligaduras en el estómago, esclerosis en 1 lesión duodenal, y a nivel de colon fueron necesarias 6 ligaduras y 3 resecciones con ansa de polipectomía. Por medio de enteroscopía intraoperatoria (EIO) con asistencia laparoscópica se inspeccionó intestino delgado desde válvula ileocecal hasta ángulo de Treitz, observando 18 lesiones. Fueron resecadas 8 lesiones de aspecto polipoide con ansa de polipectomía y 8 lesiones con compromiso transmural (las de mayor tamaño) recibieron resección quirúrgica con anastomosis parcial. Solo una lesión requirió anastomosis término-terminal. Consideramos que el tratamiento endoscópico y la EIO con asistencia laparoscópica son opciones seguras y eficaces para el control de la hemorragia digestiva en el BRBNS.*

Palabras claves: *Blue Rubber-Bleb Nevus Syndrome, síndrome de Bean, hemorragia digestiva, enteroscopía intraoperatoria, cirugía laparoscópica, terapia endoscópica.*

Correspondencia: *Adriana Bottero*
Pichincha 1850, Ciudad Autónoma de Buenos Aires. Argentina.
Tel: 54 11 43084300 - Interno 1303. Fax 54 11 43085325
E-mail: abottero@intramed.net

Diagnosis and treatment of gastrointestinal bleeding in Bean syndrome

Summary

Blue Rubber-Bleb Nevus Syndrome (BRBNS, Bean Syndrome) is a rare disorder characterized by the presence of cutaneous and visceral vascular malformations. Although it may affect several organs, the gastrointestinal tract is one of the most frequently involved sites. It can cause gastrointestinal bleeding and chronic anemia. We report an 8-years-old girl who was admitted because of cutaneous malformations and anemia suspected to be caused by gastrointestinal bleeding. Cutaneous lesions were compatible with Blue Rubber-Bleb Nevus Syndrome. Vascular malformations were confirmed by diagnostic gastroduodenoscopy and colonoscopy and further therapeutical intervention was planned. We performed banding of 2 lesions located in the stomach and sclerotherapy of a duodenal lesion. Six colonic lesions were treated with banding and three other polypoid lesions were endoscopically resected. A combined laparoscopic and endoscopic approach was performed for evaluation and treatment of small-bowel lesions. Eighteen lesions were found . We endoscopically resected 8 polipoid lesions. Eight other large transmural lesions were removed by wedge resection. Only one lesion required termino-terminal anastomosis. We consider that endoscopic treatment and laparoscopically assisted enteroscopy are safe and effective options in the treatment of gastrointestinal bleeding caused by vascular malformations.

Key words: *Blue rubber bleb nevus syndrome, Bean Syndrome, Intraoperative enteroscopy, Laparoscopic surgery, Gastrointestinal hemorrhage, Endoscopy therapy.*

Abreviaturas:
BRBNS: ***Blue Rubber-Bleb Nevus Síndrome***
EIO: enteroscopía intraoperatoria
TAC: tomografía axial computarizada
RMN: resonancia magnética nuclear
GRS: glóbulos rojos sedimentados
AET: aetoxiesclerol

El BRBNS es un raro desorden caracterizado por la presencia de malformaciones vasculares venosas, cutáneas y viscerales. Si bien puede afectar múltiples órganos, el tracto gastrointestinal se encuentra habitualmente comprometido, siendo causa de hemorragia digestiva y anemia crónica.[1-3]

Fue descripto por primera vez en 1860 por Gascoyen, sin embargo, recién en 1958 William Bennet Bean lo describe como una entidad con características propias, llevando su nombre desde entonces.[1-3]

La presentación más común es la forma esporádica, si bien se han detectado casos familiares de patrón autosómico dominante por mutación del cromosoma 9p.[5,6]

La hemorragia digestiva es uno de los problemas más importantes en el manejo de estos pacientes.[1,2,7]

Reportamos nuestra experiencia en el diagnóstico y tratamiento de una hemorragia digestiva crónica en un paciente pediátrico con este síndrome.

Caso clínico

Se trata de una paciente de sexo femenino de 8 años de edad derivada por lesiones vasculares cutáneas, anemia y hemorragia digestiva.

Refería dolor de 3 años de evolución en ambos hombros y cadera izquierda, además de reiterados episodios de melena, recibiendo tratamiento con hierro vía oral en forma crónica.

Al ingreso la paciente se encontraba hemodinámicamente compensada. Presentaba lesiones vasculares cutáneas compatibles con BRBNS (Fotos 1) con anemia hipocrómica microcítica (descenso de la hemoglobina de 10 a 6 g /dl en 2 meses).

La tomografía axial computarizada (TAC) de cerebro fue normal. La ecografía Doppler de hombro derecho mostró una malformación vascular venosa. Una resonancia magnética nuclear (RMN) de hombros y cadera informó lesiones isointensas en T1 e hiperintensas en T2 con hipercaptación de gadolinio en múltiples músculos compatibles con malformaciones venosas.

La ecografía abdominal no evidenció lesiones. En la endoscopia digestiva alta se observaron en estómago 3 lesiones vasculares azuladas, 2 de ellas sésiles, de aproximadamente 1cm, ubicadas en techo y curvatura mayor (Foto 2). En la segunda porción de duodeno se hallaron dos lesiones vasculares pequeñas tipo telangiectasias. La videocolonoscopía mostró múltiples lesiones vasculares azuladas de diferentes tamaños, sésiles y de aspecto polipoideo, distribuidas de manera irregular en todo el colon (Foto3).

Foto 1. *Lesión cutánea característica del Síndrome de Bean.*

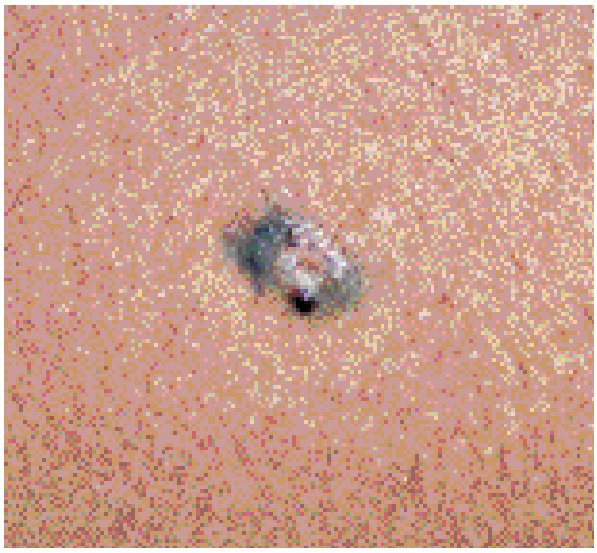

Foto 2. *Lesión vascular sésil a nivel de estómago.*

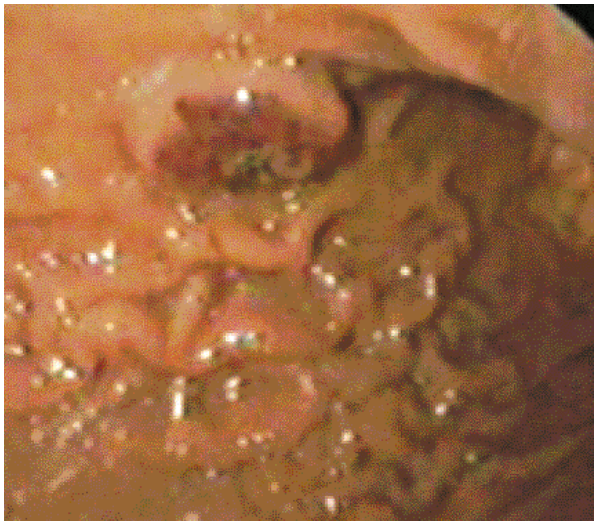

La paciente inicia tratamiento con hierro parenteral, ácido fólico, vitamina B12, eritropoyetina y Octreotide endovenoso (bolo de 3.5µg/ Kg /dosis luego goteo continuo a 2 µg/ Kg/ hora) durante 7 días y luego SC (200 µg/día). No se realizó transfusión de glóbulos rojos sedimentados (GRS) ante la negativa de la familia por creencias religiosas.

Foto 3. *Lesión vascular polipiode en colon.*

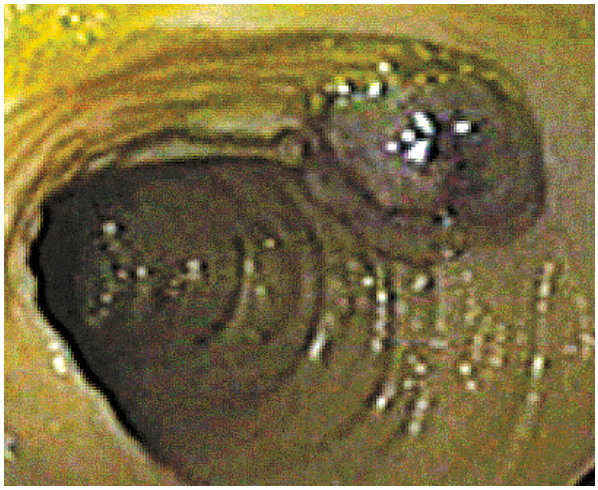

Se programó tratamiento endoscópico para las lesiones de estómago, duodeno y colon. Dos lesiones sésiles gástricas recibieron ligadura endoscópica. Una lesión duodenal fue inyectada con 2 cm^3 de aetoxiesclerol (AET) al 1%. A nivel de colon el tratamiento consistió en 6 ligaduras a 10, 20 y 30 cm del margen anal y se efectuaron 3 resecciones con ansa de polipectomía.

Para la evaluación diagnóstica y tratamiento de las posibles lesiones de intestino delgado se realizó una EIO. Ésta fue efectuada con asistencia laparoscópica y abordaje transumbilical a través de 4 enterostomías, que correspondían a sitios de resección de lesiones vasculares. Se inspeccionó desde válvula ileocecal hasta ángulo de Treitz. La mucosa fue examinada por endoscopia y la pared externa intestinal por transiluminación y palpación.

Se constató una lesión vascular en hígado y 18 lesiones azuladas a lo largo de intestino delgado; algunas de aspecto polipoide, multilobuladas y otras planas.

Las lesiones transmurales de mayor tamaño fueron resecadas (8 en total) con anastomosis parcial. Una sola lesión de gran tamaño requirió resección segmentaria seguida de anastomosis término-terminal. Ocho lesiones de aspecto polipoide menores a 1 cm que impresionaban sin compromiso transmural fueron resecadas con ansa de polipectomía.

El procedimiento duró 4 horas 20 minutos. El estudio histológico de la piezas resecadas informó malformaciones vasculares.

La paciente egresó al séptimo día post-operatorio sin complicaciones. Luego de 4 años de seguimiento no ha presentado nuevos episodios de hemorragia digestiva hasta el momento. Se plantea su seguimiento con estudio de cápsula endoscópica y endoscopia alta y baja, para definir conducta según los hallazgos y estado clínico de la paciente.

Discusión

El BRBNS es una rara entidad con afectación multisistémica caracterizada por la presencia de malformaciones vasculares venosas, cutáneas y viscerales.[1-3]

La mayoría de las lesiones se presentan desde el nacimiento a los 2 años de vida, si bien existen reportes con presentación prenatal [2] o en la adultez.[1,2]

Las lesiones cutáneas pueden ser de 3 tipos:1) lesiones grandes desfigurantes; 2) lesiones de color negro o violáceo-azuladas de consistencia gomosa (más frecuentes); 3) máculas y pápulas negro-azuladas irregulares.

Su apariencia, tamaño, número y distribución es variable.[1,5] Suelen continuar creciendo en número y tamaño a lo largo de la vida.[1,2]

El tracto gastrointestinal es la afectación visceral más frecuente, sin embargo, múltiples órganos pueden estar comprometidos. Entre éstos se incluyen: hígado, cerebro, ojos, nasofaringe, parótidas, bazo, peritoneo, pericardio, músculos, vejiga, riñón, tiroides y retroperitoneo.[1,2,4,8,9] También son frecuentes las anomalías ortopédicas como deformidades, hipertrofia, fracturas o compromiso articular.[5]

Las lesiones gastrointestinales son generalmente múltiples y submucosas, de aspecto macular, polipoide o más raramente tumoral. El compromiso puede ser difuso o menos comúnmente segmentario. Si bien la localización más frecuente es a nivel de intestino delgado y colon distal, pueden afectar cualquier sitio desde la boca hasta el ano.[1,2] El caso reportado presentaba compromiso difuso desde el

estómago hasta el colon con numerosas lesiones, y compromiso articular y cutáneo.

La hemorragia digestiva es uno de los problemas más importantes en el manejo de estos pacientes.[1,2,7] Puede presentarse desde edad temprana a lo largo de la vida.[4] Si es aguda, se manifiesta como hematemesis, melena o hemorragia digestiva baja. Ocasionalmente puede ser masiva u oculta, con anemia ferropénica de severidad variable.[3] Las recurrencias son comunes.[2-4,7] En esta paciente la hemorragia digestiva (hematoquezia-melena) fue muy importante y su manejo requirió de diferentes terapéuticas (octreotide- Fe parenteral, eritropoyetina) ante la negativa de la familia a la transfusión con GRS.

Existen otras complicaciones descriptas a nivel digestivo como vólvulo, invaginación, obstrucción e infarto.[5,10,6]

El BRBNS también se ha visto asociado a entidades como trombocitopenia, coagulopatía por consumo, hipertensión pulmonar, calcificaciones y trombosis venosa, entre otras.[5,11,12] La evaluación básica incluye una completa historia clínica, examen físico, hemograma y *test* de sangre oculta en materia fecal. El diagnóstico inicial se basa en el hallazgo de las lesiones cutáneas características.[2,1] Si se constata anemia, es necesaria la investigación exhaustiva del tracto digestivo.[2] La evaluación del mismo incluye múltiples modalidades. La radiografía directa de abdomen puede ser normal o mostrar calcificaciones. Si es contrastada, pueden observarse defectos de relleno secundarios a lesiones polipoides sésiles.[2,3,6,10,12] La afectación de esófago, estómago, duodeno y colon es fácilmente confirmada por la endoscopia digestiva. Nuestra paciente presentaba múltiples lesiones polipoides-tumorales azul-negruzcas en el tracto digestivo al alcance del endoscopio.

Para investigar el intestino delgado, técnicas como la EIO y la cápsula endoscópica han sido empleadas con buenos resultados.[9,15] La cápsula endoscópica previa a EIO sería una indicación precisa en estos pacientes y junto al control endoscópico periódico puede ser útil para el seguimiento posterior al tratamiento.[4,6,9,16]

La ecoendoscopía es otro método poco invasivo recientemente utilizado para confirmar la naturaleza de las lesiones y su profundidad.[7,14]

La angiografía y la escintigrafía con glóbulos rojos marcados permiten también la localización de las lesiones.[2,14]

La ecografía, RMN y TAC son estudios no invasivos para visualizar lesiones internas y de valor en la evaluación de familiares asintómaticos.[2,3]

Entre los diagnósticos diferenciales se incluyen los síndromes de Rendu Osler Weber, Klippel Trenaunay, Mafucci, Von Hippel Lindau, Sturge Weber, Cobb y glomangiomas múltiples.[2,5,6,10,17]

El tratamiento está orientado fundamentalmente al manejo de las complicaciones.[17]

En el caso de la hemorragia digestiva pueden plantearse dificultades, si se tiene en cuenta que el compromiso suele ser difuso y el crecimiento de las lesiones es a lo largo de la vida. La mayoría de las muertes asociadas al síndrome son atribuidas a la hemorragia digestiva.[3,17,18]

Debido a la multiplicidad de las lesiones y a la variabilidad de la presentación clínica el rango de las opciones terapéuticas es muy amplio, abarcando desde la suplementación con Fe y/o transfusión de glóbulos rojos hasta la resección quirúrgica.[4,5,7,11,17,18]

Ante lesiones difusas y episodios de hemorragia leve se recomienda el tratamiento médico conservador.[3,7,13] Existen publicaciones sobre la administración de diferentes drogas como corticoides, interferón α, agentes antifibrinolíticos, altas dosis de gammaglobulinas y vincristina, entre otros. Las respuestas han sido variables sin dosis ni duración definida del tratamiento. En general las lesiones tienden a retornar a su estado previo tan pronto como el tratamiento es discontinuado.[3,11,18]

El octreotide ha sido utilizado en forma efectiva para el control de la hemorragia digestiva, pudiendo ser una opción terapéutica de mantenimiento hasta el tratamiento endoscópico y/o quirúrgico definitivo.[18] Nuestra experiencia con el uso de octreotide fue muy buena al permitir la disminución de la hemorragia digestiva y la recuperación de los valores de hemoglobina.

El tratamiento endoscópico está indicado en pacientes con hemorragias más severas y lesiones múltiples.[3,7,13,17] Ha demostrado ser seguro, no presentando en general complicaciones relacionadas al mismo.

Diferentes técnicas de terapéutica endoscópica han sido reportadas, como esclerosis, ligadura con bandas, coagulación mono o bipolar, fotocoagulación, termocoagulación, terapia con láser y resección con ansa de polipectomía.[3,7,13,17,19]

Las técnicas de termocoagulación serían las de elección en lesiones que comprometen la muscular de la mucosa.[7,14] Entre ellas se encuentran la coagulación con plasma de Argon (APC), *heater probe*, electrocoagulación mono o bipolar y Nd: YAG

(*neodinium*) láser.[7,8] Este último es el más rápido y efectivo. Sin embargo, estas técnicas no serían adecuadas para lesiones de gran tamaño.[7]

La termocoagulación o fotocoagulación pueden ser útiles en lesiones pequeñas como telangiectasias.[7]

Con la escleroterapia se han informado buenos resultados, aunque existen informes de complicaciones como úlceras, estenosis y extravasación del líquido esclerosante.[7,8]

La polipectomía es una técnica rápida que ofrece la ablación completa de las lesiones, siendo de elección en las de gran tamaño o múltiples.[7] Hemos realizado 3 polipectomías en colon y 8 polipectomías en la EIO sin complicaciones.

La ligadura endoscópica ha demostrado ser un procedimiento seguro sin riesgos de hemorragia, siempre que el tamaño de la lesión sea el adecuado.[19] Dos lesiones en estómago y 3 lesiones en colon pudieron recibir ligadura endoscópica, dado su tamaño, sin dificultad y buen resultado.

El tratamiento quirúrgico es controvertido. Está indicado cuando las lesiones no pueden ser tratadas por vía endoscópica en casos de hemorragia significativa, lesiones confinadas a un segmento o complicaciones (invaginación, hemorragia masiva, etc).[4,9,10,17]

Muchos autores recomiendan el tratamiento conservador debido al posible riesgo de exponer al paciente a múltiples cirugías y complicaciones por resecciones extensas.

La enteroscopía intraoperatoria con laparotomía ha sido reportada con muy buenos resultados, permitiendo además del diagnóstico, el tratamiento de las lesiones de intestino delgado.[4,7,16,20]

Fishman y col, describen su experiencia en el tratamiento quirúrgico de las lesiones gastrointestinales en 10 pacientes, eliminando completamente la hemorragia digestiva en 9 de ellos. Sostienen que el tratamiento quirúrgico controla exitosamente la hemorragia digestiva crónica severa, logrando la completa erradicación y evitando futuras intervenciones.[4]

En nuestro caso optamos por la EIO, ya que consideramos que nos permitiría realizar el diagnóstico y tratamiento simultáneo de las lesiones, sumando las ventajas del abordaje laparoscópico.

Coincidimos con otros autores que probablemente la EIO podría ser el *gold standard* para el tratamiento de las lesiones de intestino delgado en este síndrome.[16]

No encontramos otros informes ni casos publicados sobre un abordaje laparoscópico para la EIO como en nuestro paciente. Consideramos que en centros especializados la enteroscopía intraoperatoria puede realizarse mediante un abordaje laparoscópico, siendo un método confiable, seguro y relativamente fácil de realizar.

A modo de conclusión digamos que el BRBNS es un desorden multisistémico infrecuente caracterizado por la presencia de malformaciones vasculares cutáneas y viscerales. Consideramos de suma importancia el reconocimiento de sus lesiones cutáneas características, ya que pueden orientar al diagnóstico y tratamiento precoz, evitando sus complicaciones.

Dada la rareza del síndrome, no existen hasta el momento ensayos clínicos ni grandes series publicadas. Sin embargo, recomendamos el tratamiento endoscópico y la EIO con asistencia laparoscópica como opciones terapéuticas seguras y efectivas, pudiendo quizás llegar a ser el *gold standard* en el tratamiento de las lesiones gastrointestinales en estos pacientes.

Referencias

1. Adelaide A, Hebert and Joel H Berg. Diseases of mucous membranes and appendageal structures. In: Schachnder LA and Hansen RC, eds. Pediatric Dermatology. Churchill: Livingstone; 1996.p1527.
2. Nahm WK, Moise S, Eichenfield LF, Paller AS, Nathanson L, Malicki DM,Friedlander SF. Venous malformations in blue rubber bleb nevus syndrome: variable onset of presentation. J Am Acad Dermatol 2004;50(Suppl 5):S101-S106.
3. Ertem D, Acar Y, Kotiloglu E, Yucelten D, Pehlivanoglu E. Blue rubber bleb nevus syndrome. Pediatrics 2001;107: 418-420.
4. Fishman SJ, Smithers CJ, Folkman J, Lund DP, Burrows PE, Mulliken JB, Fox VL. Blue rubber bleb nevus syndrome: surgical eradication of gastrointestinal bleeding. Ann Surg 2005;241:523-528.
5. Moodley M, Ramdial P. Blue rubber bleb nevus syndrome: case report and review of the literature. Pediatrics 1993;92:160-162.
6. Arguedas MR, Shore G, Wilcox CM. Congenital vascular lesions of the gastrointestinal tract: blue rubber bleb nevus and Klippel-Trenaunay syndromes. South Med J 2001;94: 405-410.
7. Shimada S, Namikawa K, Maeda K, Obata S, Ikei S, Mizutani J, Ogawa M. Endoscopic polypectomy under laparotomy throughout the alimentary tract for a patient with blue rubber bleb nevus syndrome. Gastrointest Endosc 1997;45:423-427.
8. Morris L, Lynch PM, Gleason WA Jr, Schauder C, Pinkel D, Duvic M. Blue rubber bleb nevus syndrome: laser photocoagulation of colonic hemangiomas in a child with microcytic anemia. Pediatr Dermatol 1992;9:91-94.

9. Fish L, Fireman Z, Kopelman Y, Sternberg A. Blue rubber bleb nevus syndrome: small-bowel lesions diagnosed by capsule endoscopy. Endoscopy 2004;36:836.
10. Beluffi G, Romano P, Matteotti C, Minniti S, Ceffa F, Morbini P. Jejunal intussusception in a 10-year-old boy with blue rubber bleb nevus syndrome. Pediatr Radiol 2004;34:742-745.
11. Boente MD, Cordisco MR, Frontini MD, Asial RA. Blue rubber bleb nevus (Bean syndrome): evolution of four cases and clinical response to pharmacologic agents. Pediatr Dermatol 1999;16:222-227.
12. Lee C, Debnath D, Whitburn T, Farrugia M, Gonzalez F. Synchronous multiple small bowel intussusceptions in an adult with blue rubber bleb nevus syndrome: Report of a case and review of literature. World J Emerg Surg 2008;3:3.
13. Beck PL, Aspinall AI, Kilvert VM, Dort J. Blue rubber bleb nevus syndrome. Gastrointest Endosc 2002;56:598-600.
14. F, Andrade P, Leitao MC, Donato A, Freitas D. Endosonography in the diagnosis of blue rubber bleb nevus syndrome: an uncommon cause of gastrointestinal tract bleeding. J Clin Gastroenterol 1999;28:262-265.
15. De Bona M, Bellumat A, De Boni M. Capsule endoscopy for the diagnosis and follow-up of blue rubber bleb nevus syndrome. Dig Liver Dis 2005;37:451-453.
16- Kopácová M, Tachecí I, Koudelka J, Králová M, Rejchrt S, Bures J. A new approach to blue rubber bleb nevus syndrome: the role of capsule endoscopy and intra-operative enteroscopy. Pediatr Surg Int 2007;23:693-697.
17. Dwivedi M, Misra SP. Blue rubber bleb nevus syndrome causing upper GI hemorrhage: a novel management approach and review. Gastrointest Endosc 2002;55:943-946.
18. Gonzalez D, Elizondo BJ, Haslag S, Buchanan G, Burdick JS, Guzzetta PC, Hicks BA, Andersen JM. Chronic subcutaneous octreotide decreases gastrointestinal blood loss in blue rubber-bleb nevus syndrome. J Pediatr Gastroenterol Nutr 2001;33:183-188.
19. Bak YT, Oh CH, Kim JH, Lee CH. Blue rubber bleb nevus syndrome: endoscopic removal of the gastrointestinal hemangiomas. Gastrointest Endosc 1997;45:90-92.
20. Kopácová M, Bures J, Vykouril L, Hladík P, Simkovic D, Jon B, Ferko A, Tachecí I, Rejchrt S. Intraoperative enteroscopy: ten years' experience at a single tertiary center. Surg Endosc 2007;21:1111-1116.