◆ MANUSCRITO ORIGINAL

Abordaje transfistular para el tratamiento de la litiasis residual de la vía biliar

Mariano Palermo, Mercedes Giménez Dixon, Fernando Álvarez, Adrián Ortega, Miguel Bruno, Francisco J Tarsitano

Sección de Cirugía Digestiva y Percutánea del Servicio de Cirugía General del Hospital Nacional Profesor Alejandro Posadas, El Palomar, Provincia de Buenos Aires. Argentina.

Acta Gastroenterol Latinoam 2010;40:239-243

Resumen

Introducción. *Se define como litiasis residual al cálculo que persiste en la vía biliar después de una intervención quirúrgica. Se detecta una litiasis residual en aproximadamente el 2% de los pacientes luego de una colecistectomía simple y en 4% a 15% después de una exploración de la vía biliar.* ***Material y métodos.*** *Durante el período comprendido entre enero de 2000 y junio de 2008 fueron tratados 81 pacientes portadores de litiasis residual. Se analizaron edad, sexo, número de litiasis, días de internación, laboratorio, complicaciones y metodología diagnóstica utilizada.* ***Resultados.*** *Cuarenta y ocho pacientes eran de sexo masculino y 33 de sexo femenino. El promedio de edad fue de 42,5 años. La media de internación fue de 1,3 días. El número promedio de sesiones fue de 1,19. Cincuenta y dos pacientes fueron derivados de otras instituciones y 28 pertenecían a nuestra institución. El total de complicaciones fue 6,5%.* ***Conclusiones.*** *El tratamiento percutáneo es de gran utilidad en las litiasis residuales con drenaje y en pacientes de alto riesgo quirúrgico. La ventaja de ser un procedimiento económico y altamente efectivo confirma lo beneficioso de su aplicación. El tratamiento de esta patología necesita la colaboración de cirujanos, endoscopistas y radiólogos intervencionistas.*

Palabras claves. *Litiasis residual, tratamiento transfistular, cirugía percutánea.*

Transfistular approach for the treatment of retained biliary stones

Summary

Introduction. *Residual stones are those persisting in the biliary duct after a surgical intervention. They are found in approximately 2% of cases after a simple cholecistectomy and in 4% to 15% after an exploration of the common duct.* ***Material and methods.*** *Between January 2009 and June 2008, 81 patients were treated because of residual stones. Age, sex, number of stones, days in the hospital, laboratory, complications and diagnosis were analyzed.* ***Results.*** *Forty-eight patients were male and 33 female. The mean age was 42.5 years. Mean stay at hospital was 1.3 days. The mean number of procedures was 1.19. Fifty-two patients came from another institution and 28 belonged to our institution. The total of complications was 6,5%.* ***Conclusions.*** *The percutaneous treatment for the residual stones is the goal standard in patients with "T" tube drainage and elevated risk for surgery. The advantage of this procedure is that it is economic, effective and with low risks for the patient. For the treatment of this disease, the collaboration of surgeons, endoscopists, and interventional radiologists is needed.*

Key words. *Retain stones, transfistular approach, percutaneous surgery.*

La litiasis residual del colédoco es una de las principales complicaciones de la cirugía biliar en la actualidad.[1,2] Se define como litiasis residual al cálculo que persiste en la vía biliar después de una intervención quirúrgica realizada sobre la vesícula o la vía biliar, con un período menor a dos años de realizada la cirugía. Estos cálculos suelen originarse en la vesícula biliar y migran hacia la vía biliar antes

Correspondencia: *Mariano Palermo*
Av Pte Perón 10.298 CP1714, Ituzaingo. Provincia de Buenos Aires. Argentina.
Tel. 5411-15-4526-1825
E-mail: palermomd@msn.com

PALERMO 9/14/10 11:40 AM Página 240

del acto operatorio o durante el transcurso del mismo. En su mayoría estos cálculos son de colesterol.[2] Difiere de la litiasis recidivada que, a diferencia de la litiasis residual, es aquella que se forma en la vía biliar después de la cirugía biliar (más de dos años de la cirugía).[2]

La presencia de litiasis residual se observa en aproximadamente el 2% de los casos luego de una colecistectomía simple y en el 4% al15% después de una exploración de la vía biliar. La presencia de litiasis residual es más frecuente si la exploración de la vía biliar es positiva, entendiéndose como positiva la presencia de litiasis en la vía biliar.[2]

La presencia de cálculos residuales implica la existencia de una patología no resuelta con posibles complicaciones graves como la pancreatitis y la colangitis, prolongando así la convalescencia de procedimientos promocionados por su rápida recuperación.

El diagnóstico y tratamiento de esta patología condicionan un mayor gasto de recursos y una mayor morbimortalidad. Por este motivo se postulan los beneficios del tratamiento percutáneo para su resolución.[1-3]

El objetivo del presente trabajo es describir la casuística en el tratamiento de la litiasis residual de la vía biliar en un hospital público y describir la relación entre la edad, el sexo, el número de cálculos, los días de internación, el laboratorio, las complicaciones y la metodología diagnóstica utilizada.

Material y métodos

Durante el período comprendido entre enero de 2000 y junio de 2008 fueron tratados en la Sección de Cirugía Percutánea del Servicio de Cirugía General del Hospital Nacional Profesor Alejandro Posadas, de El Palomar, Provincia de Buenos Aires, un total de 81 pacientes portadores de litiasis residual de la vía biliar. En ellos se tuvo en cuenta la edad, el sexo, el número promedio de cálculos residuales, los días de internación, los parámetros de laboratorio, las complicaciones, la anestesia realizada y la metodología diagnóstica utilizada.

Los procedimientos utilizados fueron: la extracción, que es la forma más simple de retirar los cálculos de la vía biliar, y la impulsión, que es el pasaje de los cálculos a través de la papila. Ésta requiere ser dilatada previamente para poder así progresar los cálculos con mayor facilidad sin lesionarla.

La indicación para realizar el procedimiento fue la presencia de litiasis residual de la vía biliar con un trayecto permeable a través de un tubo en "T" de Kehr. También fue éste el motivo de derivación de los pacientes desde otros centros porque nuestra institución es un centro de referencia para esta patología.

Resultados

De los 81 pacientes, 48 eran de sexo masculino y 33 de sexo femenino. Si bien la prevalencia de litiasis biliar es mayor en pacientes de sexo femenino, no encontramos causa alguna documentada para justificar la discrepancia en nuestra serie. El promedio de edad fue de 42,5 años, con un rango entre 18 y 88 años. El número promedio de cálculos fue de 4, con un rango entre 1 y 15. Cincuenta y dos pacientes fueron derivados de otras instituciones y 28 pertenecían a nuestro hospital. Todos los pacientes incluidos presentaban un trayecto permeable por el tubo de Kehr y el diagnóstico en todos ellos se realizó mediante una colangiografía transfistular.

La media de internación fue de 1,3 días. Todos los pacientes quedaron bajo control durante 24 horas. Al día siguiente se les otorgó el alta hospitalaria luego de la realización de una colangiografía transfistular. Una paciente permaneció internada 8 días y se le realizó una colangiopancraetografía retrógrada endoscópica (CPRE) luego de la extracción transfistular debido a la desinserción del trayecto.

En cuanto a los valores del hepatograma, se evidenció que la bilirrubina osciló entre valores normales en el 85 % de los pacientes hasta valores de 5 mg/dl. La fosfatasa alcalina osciló entre 174 y 1.037 UI/ml. El método auxiliar de diagnóstico utilizado fue la colangiografía transfistular en todos los casos (Figuras 1, 2 y 3). El número de sesiones promedio fue de 1,19 veces, con un rango entre 1 y 5 procedimientos. El procedimiento transfistular se realizó después de los 30 días de la cirugía, una vez que el trayecto fistuloso estaba formado.

La anestesia utilizada fue la neuroleptoanalgesia en el 95% de los pacientes y la anestesia general en el 5% restante por falta de tolerancia al procedimiento. El total de complicaciones fue 6,5%. Éstas fueron 4 roturas de trayecto, entendiéndose por rotura del trayecto la situación en la cual el alambre guía o la canastilla sobrepasó la fístula y se evidenció por la fuga de contraste hacia la cavidad abdominal. En estos casos se dejó drenada la vía biliar mediante sondas de tipo K-9 y se reintentó el procedimiento a los 30 días, con resultado satisfactorio en todos ellos. También hubo una desinserción del trayecto luego

PALERMO 9/14/10 11:40 AM Página 241

de la extracción transfistular que, como se dijo más arriba, requirió una CPRE con papilotomía, prolongándose el período de internación. Es importante tener en cuenta el trayecto fistuloso del tubo de Kehr, ya que si éste es muy tortuoso, se dificulta el procedimiento. Por eso se recomienda que al colocar un tubo en "T" de Kehr se lo ubique lo más recto posible. En nuestra serie, de las 4 roturas de trayecto, 2 eran trayectos tortuosos y 2 trayectos rectos.

El seguimiento aproximado de los pacientes luego de realizado el tratamiento transfistular fue de 12 meses.

Figura 1. *Contrastada la vía biliar se observan múltiples litiasis residuales en colédoco distal.*

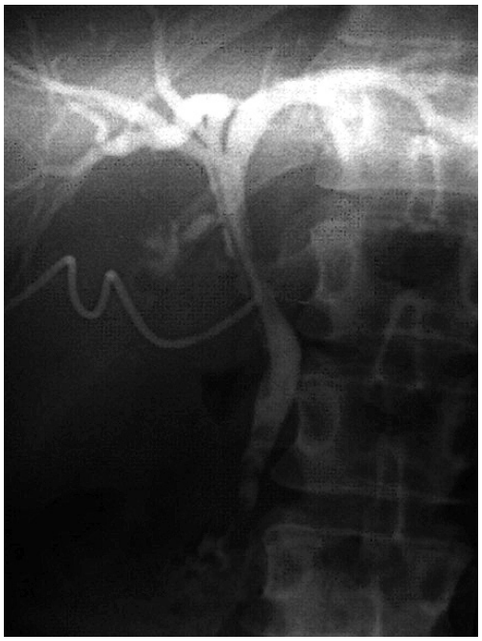

Figura 2. *Colangiografía transfistular a través de tubo en "T" de Kehr donde se observa la presencia de litiasis residual en conducto hepático derecho y colédoco distal.*

Figura 3. *Colangiografía transfistular donde se observa la presencia de litiasis residual y barro en colédoco distal.*

Discusión

La litiasis residual puede ser asintomática en el curso del postoperatorio inmediato y alejado, diagnosticándosela solo en los estudios de control, como un hepatograma o una ecografía, o en pacientes con un drenaje biliar externo que son sometidos a una colangiografía transfistular antes de la extracción del catéter. Las manifestaciones clínicas que nos hacen sospechar una litiasis residual se deben al alto débito del drenaje biliar externo que se produce por la obstrucción distal del cálculo. El diagnóstico se confirma mediante una colangiografía transfistular con contraste radiopaco a través del catéter. Otros síntomas o signos que hacen sospechar una litiasis residual en el postoperatorio son la ictericia, el dolor abdominal, la colangitis o la pancreatitis. Como métodos complementarios de diagnóstico se utilizan el hepatograma, la ecografía abdominal o la tomografía axial computada. Estos métodos poseen baja sensibilidad y especificidad. Ante un paciente con drenaje biliar externo la primera opción es la realización de una colangiografía transfistular por su alta sensibilidad. En los pacientes sin drenaje biliar el

PALERMO 9/14/10 11:40 AM Página 242

gold standard es la CPRE que, además de ser diagnóstica, permite tratar la patología.[2] Debido al empleo de la CPRE las indicaciones de la colangiografía transparietohepática (CTPH) han disminuido, quedando reservada para el estudio de la vía biliar proximal en las lesiones iatrogénicas o tumorales altas, para los fracasos o la imposibilidad técnica de la CPRE (operaciones derivativas gástricas, papila que no se logra canular) o para la colocación de drenajes o prótesis.[2] Estos estudios radiológicos con inyección de contraste en la vía biliar poseen un riesgo no despreciable de bacteriemia y colangitis, pudiendo también producir pancreatitis. Además, la punción percutánea puede causar complicaciones hemorrágicas (hemoperitoneo, hematomas hepáticos o hemobilia) o bilirragias (coleperitoneo o bilomas). Actualmente se cuenta con la colangiorresonancia nuclear magnética que es una herramienta diagnóstica muy útil. Sus principales ventajas son la ausencia de complicaciones sépticas y hemorrágicas al no requerir la inyección de contraste en la vía biliar y los elevados índices de certeza diagnóstica. Si bien lo ideal es efectuar el diagnóstico y el tratamiento por la misma vía mediante una CPRE, en los casos en los que existe baja sospecha de litiasis coledociana la colangiorresonancia resulta de gran utilidad, ya que si es normal, se evitan las posibles complicaciones de la CPRE.

En los pacientes con trayecto permeable con un tubo en "T" de Kehr el tratamiento de elección es el abordaje transfistular. Las técnicas más usadas son la extracción, que se puede realizar con pinzas o canastillas, (Figura 4, a, b y c) y la impulsión. Está indicado efectuar este tratamiento a todos los pacientes con litiasis residual abierta, cualquiera sea el tamaño, la cantidad y la ubicación de los cálculos y el calibre y disposición de los trayectos de drenaje. Para trabajar en el trayecto fistuloso se debe esperar una buena consolidación del mismo y la fibrosis es proporcional al tiempo de espera. En general el trayecto se forma entre los 21 y 30 días.

Figura 4. *Extracción de cálculos de la vía biliar.*[6,7,10] *(Gentileza del Dr Mazzariello)*

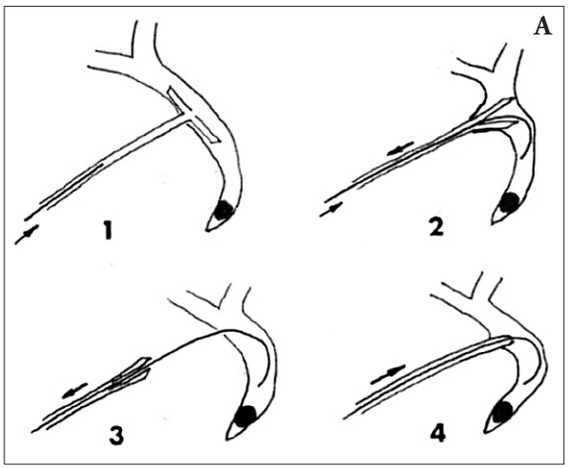

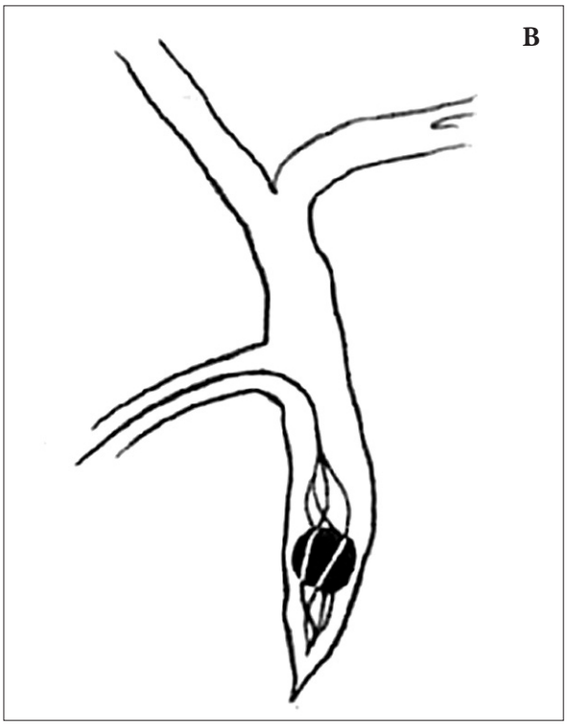

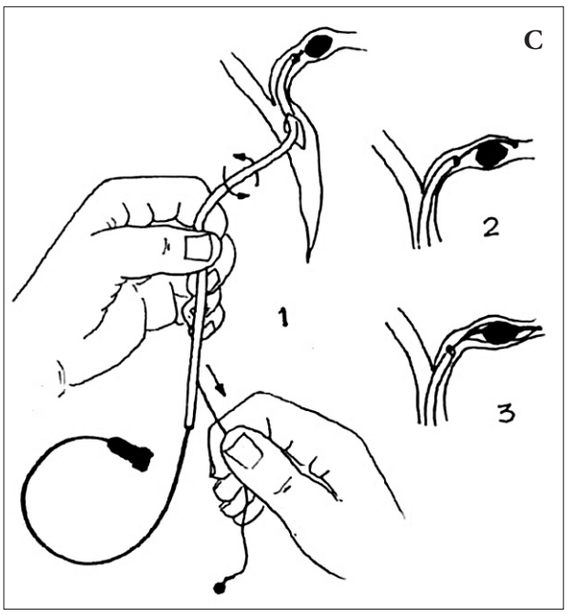

PALERMO 9/14/10 11:40 AM Página 243

La mayoría de los pacientes acude con un drenaje transcoledociano. Luego de la colangiografía se extrae el tubo de Kehr y, si es necesario, se inyecta contraste nuevamente a través de la fístula, diluido para que no oculte las imágenes litiásicas. En nuestra serie utilizamos las canastillas de Dormia. Éstas deben orientarse con la sonda guía que se maneja traccionando del alambre y con movimientos giratorios. De esta forma se puede llegar tanto a la papila como a los conductos alejados del árbol biliar para la extracción de los cálculos. La canastilla extrae con facilidad los cálculos que se ajustan al calibre de los conductos porque penetra profundamente en las ramas intrahepáticas, ingresando mejor en los recorridos largos y anfractuosos Figura 4, c. Si los cálculos están por encima del esfínter, la extracción con canastilla no ofrece mayores dificultades. Si lo han sobrepasado y se alojan en la ampolla vateriana, se puede intentar el pasaje al duodeno por medio de maniobras suaves. La impulsión puede favorecerse relajando la papila con glucagon endovenoso.

La tendencia al cierre primario del colédoco por vía laparoscópica parecería tener como consecuencia una marcada disminución de los procedimientos percutáneos. Sin embargo, todavía hay problemas para el cierre primario y su empleo aún no es categórico.[4-6] El tratamiento transfistular tendría mayor indicación que la vía endoscópica por la gran diferencia en la morbimortalidad,[7-12] salvo en los casos de tratamientos combinados que disminuyen ostensiblemente el número de fracasos y complicaciones en las series mundiales. La efectividad de este procedimiento es alta, su ventaja es clara en los cálculos grandes, impactados o intrahepáticos y los cálculos residuales de la vesícula solo pueden ser extraídos por esta vía. También hay una gran diferencia en la relación costo/beneficio. Generalmente la extracción es simple y en la mayoría de los casos se realiza en una sesión de pocos minutos, aunque algunas veces se requieren varias sesiones, sobre todo en casos de panlitiasis.

Si bien es un tratamiento ya descripto en 1966 por el Dr Mazzariello,[13] el tratamiento transfistular de la litiasis residual de la vía biliar continúa siendo la primera opción para este tipo de patología. Creemos importante la colaboración entre cirujanos, gatroenterológos, endoscopistas y radiólogos intervencionistas para su implementación.

Referencias

1. Diez J. Conducta ante la litiasis coledociana. PROACI 1998;43-67.
2. Pekolj J. Litiasis residual de colédoco. PROACI (Quinto Ciclo, Módulo 2) 2002;65-91.
3. Bajuk J. Extracción incruenta de la litiasis residual de la vía biliar. Rev Arg Cir 1987;53:313-316.
4. Caprini JA, Mazzariello R. A new forceps for removal of biliary tract stones. Surg Gynecol Obstet 1985;160:360-361.
5. Chiappetta Porras L, Napoli E, Hernandez N. Cierre primario laparoscópico con y sin stent papilar. Rev Arg Cir 2003;85:150-155.
6. Mazzariello R. Removal of residual common bile duct calculi without reoperation. Surgery 1970;67:566-573.
7. Mazzariello R. Transcholecistic extraction of residual common duct stones. Surgery 1975;75:338-347.
8. Mazzariello R. Tratamiento instrumental postoperatorio de la patología biliar no litiásica. Rev Arg Cir 1978;34:21-25.
9. Mazzariello R, Novas OL. Pólipos de las vías biliares. Acta Gastroenterol Latinoam 1981;11:115-119.
10. Mazzariello R. Litiasis de la vía biliar principal. Tratamiento incruento. Relato LII Congreso Argentino Cirugía 1969; 157-172.
11. Mazzariello R. Extracción de grandes cálculos por vía transparietohepática. Rev Arg Cir 1988;56:241.
12. Masoni L, Buccino RV, Miscusi G. Is ERCP manometry useful in the choice of treatment of stones of the common bile duct? Surg Endosc 1988;2:59-65.
13. Mazzariello R. La extracción instrumental de cálculos biliares residuales. Bol Trab Soc Cirug 1966;27:640-660.