

◆ IMAGEN DEL NÚMERO

Invitamos a los lectores de Acta a que envíen casos con interés clínico o diagnóstico para su publicación en esta sección.

Tumor fantasma de epigastrio

Hugo Daniel Ruiz, Otto Ritondale, Fernando Álvarez, Jorge Musso, Guillermo Duzza, Francisco Tarsitano

Servicio de Cirugía General. Hospital Nacional Dr Profesor Alejandro Posadas. Illía y Marconí. El Palomar. Provincia de Buenos Aires. Argentina.

Es una paciente de 52 años de edad que consulta por dolor abdominal epigástrico, masa palpable en dicha región de dos meses de evolución, acompañado de dispepsia y saciedad gástrica precoz. Ante diferentes examinadores dicha masa desaparece cambiando de lugar, hallándose en diferentes momentos en hipocondrio derecho, epigastrio e hipocondrio izquierdo. La paciente tiene antecedentes de apendicectomía e hipertensión arterial en tratamiento. Presenta un laboratorio dentro de valores normales con marcadores tumorales y enzimas de masa ocupante negativos. Se realiza una videoendoscopia alta que informa una compresión extrínseca de curvatura menor gástrica, sin cambios en la mucosa ni lesión endoluminal. La ecografía revela una tumoración mixta con centro hipoecogénico con tabiques en su interior en relación al lóbulo izquierdo hepático y el antrum gástrico, de 84 x 56 x 99 mm de diámetro. (Fi-

gura 1) Se realiza una radiografía seriada esofagogastrroduodenal (Figura 2) y una tomografía computada abdomino-pélvica. (Figura 3)

Figura 2. *Seriada esófago-gastro-duodenal.*

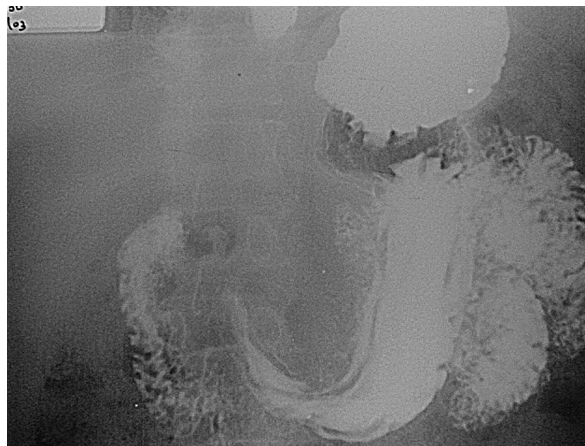

Figura 1. *Ecografía hepato-bilio-pancreática.*

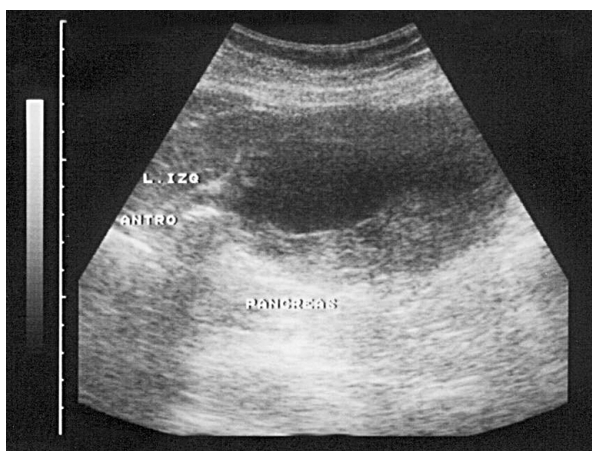
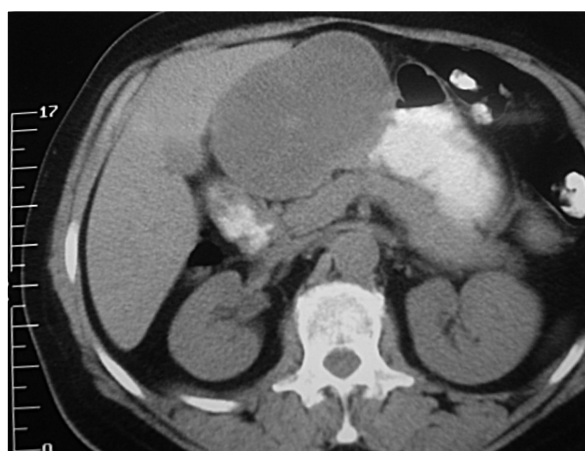

Figura 3. *Tomografía computada.*



Correspondencia: Hugo Daniel Ruiz
Santos Dumont 2719 Piso 8 Dto D, (1426). Ciudad Autónoma de Buenos Aires. Argentina.
E-mail: drhugoruiz@hotmail.com / hugoruiz@ciudad.com.ar

Con estas imágenes, ¿en que diagnóstico piensa?

Resolución del caso en la página 379