LOZANO 3/14/11 00:18 PM Página 47

◆ CASO CLÍNICO

Tuberculosis esofágica: presentación de un caso y revisión de la literatura

Ariana Sala Lozano, Natalia Leibovich, Gonzalo Souto, Carlos Sabatini, Carlos Brodersen, Eduardo Segal

Servicio de Gastroenterología. Hospital de Agudos "Carlos G Durand". Ciudad Autónoma de Buenos Aires. Argentina.

Acta Gastroenterol Latinoam 2011;41:47-51

Resumen

La tuberculosis esofágica es la forma más infrecuente de esta infección en el tracto digestivo, correspondiendo al 0,15% de los casos. Esta patología es rara aún en los países con alta prevalencia de tuberculosis. Su forma de presentación puede ser fácilmente confundida con la del carcinoma esofágico. El diagnóstico se logra al demostrar en la biopsia la presencia de granulomas caseificantes o por el hallazgo de Mycobacterium tuberculosis en la biopsia esofágica. En el presente reporte se presenta un paciente de 73 años con disfagia, pérdida de peso y fiebre. En la endoscopía alta se observa una lesión ulcerada en el tercio inferior del esófago, de 5 centímetros, que ocupa el 50% de la circunferencia. En la radiografía de tórax se observan infiltrados pulmonares bilaterales confirmados por tomografía. Se realiza baciloscopía que resulta positiva. En la biopsia de la lesión esofágica se encuentran células gigantes y se evidencia la presencia de bacilos tuberculosos. El paciente evoluciona con cuadro de obstrucción intestinal secundario a megacolon chagásico. Presenta hemoptisis masiva y fallece. El objetivo de la presentación del presente caso clínico es comunicar una patología raramente reportada en la literatura médica y resaltar la importancia de considerar esta entidad según el contexto clínico.

Palabras claves. *Tuberculosis, esófago, úlceras, manifestaciones clínicas.*

Esophageal tuberculosis: Case report and review of the literature

Summary

The esophageal tuberculosis is the rarest form of this infection in the gastrointestinal tract, corresponding to 0.15% of the cases. This pathology is unusual even in countries with high prevalence of tuberculosis. Its clinical presentation could be easily confused with the one of esophageal carcinoma. The diagnosis is reached by demonstrating in a sample of the mucosa the presence of caseating granulomas or by finding the Mycobacterium tuberculosis in a sample of tissue. In the present case report 73-year-old male with dysphagia, weight loss and fever is presented. At the endoscopy an ulcerated lesion of 5 centimeters in the lower third of the esophagus that compromises 50% of the circumference is observed. In the chest X ray there are bilateral lung infiltrates confirmed by the CT scan. A baciloscopy is done and the result is positive. At the histological analysis giant cells are found and there is evidence of tuberculous bacillus. The patient develops an intestinal obstruction secondary to chagasic megacolon. He presents a massive hemoptisis and die. The aim of this presentation is to comment a pathology rarely reported in the literature and enhance the importance of considering it according to the clinical context.

Key words. *Tuberculosis, esophagus, ulcerations, clinical features.*

La tuberculosis (TBC) esofágica es una dolencia extremadamente rara aún en aquellos países, como el nuestro, en donde dicha infección es altamente prevalente.[1] Se reconocen dos formas de presentación: primaria y secundaria. La TBC primaria es prácticamente inexistente como se evidencia por la ínfima cantidad de casos reportados. La patología secundaria es una forma rara de presentación de TBC gastrointestinal.[2]

Clínicamente los pacientes se presentan con disfagia, odinofagia, pérdida de peso y en pocos casos, hematemesis.[3] Estos datos pueden llevar a confundir el diagnóstico con el de carcinoma de esófago.[4]

El mecanismo fisiopatogénico implicado en la

Correspondencia: *Ariana Sala Lozano*
Billinghurst 1850 PB (CP 1425), Buenos Aires. Argentina.
E-mail: arianacsl@yahoo.com.ar

LOZANO 3/14/11 00:18 PM Página 48

mayoría de los casos es la extensión directa de la infección desde las estructuras mediastinales adyacentes. Se describe también el contagio por el esputo deglutido y la diseminación hematogénica y linfática de las micobacterias hacia el esófago.[5]

Caso clínico

Se presenta un paciente de 73 años con antecedentes de adenocarcinoma de colon ascendente operado hace 16 años, sin controles médicos regulares, que concurre al Servicio de Gastroenterología del Hospital "Carlos G Durand" refiriendo deterioro del estado general, disfagia para sólidos de dos meses de evolución, odinofagia, hiporexia, pérdida de 17 kilos en el período, tos seca predominantemente nocturna y episodios aislados de fiebre. Niega síntomas gastrointestinales previos y desconoce otras comorbilidades. En el examen físico se encuentra un paciente desnutrido sin otros hallazgos de importancia.

Se solicitan estudios de laboratorio en los que se encuentra como única alteración una eritrosedimentación acelerada (43 mm/h en la primera hora). En una ecografía abdominal reciente, realizada en otro centro, no se encuentran hallazgos patológicos. Se decide comenzar el estudio del paciente con una endoscopía digestiva alta. Durante dicho estudio se observa, a nivel del tercio inferior del esófago, una lesión ulcerada de 5 cm en su eje longitudinal que ocupa el 50% de la circunferencia esofágica. Los bordes de la lesión son nodulares, irregulares y el fondo está limpio (Figura 1). En la zona adyacente a la úlcera se encuentra la mucosa con pequeñas áreas nodulares (Figura 2). Se toman múltiples muestras de los bordes y del fondo de la lesión. La biopsia informa presencia de células gigantes, sin evidencia de elementos atípicos.

Se solicita radiografía de tórax simple para el estudio de la tos y como rutina de evaluación de la disfagia. Se observa infiltrado pulmonar bilateral de tipo intersticial que compromete casi la totalidad de los campos pulmonares. Se sospecha tuberculosis y se solicita baciloscopía cuyo resultado es positivo. El paciente comienza tratamiento con drogas tuberculostáticas.

Se decide continuar el estudio de la lesión esofágica con una nueva endoscopía, ahora sospechando TBC esofágica, y reiterar la toma de biopsias. Se solicita una tomografía computada (TC) de tórax.

Figura 1. *Lesión ulcerada en el tercio inferior del esófago de 5 cm longitudinales y que ocupa el 50% de la circunferencia.*

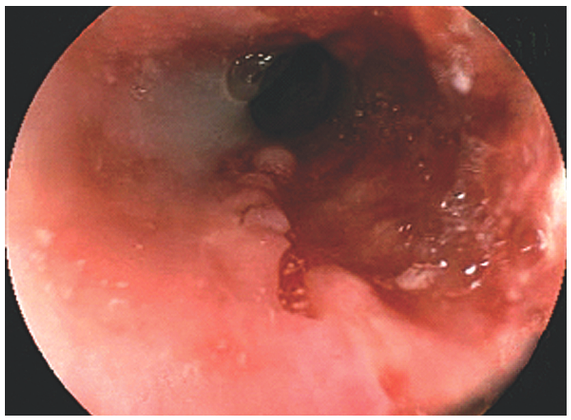

Figura 2. *Pequeñas áreas nodilillares adyacentes a la zona en la que se encuentra la úlcera.*

En el informe de anatomía patológica se describe la presencia de células gigantes y se observan bacilos utilizando la técnica de Ziehl-Nielsen, confirmando el diagnóstico de TBC esofágica (Figura 3).

En la TC de tórax se informa enfermedad pulmonar difusa con patrón intersticial retículo-nodulillar con algunas áreas de atrapamiento de aire y otras de colapso pulmonar. No se observan anormalidades mediastinales y se descarta la presencia de ganglios aumentados de tamaño (Figura 4).

Durante la internación el paciente evoluciona con distensión abdominal. En una radiografía de abdomen simple se encuentra un colon redundante severamente dilatado. Se solicita serología para enfermedad de Chagas que resulta positiva. Se interpreta el cuadro como megacolon chagásico. El cuadro evoluciona con una obstrucción abdominal y se

LOZANO 3/14/11 00:18 PM Página 49

Figura 3. *Presencia de bacilos con la técnica de Ziehl-Nielsen observados en color magenta (flechas), algunos de ellos formando estructuras tipo ovillo.*

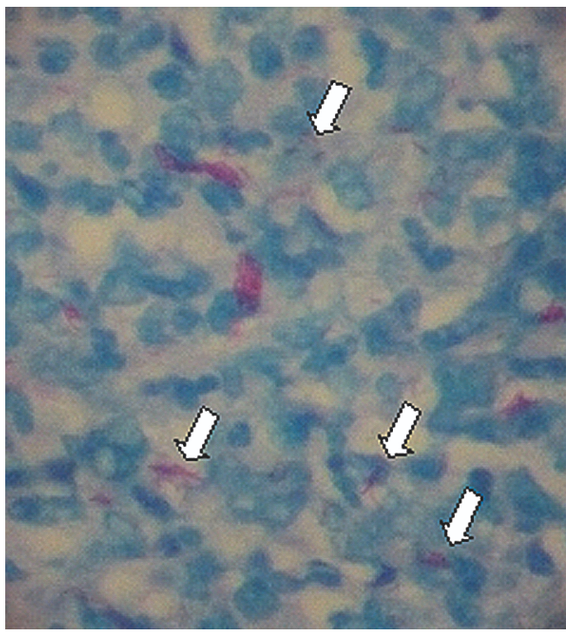

Figura 4. *Tomografía computada de tórax con infiltrado nodulillar bilateral, áreas de atrapamiento de aire y colapso parenquimatoso.*

decide la intervención quirúrgica. El paciente fallece en quirófano antes del inicio de la cirugía por una hemoptisis masiva.

Discusión

La TBC es una patología capaz de simular múltiples procesos patológicos y puede afectar prácticamente cualquier estructura anatómica.[3] El tracto gastrointestinal es el sexto órgano en frecuencia de localización de la TBC extrapulmonar, siendo afectado en el 3% a 5% de los casos. Su prevalencia depende de la severidad de la afección pulmonar, encontrándose en el 25% de los casos avanzados. Generalmente se pueden observar evidencias de afección pulmonar en el 25% de los casos de TBC gastrointestinal.[5]

En el tracto digestivo la TBC puede presentarse de tres formas diferentes: ulcerativa (60%), hipertrófica (10%) y úlceroproliferativa (30%), siendo esta última frecuentemente confundida con malignidad. Las manifestaciones mencionadas dependen del estado inmunológico del huésped. Las formas ulcerativas, como la observada en el caso comentado, se presentan en aquellos pacientes con respuesta inmunológica reducida mientras que la presentación hipertrófica se observa mayormente en aquellos con buen sistema inmunológico.[5]

La TBC esofágica es extremadamente infrecuente y se estima una prevalencia entre 0,15% y 3% de los pacientes con TBC pulmonar según las diferentes series.[5,6] A pesar de la proximidad de los pulmones, el mediastino y la mucosa esofágica, ésta generalmente no se compromete por el esputo deglutido gracias a los mecanismos de defensa con los que cuenta, tales como la depuración y la barrera epitelial resistente.[4,7] En la mayor parte de los casos, la afectación del esófago es secundaria por continuidad desde adenopatías caseificantes subcarinales, raramente por inoculación con el bacilo deglutido, por diseminación linfática retrógrada o hematógena o por extensión directa desde un foco de TBC vertebral cervical.[2,5] En la TC realizada en el paciente presentado, no encontramos lesiones mediastinales que justifiquen el contagio de la infección desde este foco. Sospechamos que las vías de inoculación fueron secundarias a la deglución y principalmente a la diseminación hematógena o linfática. Los hallazgos endoscópicos de la mucosa nodular adyacente a la úlcera apoyan esta última teoría.

Desde el punto de vista clínico, parece afectar más al sexo masculino, con una edad media de presentación de 45 años y una duración previa de los síntomas de 2 semanas a 6 meses.[2]

El síntoma de presentación más frecuente es la disfagia que se observa en 90% de los casos.[6] Ésta puede ser debida a úlceras intrínsecas, fístula traqueo-esofágica o compresión extrínseca por linfonodos mediastinales o cervicales.[7] Otros datos de la anamnesis son la odinofagia, la pérdida de peso, la fiebre, el dolor retroesternal, la hematemesis y la tos con la deglución en las presentaciones fistulizantes.[1,2,6,7] La complica-

LOZANO 3/14/11 00:18 PM Página 50

ción más temida de la TBC esofágica es la formación de una fístula aorto-esofágica, que resulta en hematemesis masiva y muerte.[6] Muchos de los síntomas de esta patología son sospechosos de carcinoma esofágico que, por la mayor prevalencia, constituye el principal diagnóstico diferencial.[3,4] Otras afecciones que deben ser consideradas son las infecciones fúngicas y virales, la ingestión de cáusticos, la sífilis y la enfermedad de Crohn.[1]

Las lesiones de la TBC pueden ser vistas en cualquier segmento del esófago. Sin embargo, son más frecuentes en el tercio medio, próximo a la bifurcación de la tráquea, por la cercanía de los linfonodos mediastinales y del hilio pulmonar.[6] Macroscópicamente la TBC esofágica puede presentarse como úlceras, estenosis o fístulas.[7]

Debido a la escasez de casos, existen pocos estudios sobre los hallazgos imagenológicos de esta patología. En la radiografía simple de tórax realizada como parte del estudio de la disfagia, se pueden observar diversas anormalidades, como masas mediastinales o lesiones apicales, sugiriendo que la presencia de TBC esofágica debe ser fuertemente sospechada. En el caso presentado encontramos compromiso difuso de ambos campos pulmonares, lo cual hizo sospechar sobre la presencia de TBC pulmonar y la asociación de la lesión esofágica con esta infección. Cabe resaltar que todos los cambios asociados a la TBC en la radiografía de tórax pueden ser encontrados también en el carcinoma de esófago. No obstante, en este último las alteraciones suelen comprometer mayormente las bases pulmonares debido a la aspiración repetida de saliva o comida.[3]

El esofagograma con bario es otro estudio útil para el diagnóstico de la TBC esofágica. En la mayor serie publicada sobre hallazgos radiológicos de esta patología, con un total de 23 pacientes, Nagi y col describieron compresión extrínseca, divertículos por tracción, estenosis, trayectos fistulosos y masas pseudotumorales como las anormalidades más frecuentes en orden decreciente.[8]

La endoscopía con toma de biopsias es la herramienta diagnóstica más útil con la que contamos en esta enfermedad, pese a que no existen hallazgos característicos de TBC y en muchos casos la anatomía patológica no es concluyente.[3,6] La manifestación más frecuente es la úlcera solitaria de base excavada y bordes sobreelevados nodulares localizada en el tercio medio del esófago.[1,5] Están descriptas otras alteraciones mucosas como fístulas traqueo-esofágicas o úlceras crónicas en otras regiones del esófago.[2,7,9] Es importante resaltar que, si bien la mayoría de los casos se presentan con endoscopías patológicas, ésta no es la regla de la TBC esofágica. De hecho, algunos pacientes no presentan alteraciones mucosas y en estos casos la toma de muestras al azar no está recomendada. En estos pacientes el diagnóstico debe basarse en la histología de los linfonodos accesibles a la biopsia.[3] La presentación menos frecuente de la TBC esofágica es la forma granular con pequeñas lesiones mucosas miliares. Esta alteración es secundaria en la mayoría de los casos a la diseminación hematógena de la infección.[6] En la endoscopía realizada en el presente caso observamos la asociación de micronodularidad mucosa con la existencia de una úlcera dominante. Suponemos que en ausencia de lesiones mediastinales, la úlcera fue producida por una agresión persistente sobre la mucosa a través del esputo, la linfa y la sangre en un huésped inmunocomprometido por su edad avanzada y su precario estado general.

La biopsia, cuando es positiva, confirma el diagnóstico. En la evaluación histológica se observan granulomas de células epitelioides con elementos gigantes poligonales marginales tipo células de Langhans, característicos de los granulomas caseificantes.[2,7] La confirmación diagnóstica se realiza en base a la presencia de bacilos ácidos resistentes o en el cultivo de la muestra para *Mycobacterium tuberculosis*.[2,3,7] En los casos donde la anatomía patológica no es concluyente, se puede diagnosticar la TBC esofágica cuando se observa la lesión asociada a baciloscopía positiva en esputo, luego de descartar otras causas de lesión mucosa, principalmente el carcinoma esofágico.[7] El hallazgo de micobacterias mediante tinción fue definitivo para el diagnóstico del caso referido, obviando la necesidad de cultivos, a pesar de no encontrarse granulomas. La PPD no aporta datos diagnósticos, especialmente en áreas de alta endemicidad, pero puede ser de utilidad en zonas con baja prevalencia de TBC.[2,7] En los raros casos donde no se pueda aislar el bacilo en las muestras de diferentes tejidos afectados y cuando se sospecha fuertemente infección tuberculosa, es posible realizar una prueba terapéutica y llegar a un diagnóstico retrospectivo según la evolución.[7]

La TC o la ecoendoscopía (EUS) son estudios obligatorios para diferenciar la TBC esofágica primaria de la secundaria.[6] El hallazgo típico en la TC es la presencia de linfadenitis tuberculosa, caracterizada por hipodensidad central con realce de bordes y calcificaciones,[1,2] que en muchos casos puede estar asociada a la presencia de lesiones pulmonares similares a las descritas en la radiografía de tórax.[3,8] La linfadenitis

LOZANO 3/14/11 00:18 PM Página 51

mediastinal puede no estar presente, principalmente en adultos, lo cual no descarta la presencia de TBC,[7] como fue evidenciado en el caso clínico expuesto. La TC y el esofagograma son de utilidad para documentar la presencia de fístulas esofágicas.[5]

La EUS es una herramienta diagnóstica poco utilizada, principalmente porque en la mayoría de los casos es posible llegar al diagnóstico antes de requerir este tipo de estudios. De todas formas, cuando es realizada pueden observarse linfonodos mediastinales periesofágicos aumentados de tamaño con centro hipoecoico y calcificaciones adyacentes al sitio de la lesión, sin delimitación precisa entre éstos y la pared esofágica. Una de las principales ventajas de la EUS es la posibilidad de tomar muestras con aguja fina transesofágicas y evitar procedimientos más invasivos para alcanzar estas lesiones.[6]

Una vez diagnosticada la TBC esofágica, el tratamiento no difiere del de las otras formas de TBC extrapulmonares. En el caso de pacientes inmunocompetentes se debe administrar terapia tuberculostática estándar por un período de 6 a 9 meses.[2,6] La terapia supresora de la secreción ácida no solo no es eficaz, sino que se ha visto que puede llevar a la progresión de la ulceración luego de pocas semanas de tratamiento.[2] Los pacientes infectados con el virus de la inmunodeficiencia humana (VIH) suelen responder menos a la terapia y requieren tiempos más prolongados de tratamiento. En los casos en que la disfagia sea lo suficientemente severa como para imposibilitar la vía oral, las drogas deben ser administradas inicialmente en forma parenteral.[3]

Los síntomas mejoran rápidamente una vez comenzado el tratamiento y el esofagograma se normaliza dentro de los 3 meses en la mayoría de los casos. Esta rápida mejoría no debe ser considerada como indicación para acortar el tiempo de tratamiento, ya que esto puede llevar a recaídas severas.[3]

La intervención quirúrgica debe ser reservada para aquellos pacientes en los que el diagnóstico no puede ser realizado por medio de endoscopía o biospsias ganglionares percutáneas y para los casos con complicaciones que demanden resolución quirúrgica, como los abscesos mediastinales.[3] Las fístulas traqueoesofágicas generalmente requieren terapia combinada con drogas tuberculostáticas y cirugía.[7]

A pesar de que la afagia es infrecuente, se debe considerar un apoyo nutricional adecuado en estos pacientes hasta que la deglución se restaure luego del tratamiento. En estos casos, puede ser considerada la gastrostomía percutánea para garantizar la buena alimentación de los enfermos que suelen presentar importantes grados de desnutrición.[3,7]

Generalmente la disfagia se resuelve con el tratamiento. Sin embargo, las estenosis secundarias a una TBC esofágica pueden requerir dilataciones posteriores o incluso cirugía.[3]

En resumen, a pesar de tratarse de una entidad rara, la TBC esofágica no puede dejar de considerarse un diagnóstico diferencial en los pacientes con disfagia y presencia de lesiones ulceradas o ulcerohipertróficas, principalmente cuando se acompaña de síntomas como pérdida de peso, fiebre o tos. Se debe recordar que este diagnóstico es más frecuente en pacientes inmunocomprometidos. No obstante, no debe descartarse la posibilidad en pacientes con sistema inmunológico competente. El diagnóstico se hace mediante endoscopía con toma de biopsia en la mayoría de los casos. Cuando se sospecha TBC esofágica es necesaria la TC para diferenciar el origen primario o secundario de la infección. El tratamiento se basa en las drogas tuberculostáticas. La cirugía se reserva para los pacientes con complicaciones no pasibles de resolución médica, como abscesos mediastinales o fístulas.

Referencias

1. Musoglu A, Ozutemiz O, Tekin F, Aydin A, Savas R, Ilter T. Esophageal tuberculosis mimicking esophageal carcinoma. Turk J Gastroenterol 2005;16:105-107.
2. Baños R, Serrano A, Alberca F, Alajarín M, Albaladejo A, Vargas A, Molina J. Tuberculosis esofágica. Rev Gastroenterol Perú 2006;26:200-202.
3. Mokoena T, Shama DM, Ngakane H, Bryer JV. Oesophageal tuberculosis: a review of eleven cases. Postgrad Med J 1992;68: 110-115.
4. Alatas F, Ozdemir N, Isiksoy S, Metintas M, Erginel S, Harmanci E, Mutlu S. An unusual case of esophageal tuberculosis in an adult. Respiration 1999;66:88-90.
5. Chong VH, Lim KS. Gastrointestinal tuberculosis. Singapore Med J 2009;50:638-646.
6. Leung VKS, Chan WH, Chow TL, Luk ISC, Chau TN, Loke TKL. Oesophageal tuberculosis mimicking eosophageal carcinoma. Hong Kong Med J 2006;12:473-476.
7. Rathinam S, Kanagavel M, Sundaravadanan B, Santhosam R, Chandramoham S. Dysphagia due to tuberculosis. Eur J Cadiothorac Surg 2006;30:833-836.
8. Nagi B, Lal A, Kochhar R, Bhasin DK, Gulati M, Suri S, Singh K. Imaging of esophageal tuberculosis: a review of 23 cases. Acta Radiolog 2003;44:329-333.
9. Abid S, Jafri W, Hamid S, Khan H, Hussainy A. Endoscopic features of esophageal tuberculosis. Gastrointest Endosc 2003;57:759-762.