◆ CASO CLÍNICO

Cáncer colorrectal no polipósico hereditario: análisis de un caso y revisión del manejo

Robert Cubas Castillo,[1] Enrique Abel Ballarino,[1] Patricia Neirot,[2] Raúl Luis Grasso [2]

[1] Servicio de Cirugía General; [2] Servicio de Anatomía Patológica.
Hospital Domingo Funes, afiliado a la Universidad Nacional de Córdoba. Argentina.

Acta Gastroenterol Latinoam 2011;41:137-141

Resumen

Introducción. *El cáncer colorrectal no polipósico hereditario (CCNPH), conocido también como síndrome de Lynch, corresponde del 5% al 7% de los cánceres colorrectales. Es un desorden hereditario autosómico dominante caracterizado por la aparición temprana de tumores colorrectales, predominantemente proximales y múltiples, e inestabilidad microsatelital. Se utilizaron los criterios de Ámsterdam II para la identificación del mismo.* ***Objetivo.*** *Analizar el caso de una paciente con antecedentes familiares de tumores colorrectales malignos de aparición en edad temprana.* ***Caso clínico.*** *Una mujer de 40 años de edad, del Valle de Punilla, Córdoba, Argentina, sin antecedentes patológicos previos, consultó por cambios leves en el hábito intestinal. Fue ingresada al servicio de cirugía general con un diagnóstico radiográfico de tumor en el ángulo hepático del colon y se le realizó una hemicolectomía derecha por tumor estenosante Dukes B o T3N0M0, estadio IIa.* ***Conclusión.*** *En este reporte presentamos el caso de una mujer con CCNPH que cumplía los criterios de Ámsterdam II. A los miembros de la familia en los que se cumplan dichos criterios debería investigárseles la existencia de mutación en los genes MMR. Las pruebas genéticas no se hallan disponibles rutinariamente, por lo que se recomienda la vigilancia colonoscópica anual de todos los familiares asintomáticos que cumplan con los criterios y que sean mayores de 20 a 25 años sin importar la disponibilidad y/o resultado de las pruebas genéticas.*

Palabras claves. *Cáncer colorrectal, criterios de Ámsterdam II, inestabilidad microsatelital, síndrome Lynch.*

Hereditary nonpolyposis colorectal cancer: analysis of a case and review of management

Summary

Introduction. *Hereditary nonpolyposis colorectal cancer (HNPCC), also known as Lynch syndrome, represents 5% to 7% of colorectal cancers. It is an autosomal dominant inherited disorder characterized by an early onset of colorectal tumors, predominantly proximal, and multiple and microsatellite instability. We used the Ámsterdam II criteria for its identification.* ***Objective.*** *To analyze the case of a patient with a family history of malignant colorectal tumors at an early age of onset.* ***Case report.*** *A 40-year-old woman, from Valle de Punilla, Cordoba, Argentina, with no previous medical history, complained of mild changes in her bowel habits and was admitted to the general surgery department with the radiographic diagnosis of a tumor in the hepatic flexure of the colon. She underwent a right hemicolectomy for a Dukes B stenosing tumor (T3N0M0, stage IIa).* ***Conclusion.*** *In this report, we present the case of a woman with HNPCC who met the Ámsterdam II criteria II. Family members who meet these criteria should be screened for the mutation in MMR genes. As genetic tests are not routinely available, an annual colonoscopic surveillance of all asymptomatic relatives older than 25 to 30 years old who meet the criteria is recommended, regardless of the availability and/or the outcome of genetic testing.*

Key words. *Colorectal cancer, Ámsterdam II criteria, microsatellite instability, Lynch syndrome.*

Correspondencia: *Robert Cubas Castillo*
Servicio de Cirugía General del Hospital Domingo Funes
Villa Caeiro s/n Ruta Nacional No 38, Santa María de Punilla
(CP5164) Córdoba, Argentina.
Tel. +54 (3541) 489676/72, Int 198.
Fax: +54 (3541) 489671 / Celular: (351) 153157665
E-mail: rcubasc@hotmail.com

CASTILLO 6/27/11 03:25 PM Página 138

El cáncer colorrectal no polipósico hereditario (CCNPH) es también conocido como síndrome de Lynch, con la salvedad de que, según algunos autores,[1] debería existir un *test* genético positivo que demuestre la mutación constitucional de uno de los genes MMR (mismatch repair) o genes de reparación de errores, responsables de la escisión de errores que ocurren durante la replicación del ADN, para llegar a esta última denominación. Las mutaciones más comunes son las de los genes MLH1 y MSH2, representando el 90% de las mismas, mientras que el 10% restante se llevan a cabo en los genes MSH6, PMS1, PMS2, MLH3 y MSH3, siendo el gen MSH6 el de mayor importancia numérica llegando del 9% al 10% de los casos. Estas mutaciones conllevan a la inestabilidad microsatélital (MSI) que se encuentra presente en el 80% a 90% de los casos de CCNPH y no sería sino una condición manifestada por el ADN dañado debido a defectos en el proceso de reparación del ADN normal. Las secciones de ADN denominadas "microsatélites", que consisten en una secuencia de unidades de 1-6 pares de bases repetidas, se vuelven inestables y se pueden acortar o alargar.

El diagnóstico de CCNPH se realiza en base a los nuevos criterios clínicos de Ámsterdam II,[2] definidos por *The International Collaborative group on HNPCC* en 1999: 1) tres o más familiares con un cáncer asociado a CCNPH (colorrectal, de endometrio, de intestino delgado, de uréter o de pelvis renal), 2) uno de los familiares debe ser de primer grado, 3) dos o más sucesivas generaciones afectadas, 4) un cáncer colorrectal diagnosticado antes de los 50 años, y 5) poliposis adenomatosa familiar excluida. Los criterios de Ámsterdam II son de gran utilidad a la hora de establecer el diagnóstico y constituyen el punto de partida para realizar el análisis de MSI del tumor resecado, el cual dará un resultado positivo en el 80% a 90% de los casos que cumplan con los criterios. Luego de ello se debería realizar el estudio de las mutaciones en los genes MMR, especialmente los MSH2 y MLH1 de aquellos sujetos con MSI positivos.[3]

La publicación del presente caso busca resaltar la importancia de una buena anamnesis para el seguimiento temprano de aquellos familiares potencialmente afectados con esta patología y hacer una revisión de aspectos importantes en su manejo.

Caso clínico

Se trata de una mujer de 40 años de edad, de raza blanca, sin antecedentes patológicos, que se presentó a la consulta por cambios en el ritmo evacuatorio. Al interrogarla sobre sus antecedentes familiares nos reveló la presencia de parientes con antecedentes de cáncer colorrectal (hermano, madre y tío materno), todos fallecidos en años anteriores y antes de los 50 años de edad. La paciente nos confesó su temor a presentar esta misma patología y declaró que luego de la muerte de su hermano a los 28 años se realizó controles colonoscópicos anuales durante 5 años pero los discontinuó 4 años atrás al no presentar síntomas ni cambios en los mismos.

En la anamnesis sistémica manifestó síntomas de distensión abdominal leve y cambios en el hábito intestinal, con alternancia de períodos de constipación y diarrea de escasa duración y cantidad. No refirió pérdida de peso, hematoquezia o dolor abdominal. El examen físico reveló una paciente de mediana estatura, normonutrida, ansiosa, afebril y con signos vitales dentro de los límites normales. El abdomen se halló blando, depresible, no doloroso a la palpación superficial, pero sí levemente a la profunda, sobre todo en la zona del hipocondrio derecho. Los ruidos hidroaéreos se hallaron algo aumentados. El tacto rectal no reveló ninguna alteración.

Siguiendo el protocolo de nuestro servicio solicitamos un estudio radiográfico de colon por enema de bario con doble contraste de aire, previo a la realización de una fibrocolonoscopía. En él observamos la típica imagen en bocado de manzana a nivel del ángulo hepático del colon (Figura 1).

Figura 1. *Radiografía de colon por enema de bario: imagen de falta de relleno en "bocado de manzana" a nivel de flexura hepática del colon.*

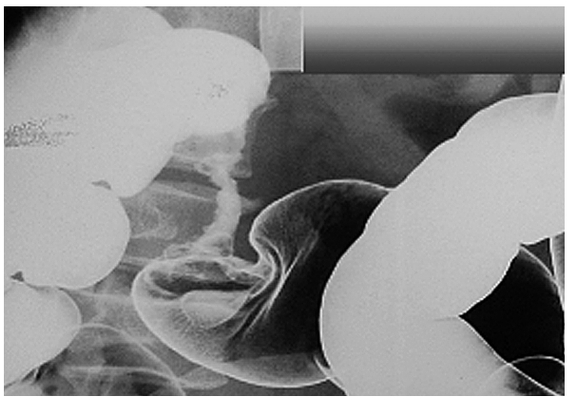

CASTILLO 6/27/11 03:25 PM Página 139

Fue ingresada al Servicio de Cirugía General para la realización de los estudios pre-quirúrgicos y de estadificación, consistentes en estudio citológico completo, coagulograma, ionograma, hepatograma, tomografía computada abdominal, radiografía de tórax y valoración cardiológica de rutina. Solo la tomografía computada abdominal demostró la alteración ya conocida a nivel de la flexura hepática del colon sin ninguna otra imagen anormal (Figura 2). El resto de los estudios complementarios arrojaron valores dentro de límites normales. Se llegó a la conclusión de que era un tumor de colon Dukes B (T3N0M0, estadio IIa).[4]

Figura 2. *Tomografía axial computada abdominal: la flecha blanca señala la tumoración estenosante de la luz del colon a nivel del ángulo hepático.*

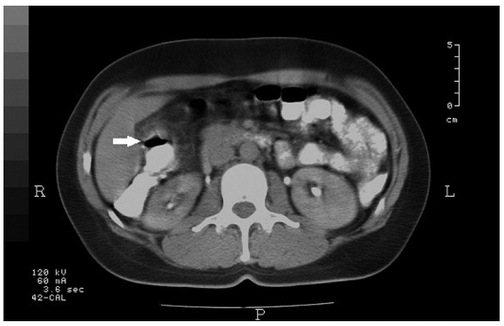

La paciente fue sometida a una laparotomía exploradora al día siguiente de su ingreso a nuestro servicio, previa firma de un consentimiento informado, hallándose una masa tumoral localizada de 5 cm de diámetro a nivel del ángulo hepático del colon. No se observó compromiso de órganos vecinos y se decidió realizar una hemicolectomía derecha con criterio oncológico seguida de una anastomosis íleo-transversa primaria en dos planos (Figura 3, a y b). La pieza quirúrgica fue enviada al servicio de Anatomía Patológica donde se aislaron 10 ganglios de la grasa peritumoral que solo mostraron moderada hiperplasia folicular sin compromiso tumoral. El diagnóstico final fue adenocarcinoma invasor moderadamente diferenciado (T3N0M0) (Figura 4). Se logró establecer la existencia de inestabilidad microsatelital en el tumor analizado. El análisis inmunohistoquímico reveló la presencia de expresión nuclear de proteínas MLH1, pero no se pudo demostrar la presencia de expresión nuclear de proteínas MSH2, lo cual sugiere un defecto en los genes de reparación vinculados a estas últimas (Figura 5).

La paciente fue dada de alta a los 5 días de la intervención quirúrgica sin complicaciones y en la actualidad se encuentra realizando sus actividades habituales, habiendo completado el sexto mes de tratamiento quimioterápico con 5-fluorouracilo más leucovorina.

Figura 3. *Pieza quirúrgica de hemicolectomía derecha: a) colon derecho de 37 cm de longitud x 3 cm de diámetro que incluye epiplón mayor de 20 x10 cm; b) tumor colónico úlcero-vegetante de 5 cm de diámetro a 11 cm de la válvula ileocecal.*

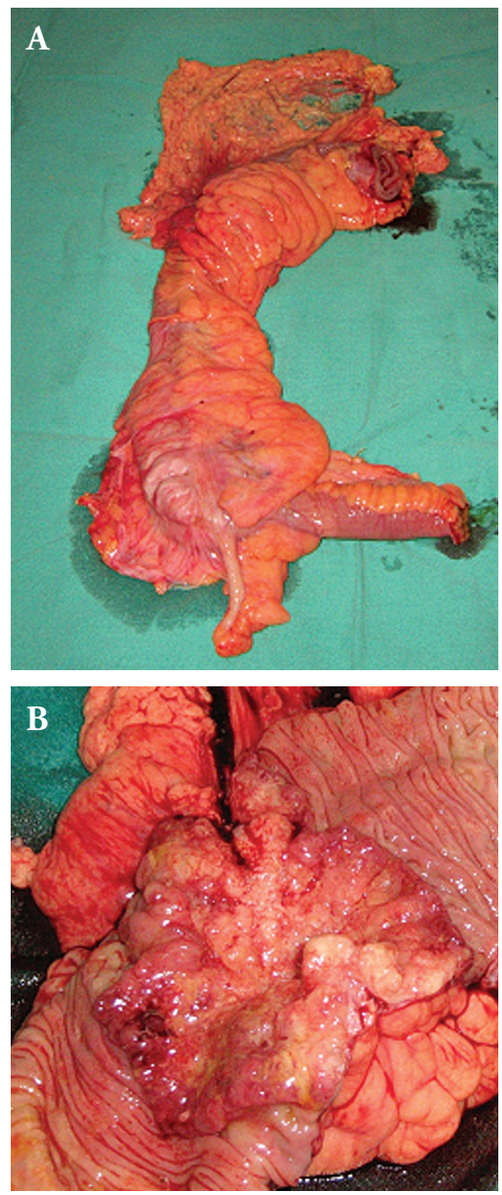

CASTILLO 6/27/11 03:25 PM Página 140

Figura 4. *Cortes histológicos del tumor: células neoplásicas de estirpe epitelial dispuestas en nidos, cordones y estructuras glanduliformes.*

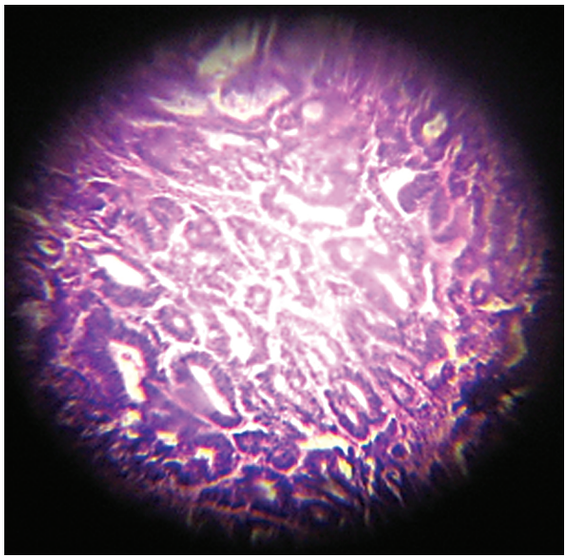

hasta un 43% de los pacientes con CCNPH.[6]

El manejo posterior debería llevarse a cabo según los siguientes lineamientos:

1 Sujetos afectados, con mutación identificada o que cumplen los criterios de Ámsterdam: a) cáncer de colon o adenoma avanzado: colectomía abdominal total más íleo-recto-anastomosis o colectomía segmentaria con colonoscopía anual; b) cáncer rectal: proctocolectomía total más anastomosis anal con *pouch* ileal o resección anterior baja y colonoscopía anual.[7-9]

2 Sujetos no afectados, con mutación identificada o que cumplen los criterios de Ámsterdam: considerar colectomía abdominal total o colonoscopía cada 1 a 3 años, debido al elevado riesgo de presentar cáncer colorrectal a lo largo de la vida (80%).[10]

Esta experiencia nos alertó sobre la incidencia potencial de esta patología en los habitantes de la comunidad de Punilla, iniciándose el screening de los familiares de la paciente mediante la vigilancia colonoscópica anual, lo que hace al objetivo de la presentación de este caso.

Figura 5. *Cortes histológicos que demuestran la presencia de expresión nuclear de MLH1 y la ausencia de expresión de MSH2.*

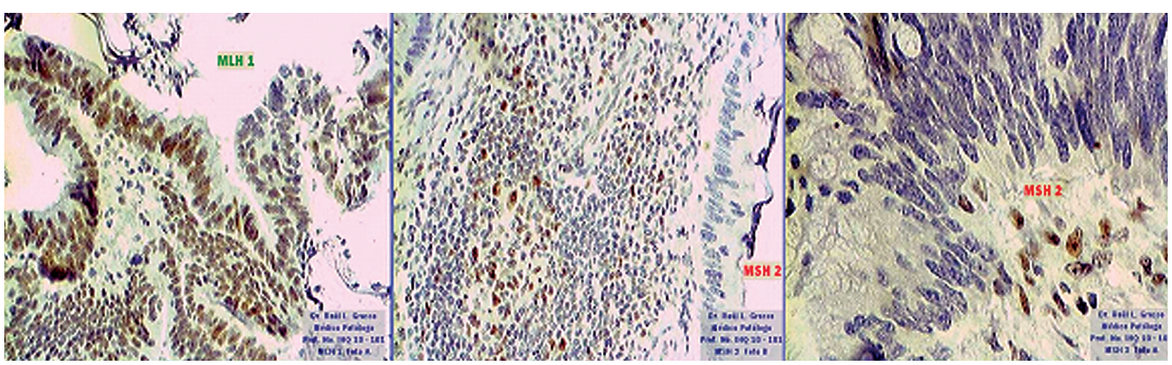

Discusión

En este reporte presentamos el caso de una mujer con CCNPH que cumple con los criterios de Ámsterdam II. A los miembros familiares que presenten los mencionados criterios debería investigárseles la existencia de mutación en los genes MMR.

Las pruebas genéticas no se hallan disponibles rutinariamente, por lo que se indica la vigilancia colonoscópica anual de todos los familiares asintomáticos mayores de 20 a 25 años.[5] También se recomienda la realización de una ecografía transvaginal, la medición de los niveles séricos de CA125 y el aspirado endometrial anual en las mujeres a partir de los 25 a 35 años, debido a la asociación de estos cánceres en

Referencias

1. Lindor NM. Familial colorectal cancer type X: the other half of hereditary nonpolyposis colon cancer syndrome. Surg Oncol Clin N Am 2009;18:637-645.
2. Vasen HF, Watson P, Mecklin JP, Lynch HT. New clinical criteria for hereditary nonpolyposis colorectal cancer (HNPCC, Lynch syndrome) proposed by the International Collaborative group on HNPCC. Gastroenterology 1999;116:1453-1456.
3. Giardiello FM, Brensinger JD, Petersen GM. AGA technical review on hereditary colorectal cancer and genetic testing. Gastroenterology 2001;121:198-213.

CASTILLO 6/27/11 03:25 PM Página 141

4. Greene FL, Page DL, Fleming ID, Fritz A, Balch CM, Haller DG, Morrow M, eds. AJCC Cancer Staging Manual. 6a ed. New York: Springer Verlag New York, Inc, 2002.
5. Lynch HT, Riley BD, Weissman SM, Coronel SM, Kinarsky Y, Lynch JF, Shaw TG, Rubinstein WS. Hereditary nonpolyposis colorectal carcinoma (HNPCC) and HNPCC-like families: problems in diagnosis, surveillance, and management. Cancer 2004; 100:53-64.
6. Aarnio M, Mecklin JP, Aaltonen LA, Nyström-Lahti M, Järvinen HJ. Lifetime risk of different cancers in hereditary nonpolyposis colorectal cancer (HNPCC) syndrome. Int J Cancer 1995; 64:430-433.
7. Church J, Simmang C. Practice parameters for the treatment of patients with dominantly inherited colorectal cancer (familial adenomatous polyposis and hereditary nonpolyposis colorectal cancer). Dis Colon Rectum 2003;46:1001-1012.
8. Lynch HT. Is there a role for prophylactic subtotal colectomy among hereditary nonpolyposis colorectal cancer germline mutation carriers? Dis Colon Rectum 1996;39:109-110.
9. Burke W, Petersen G, Lynch P, Botkin J, Daly M, Garber J, Kahn MJ, Mc Tiernan A, Offit K, Thomson E, Varricchio C. Recommendations for follow-up care of individuals with an inherited predisposition to cancer. I. Hereditary nonpolyposis colon cancer. Cancer Genetics Studies Consortium. JAMA 1997;277:915-919.
10. Guillem JG, Smith AJ, Puig-La Calle J, Ruo L. Gastrointestinal polyposis syndromes. Curr Probl Surg 1999;36:217-323.