Invitamos a los lectores de Acta a que envíen casos con interés clínico o diagnóstico para su publicación en esta sección.

Imagen en antro gástrico

Marina Ulla,[1] María Paz Giménez Villamil,[2] Axel Beskow,[3] Ernestina Gentile,[1] Eduardo Mullen,[4] Héctor Piccioni,[2] Ricardo García-Mónaco,[1] Juan Andrés De Paula [2]

[1] Servicio de Diagnóstico por Imágenes; [2] Servicio de Gastroenterología; [3] Servicio de Cirugía General; [4] Servicio de Anatomía Patológica. Hospital Italiano, Universidad de Buenos Aires, Argentina.

Un hombre de 47 años se presentó en nuestro hospital con una hemorragia digestiva alta. Al examen físico presentó melena y un abdomen levemente doloroso en epigastrio y fosa ilíaca derecha. Sus antecedentes personales incluían hipertensión arterial, hiperplasia prostática benigna y cólico renal derecho. Sus datos iniciales de laboratorio eran los siguientes: hematocrito 27,4%; hemoglobina 9,4 g/dl y coagulograma normal. La ecografía abdominal evidenció en epigastrio, y en íntima relación con la pared gástrica, una masa de aproximadamente 37 x 32 mm con un pedículo vascular. Se realizó un endoscopía alta que mostró en la curvatura menor gástrica la formación mencionada en la ecografía con una ulceración y mucosa edematosa. No presentó sangrado activo y no se tomó biopsia en el contexto del episodio agudo. La impresión diagnóstica fue la de una lesión submucosa ulcerada.

Se realizó una neumotomografía *multislice* 64 con contraste endovenoso. Esta técnica consiste en la distensión del esófago y el estómago durante la adquisición tomográfica mediante una bomba automática de insuflación de dióxido de carbono. Se logró de esta forma una óptima distensión del esófago y el estómago con la que se evidenció claramente la lesión submucosa ulcerada protruyendo en el estómago en la región prepilórica de la curvatura menor, cubierta por mucosa que realzó tras la inyección del contraste endovenoso [Figuras 1 (A, B, C), 2 y 3].

***Figura 1. A**. Reconstrucción coronal que muestra la localización exacta y relación con el píloro de la imagen. **B.** Imagen axial. **C.** Imagen axial magnificada que muestra en detalle el patrón de realce hipodenso en el interior y que realza la mucosa en la periferia.*

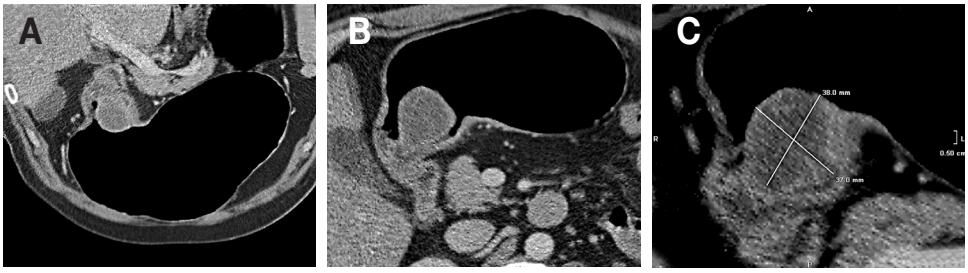

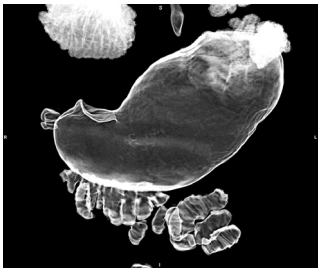

***Figura 2.** Reconstrucción 3 D con ventana de transparencias, similar a la que se puede obtener en una seriada con doble contraste, que muestra la impronta de la lesión.*

***Figura 3.** Endoscopía virtual.*

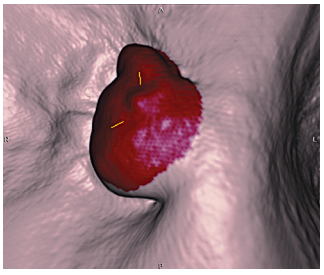

***Correspondencia:** Marina Ulla*
Servicio de Diagnóstico por Imágenes, Hospital Italiano de Buenos Aires, Perón 4190, Argentina.
Tel./fax: + (54 11) 49590453
E-mail: marina.ulla@hospitalitaliano.org.ar

¿Cuál es el diagnóstico?

Resolución del caso en la página 263