Histoplasmosis gastrointestinal: Una presentación atípica

Roberto Augusto Barros, María José Monteverde, Santiago de Elizalde, Augusto Sebastián Barros, Roberto Federico Barros

CEGA, Centro Privado de Gastroenterología, Campana, Provincia de Buenos Aires, Argentina.

Acta Gastroenterol Latinoam 2013;43:31-35

Resumen

La histoplasmosis es una micosis sistémica producida por el Histoplasma capsulatum. Es endémica en el continente americano. Se disemina por vía hematógena y cualquier órgano puede ser afectado. Es más frecuente en pacientes inmunocomprometidos siendo la más común de las micosis oportunistas asociadas a HIV. La afectación gastrointestinal exclusiva es rara y es invariablemente mortal sin tratamiento. Se considera que no es posible hacer el diagnóstico en base al aspecto macroscópico de las lesiones. Presentamos un varón de 43 años en aparente buen estado de salud que consulta por proctorragia intermitente de 1 año de evolución asociada a proctalgia urente, sin otros signos o síntomas asociados. Se solicita una videocolonoscopía (VCC) con examen proctológico informando al paciente sobre la posible causa orificial del sangrado y la importancia de realizar un test de screening para neoplasias colorrectales. El examen proctológico revela hemorroides internas congestivas. En la VCC, durante la exploración rutinaria del íleon terminal, se observan lesiones a dicho nivel y también lesiones en recto, aunque de morfología diferente. El colon presenta aspecto endoscópico normal. Las biopsias de las lesiones descriptas en ambas ubicaciones informaron histoplasmosis. Por estudios posteriores se diagnostica HIV/SIDA y el paciente se deriva a infectología para completar estudios diagnósticos y realizar tratamiento de ambas enfermedades. En conclusión, presentamos un caso atípico de esta micosis por su afectación exclusivamente gastrointestinal, en un paciente asintomático, en aparente buen estado de salud, con enfermedad HIV/SIDA no conocida, que consulta por proctorragia de origen orificial. Se realizó el diagnóstico a través de biopsias endoscópicas de lesiones de diferente morfología ubicadas en íleon terminal y recto, sin expresión clínica. El diagnóstico endoscópico casual permitió cambiar el pronóstico de vida de este paciente. Nosotros consideramos que las lesiones endoscópicas descriptas en recto son de una morfología particular y difícilmente puedan encontrarse en otra patología. Difundir estas imágenes puede servir de alerta para otros endoscopistas.

Palabras claves. *Histoplasmosis gastrointestinal, HIV / SIDA, lesiones endoscópicas.*

Gastrointestinal histoplasmosis: an atypical presentation

Summary

Histoplasmosis is a systemic mycosis caused by Histoplasma capsulatum. It is an endemic disease in the American continent. It is spread hematogenously and any organ can be affected. It is more frequent in immunodeficient patients and the most common opportunist mycosis associated with HIV. Exclusive gastrointestinal involvement is rare and invariably mortal without treatment. It is considered to be impossible to diagnose the disease based on the macroscopic aspect of lesions. We report a 43-year-old male in apparent good health status who was admitted with intermittent proctorrhagia of one year of evolution associated to burning proctalgia, without any further symptoms. A videocolonoscopy (VCC) with proctologic exam was conducted. The patient was warned about the potential orificial origin of the bleeding and the importance of screening for colorectal neoplasia. The proctologic exam revealed internal congestive hemorrhoids. VCC showed during the routine exploration of the terminal ileon lesions both in that level and rectum, although of a different morphology. The colon had normal endoscopic appearance. Biopsies of both lesions identified Histoplasma. Later studies diagnosed HIV/AIDS and the patient was referred to the infectology department to com-

Correspondencia: *Roberto Augusto Barros*
CEGA: Centro Privado de Gastroenterología. Jean Jaures 680(2804), Campana, Provincia de Buenos Aires, Argentina.
Tel.: 03489 422532/437336
E-mail: rabarros.cega@gmail.com

plete diagnostic tests and begin treatment of both diseases. In conclusion, we present an atypical case of this mycosis because of its exclusive gastrointestinal allocation, in anasymptomatic patient, in apparent good health, with unknown HIV/AIDS, who was admitted because of a proctorrhagia of orificial origin. Endoscopic biopsies of lesions of different morphologies, located in the terminal ileon and rectum, allowed the diagnosis of this disease, that had no clinical expression. This casual endoscopic diagnosis enabled to change the life expectancy of the patient. We consider that the described endoscopic lesions in rectum are of a particular morphology and can rarely be found in other pathologies. The diffusion of these images could warn other endoscopists of these phenomena.

Key words. *Gastrointestinal histoplasmosis, HIV/ AIDS, endoscopic lesions.*

La histoplasmosis es una micosis sistémica producida por el *Histoplasma capsulatum*. Es endémica en el continente americano. Se disemina por vía hematógena y cualquier órgano puede ser afectado. Es más frecuente en pacientes inmunocomprometidos, siendo la más común de las micosis oportunistas asociadas a HIV. La afectación gastrointestinal exclusiva es rara y es invariablemente mortal sin tratamiento.

Descripción del caso

Presentamos un paciente de 43 años, de sexo masculino, que consulta por proctorragia de un año de evolución, con períodos asintomáticos, manifestada por goteo post-evacuación de sangre roja que se asocia a proctalgia urente. Refiere una o dos deposiciones diarias, sin cambios en el ritmo evacuatorio, pujos ni tenesmo rectal. No refiere antecedentes de enfermedades, ni de intervenciones quirúrgicas, ni de familiares con neoplasias digestivas. Niega ingesta habitual de antiinflamatorios no esteroides o cualquier otra medicación. En el examen físico se observa un abdomen blando, depresible, indoloro a la palpación superficial y profunda. No se palpan masas abdominales ni visceromegalias. Está afebril. Se solicita una videocolonoscopía (VCC) con examen proctológico informando al paciente sobre la posible causa orificial del sangrado y la importancia de realizar un *test* de *screening*. El examen proctológico revela hemorroides internas congestivas. En la VCC, durante la exploración rutinaria del íleon terminal, se observan múltiples ulceraciones poco profundas, de entre 0,3 y 0,5 cm, de fondo fibrinoso y

Figura 1. *Úlceras de íleon terminal.*

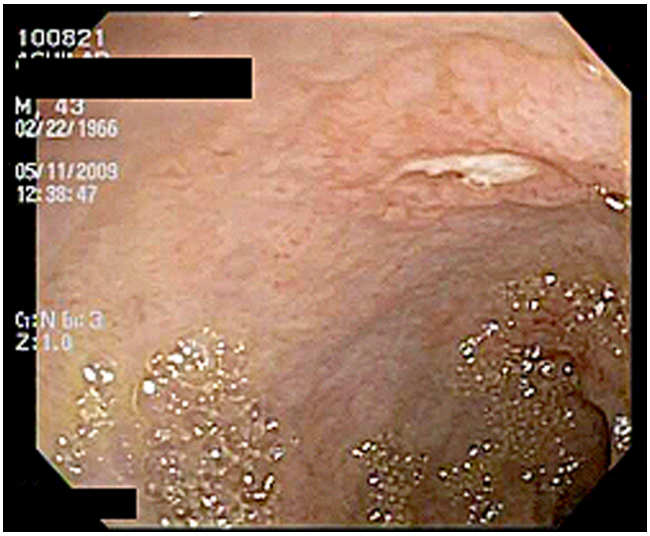

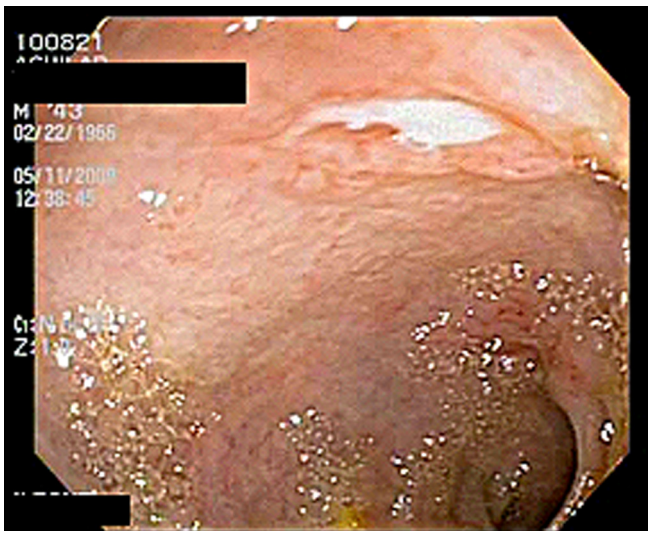

Figura 2. *Lesión elevada con ligera depresión central, de aspecto subepitelial, en recto superior.*

bordes ligeramente sobreelevados, con mucosa sana interpuesta (Figura 1). Se realizan biopsias múltiples.

El colon presenta una mucosa de aspecto normal, visualizándose vasos por transparencia. En el recto superior se observa una sobreelevación circunscripta pseudopolipoidea sésil de 0,5 cm, de aspecto subepitelial, que se biopsia (Figura 2). En el recto medio se observa una lesión elevada plana de 1,2 cm, con marcada depresión central, de superficie lisa, tipo 0-IIa + 0-IIc de la clasificación de París (Figura 3). Se intenta resecar con técnica de mucosectomía, pero se constata un signo de "*no lifting*" en su parte central por lo que se suspende la maniobra y se realizan biopsias múltiples.

El diagnóstico histopatológico, utilizando coloración con hematoxilina–eosina y coloración especial con PAS,es ileítis (Figura 4) y colitis (Figura 5) granulomatosas, ulceradas por infección por *Histoplasma capsulatum* (histoplasmosis).

Se cita al paciente rescatándose como único dato positivo relacionado su condición de homosexual. Con previo consentimiento se solicita serología para el virus de la inmunodeficiencia humana (HIV), la cual resulta positiva con técnica de reconfirmación. El recuento de CD4 es de 100 células por mm^3. Se realiza una radiografía de tórax y laboratorio de rutina que resultaron normales.El paciente es derivado a un servicio de infectología con la finalidad de completar los estudios diagnósticos y evaluar el tratamiento de su enfermedad de base y de la micosis oportunista. Realiza tratamiento con itraconazol y continúa con antirretrovirales, permaneciendo asintomático y controlado por infectología.

Figura 3. *A: Lesión elevada plana con depresión central de superficie lisa tipo 0-IIa + 0-IIc, en recto inferior. B: La misma lesión desde otro ángulo y con mayor aproximación.*

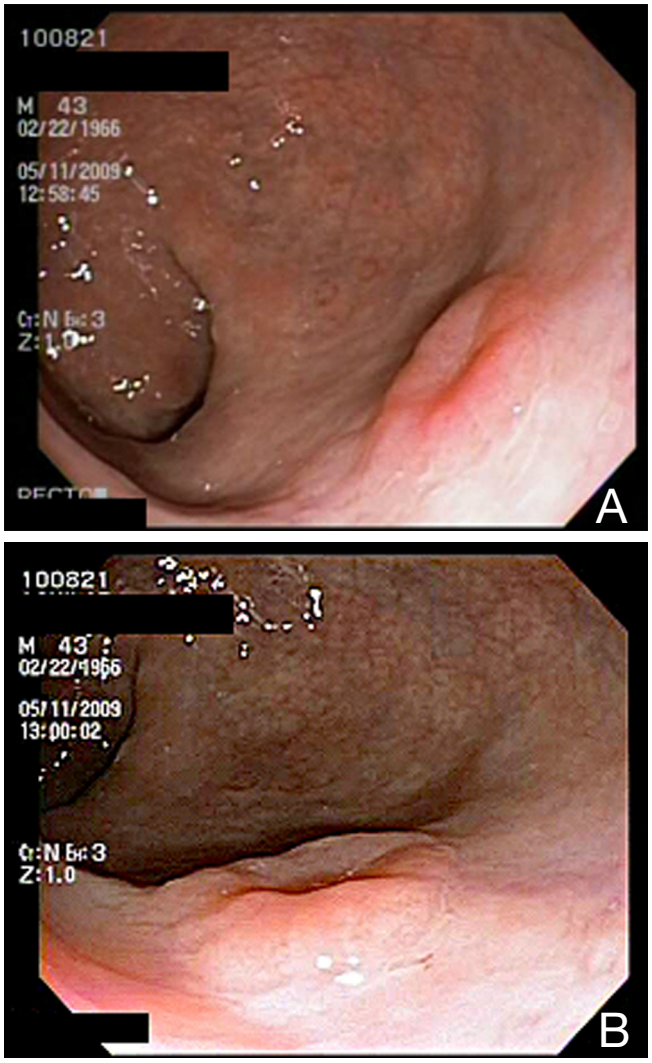

Figura 4. *Mucosa de intestino delgado con infiltración de macrófagos y células gigantes multinucleadas. A: Cuerpos intracitoplasmáticos en macrófagos y células gigantes. B: Cuerpos intracitoplasmáticos coloreados con la técnica de PAS.*

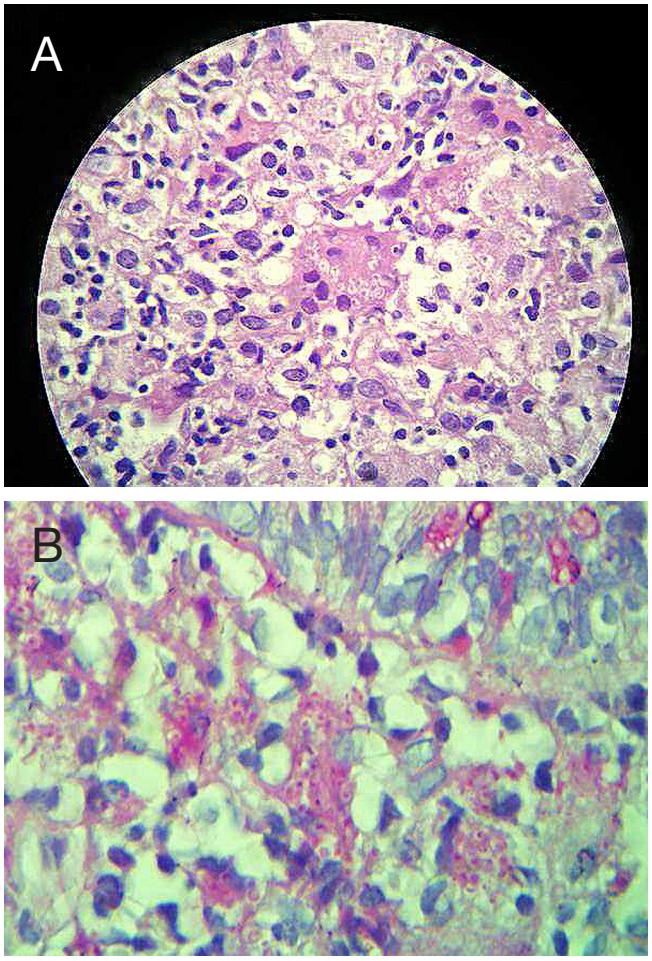

Figura 5. *A: Mucosa de recto con infiltración de macrófagos. B: A mayor aumento, macrófagos en la mucosa rectal. C: Cuerpos intracitoplasmáticos en la mucosa rectal teñidos con la técnica de PAS.*

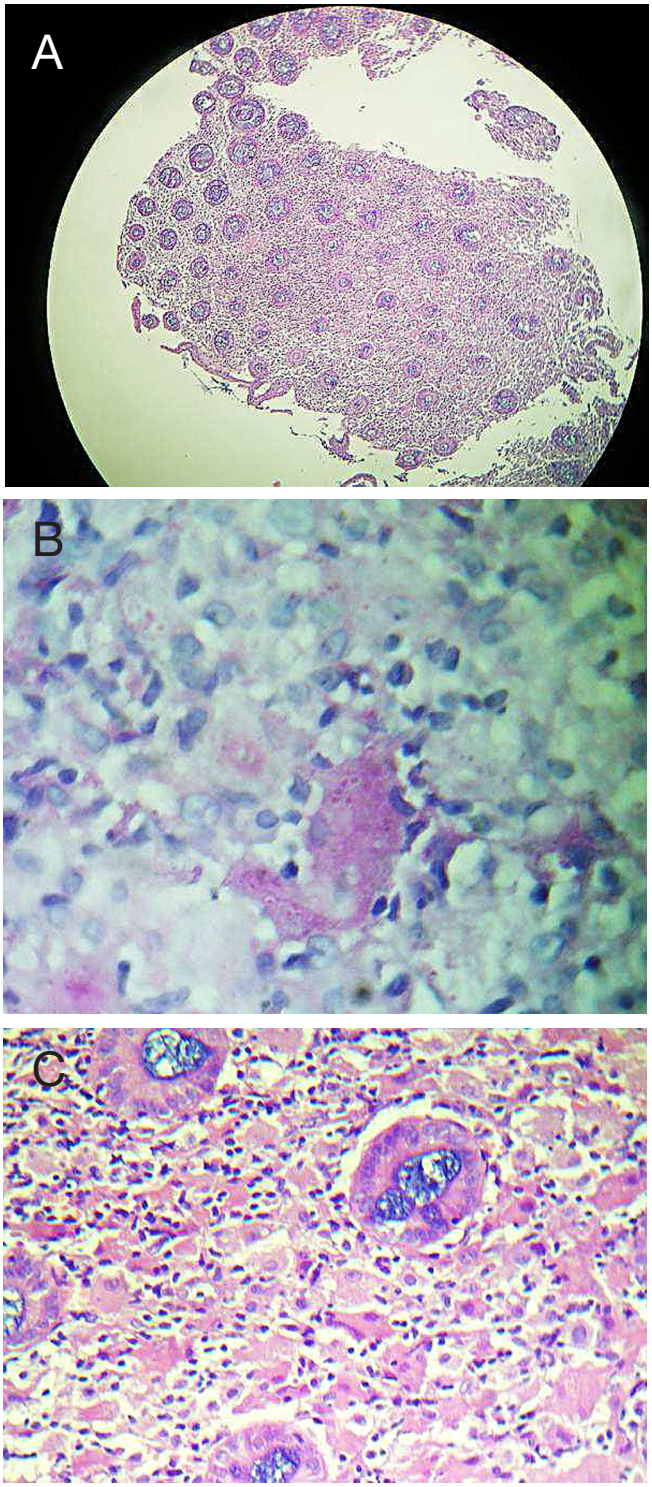

Discusión

La histoplasmosis es una micosis sistémica cuyo agente etiológico es el *Histoplasma capsulatum.* Es endémica en el continente americano desde el Sur de Canadá hasta la cuenca del Plata. El hongo es dimórfico y reside en el suelo. Sus puertas de entrada son la respiratoria y la cutánea. Se disemina por vía hematógena y cualquier órgano puede ser afectado.

Habitualmente da lugar a un cuadro respiratorio de neumonía atípica, inespecífico y autolimitado. En determinados huéspedes se presenta en su forma diseminada, siendo factores de riesgo situaciones que generen alteraciones en la inmunocompetencia, tales como el HIV y la medicación inmunosupresora. En los pacientes infectados con HIV la forma diseminada o extrapulmonar se ve en el 95% de los casos,[1] generalmente cuando tienen recuentos de CD4 menores a 200 células por mm^3.[2,3] El compromiso del tracto digestivo se ve en la mayoría de estos pacientes y, aunque cualquier tejido linfático desde la boca al ano puede afectarse, es más común la localización en el tracto digestivo bajo.

Las manifestaciones clínicas son inespecíficas, siendo las más frecuentes fiebre, pérdida de peso, diarrea, dolor abdominal y hepato-esplenomegalia.[4,5] Las complicaciones como perforación, sangrado y obstrucción son raras. Es invariablemente fatal sin tratamiento y tiene 30% de mortalidad aún en los pacientes tratados.[6] La afectación gastrointestinal probablemente se deba a la siembra del tejido linfático en las placas de Peyer.[7] En el síndrome de inmunodeficiencia adquirida (SIDA) las lesiones anatómicas de la histoplasmosis gastrointestinal se presentan en tres formas mayores: pseudopólipos o placas, causadas por la agregación de macrófagos infectados; úlceras, que a menudo invaden grandes áreas de la pared intestinal; y engrosamientos parietales localizados, semejando enfermedades intestinales malignas o inflamatorias.[8]

No hay posibilidad de hacer el diagnóstico por la apariencia macroscópica de las lesiones. De acuerdo a la revisión bibliográfica efectuada, las lesiones endoscópicas anteriormente descriptas en recto son de una morfología particular y fueron muy similares a las referidas en otra publicación,[3] probablemente por presentarse en el mismo estadio evolutivo, aunque se trate de una localización diferente. *Nosotros consideramos que la forma de presentación en el momento del diagnóstico endoscópico depende del tiempo de evolución de la enfermedad ya que las lesiones son parte de un mismo proceso progresivo íntimamente relacionado con el grado de inmunocompetencia del huésped y con el órgano afectado.*

El diagnóstico se realiza por biopsias de las lesiones de la mucosa. Los hallazgos histológicos incluyen infiltración difusa linfo-histiocitaria y nódulos linfoides,

células gigantes y granulomas pequeños.Los histoplasmas se reconocen como organismos intracelulares en los macrófagos que se resaltan con la técnica de PAS. Puede requerirse el cultivo de tejidos infectados, sangre u orina. Existe la determinación de un antígeno y también *tests* serológicos para anticuerpos. Estos últimos son de dudosa utilidad en pacientes inmunocomprometidos.[5,9] El tratamiento se realiza con anfotericina B y con itraconazol. La respuesta satisfactoria a la terapia antirretroviral de gran actividad (TARGA) evita la necesidad de un tratamiento prolongado.

En conclusión, la mayoría de los trabajos publicados sobre casos de histoplasmosis gastrointestinal fueron realizados a partir de pacientes con diagnóstico de HIV conocido que presentan una complicación de su enfermedad de base y en quienes deben considerarse distintos diagnósticos diferenciales, entre ellos la histoplasmosis. Aquí presentamos un caso de esta micosis con afectación exclusivamente gastrointestinal, en un paciente asintomático, en aparente buen estado de salud, con enfermedad HIV/SIDA no conocida, que consultó por proctorragia de origen orificial. El diagnóstico se realizó a través de biopsias endoscópicas de lesiones de diferente morfología, ubicadas en íleon terminal y recto sin expresión clínica, y se diagnosticó HIV/SIDA de manera retrospectiva y por asociación. El diagnóstico oportuno, aunque casual, ha cambiado la evolución natural de su enfermedad de base y de la micosis oportunista y por ende el pronóstico de vida de este paciente. Difundir estas imágenes puede servir de alerta para otros endoscopistas.

Referencias

1. McKinsey DS, Spiegel RA, HutwagnerL, Stanford J, Driks MR, Brewer J,Gupta MR, Smith DL, O'Connor MC, Dall L. Prospective study ofhistoplasmosis en patients infected with human immunodeficiency virus: incidence, risk factors, andpathophysiology. Clin Infect Dis 1997;24:1195-1203.
2. Kathryn S, Anekthananon T, MariuzPR. Gastrointestinal histoplasmosis in patientswith AIDS: case report and review. Clin Infect Dis 2001;32:483-491.
3. Halline AG, Maldonado-Lutomirsky M, Ryoo JW, Pau A, Pursell K.Colonic histoplasmosis in AIDS: unusual endoscopic findings in two cases. Gastrointest Endosc 1997;45:199-204.
4. AssiM, McKinsey DS, Driks MR, O' Connor MC, BonaciniM, Graham B, Manian F. Gastrointestinal histoplasmosis in the acquired immunodeficiency syndrome: report of 18cases and literature review. DiagnMicrobiolInfectDis 2006;55:195-201.
5. Kahi CJ, Wheat LJ, Allen SD,SarosiGA.Gastrointestinal histoplasmosis. Am J Gastroenterol 2005;100:220-231.
6. Alva E, Vásquez J, Frisancho O, Yoza M,Yábar A. Histoplasmosiscolónicacomo manifestación diagnóstica de SIDA.RevGastroenterol Perú2010;30:163-166.
7. Haws CC, Long RF,Caplan GE. *Histoplasmacapsulatum* as a cause ofileocolitis. AJR Am J Roentgenol 1977;128:692-694.
8. Heneghan SJ, Li J, Petrossian E, Bizer LS.Intestinalperforation from gastrointestinal histoplasmosis in acquired immunodeficiency syndrome. ArchSurg1993;128:464-466.
9. Wheat LJ, Connolly-Stringfield PA, Baker RL, Curfman MF, Eads ME, Israel KS, Norris SA, Webb DH, ZeckelML. Disseminated histoplasmosis in the acquired immune deficiency syndrome: clinical findings, diagnosis andtreatment, and review of the literature. Medicine 1990;69:361-374.