Invitamos a los lectores de Acta a que envíen casos con interés clínico o diagnóstico para su publicación en esta sección.

Una causa poco frecuente de lesión elevada gástrica

Alberto Seehaus, Natalia Posadas

Servicio de Diagnóstico por Imágenes, Hospital Italiano, Buenos Aires, Argentina.

Presentamos el caso de un paciente de sexo masculino de 31 años de edad con antecedentes de esplenectomía a los 6 años por traumatismo. Consulta por fiebre de origen desconocido. Entre los estudios complementarios se realizó una tomografía computada *multislice* (TCMS) con contraste oral negativo (entero TC), que reveló como hallazgo incidental una lesión gástrica que crecía hacia la luz, de aspecto submucoso, a nivel del fundus (Figura 1), con intenso realce en la serie con contraste endovenoso (Figura 2), de límites bien definidos y 3 cm de diámetro.

En virtud de este hallazgo se realizó una endoscopía digestiva alta (VEDA) que informó una lesión nodular en la región del fundus de aspecto submucoso (Figura 3). Se realizó biopsia de la lesión con material insuficiente para su diagnóstico histológico. Si bien se sospechó una lesión benigna, se indicó el tratamiento quirúrgico por el riesgo de hemorragia. Se realizó una gastrectomía en cuña por laparoscopía. El paciente evolucionó favorablemente y fue dado de alta a los 2 días de la intervención.

Figura 1. *Entero-tomografía computada: lesión nodular en el techo gástrico.*

Figura 2. *Entero-tomografía computada con contraste donde se aprecia la intensa tinción de la lesión.*

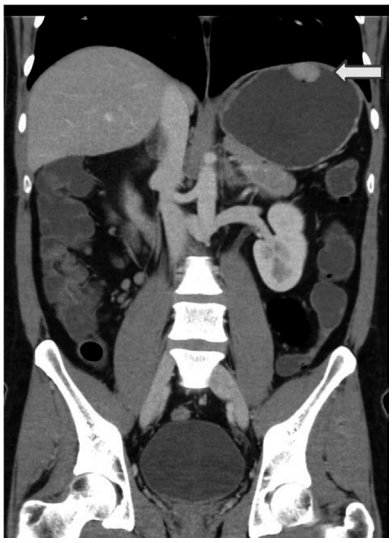

Figuras 3. *Imagen endoscópica de la lesión submucosa gástrica.*

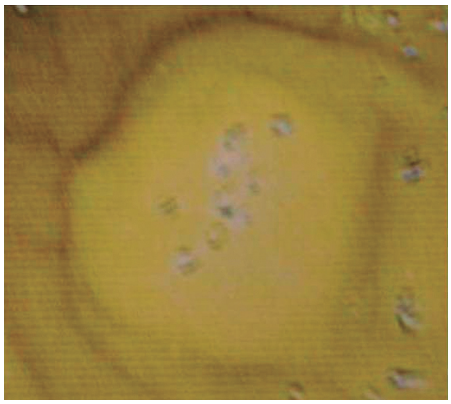

¿Cuál es el diagnóstico?

Correspondencia: *Alberto Seehaus*
Juan D Perón 4190 (C1181ACH), Buenos Aires, Argentina.
Tel: (5411)4959-0200
E-mail: alberto.seehaus@hospitalitaliano.org.ar

Resolución del caso en la página 79