Pneumatosis quística *intestinalis:* Presentación de un caso y revisión de la literatura

Juan Pizzala,[1] Valeria Pogorelsky,[1] María González,[1] Víctor Abecia-Soria,[1] Alejandra De los Ríos,[1] Juan Rivera,[1] Alberto Seehaus,[2] Juan De Paula,[1] Carlos Macías-Gómez[1]

[1] Unidad de Endoscopía Digestiva. Servicio de Gastroenterología;
[2] Servicio de Diagnóstico por Imágenes; Hospital Italiano de Buenos Aires, Buenos Aires, Argentina.
Acta Gastroenterol Latinoam 2014;44:48-51

Resumen

La pneumatosis quística intestinalis se caracteriza por la presencia de quistes subserosos o submucosos con contenido gaseoso en la pared intestinal. Su prevalencia es del 0,03%, aunque en las últimas décadas ha aumentado debido a la mayor utilización de la colonoscopía en la práctica cotidiana. Si bien existen distintas teorías sobre su origen y múltiples asociaciones reportadas, aún permanece incierta su patogenia y se cree que sería multifactorial. Se diagnostica generalmente como hallazgo en un estudio por imágenes. Su tratamiento depende de la gravedad de la enfermedad subyacente y de la sintomatología. Presentamos el caso de una mujer de 59 años, tabaquista, sin antecedentes de relevancia, a quien se le realizó una colonoscopía por presentar un cuadro de distensión abdominal, observándose en ella imágenes compatibles con quistes en la pared colónica. Posteriormente a este examen se realizó una tomografía computada en la que se observaron bullas pulmonares, gas en la pared de un segmento colónico y ascitis asociado a una gran masa anexial. Se le realizó una citorreducción por laparatomía, confirmándose la presencia de una neoplasia ovárica avanzada. La biopsia obtenida por endoscopía confirmó el diagnóstico de pneumatosis quística intestinalis. Presentamos este caso por ser una extraña entidad que requiere pautas de manejo y tratamiento no habituales.

Palabras claves. *Pneumatosis quística intestinalis, colonoscopía, neoplasia de ovario.*

Correspondencia: *Juan Eduardo Pizzala*
Medrano 1650 8F Tel: 1159630165
E-mail: juanpizzala1@gmail.com

Pneumatosis cystoides intestinalis: A case report and review of the literature

Summary

Pneumatosis cystoides intestinalis features the presence of subserum or submucous cysts with gas in the intestinal wall. Its prevalence is 0.03%, although it has increased in the past decades due to a greater use of colonoscopy in everyday medical practice. Though there are several theories about its origin and many associated diseases were reported, its pathogenesis still remains uncertain. It is generally diagnosed as a finding in an imaging test. The treatment depends on the severity of the associated disease and symptoms. We report the case of a 59-year-old woman, heavy smoker, with no other clinical conditions who took a medical consultation due to abdominal bloating. She underwent a screening colonoscopy which detected the existence of cysts on the colonic wall. Afterwards, a computed tomography was performed and showed apical lung bullae, gas in a colonic wall segment, and ascitis associated to a big anexial tumor. She underwent a cytoreductive surgery, confirming the presence of advanced ovary neoplasm. The endoscopic biopsy confirmed the diagnosis of penumatosis cystoides intestinalis. We report these case because it is a rare entity which requires uncommon management and treatment guidelines.

Key words. *Pneumatosis cystoides intestinalis, colonoscopy, ovary neoplasm.*

Abreviaturas
PI: Pneumatosis quística intestinalis.
VCC: Videocolonoscopía.
TC: Tomografía computada.

La pneumatosis quística *intestinalis* (PI) se caracteriza por la presencia de quistes subserosos o submucosos con contenido gaseoso en la pared intestinal. Si bien su etiología es incierta, ha sido asociada a múltiples condiciones clínicas. Se ha comunicado que esta rara entidad afecta al 0,03% de la población, aunque se ha visto un incremento de su diagnóstico en las últimas décadas debido a la mayor utilización de la tomografía computada (TC) y la videocolonoscopía (VCC).[1, 2]

Presentación del caso

Se presenta el caso de una paciente de 59 años de edad, con antecedentes personales de tabaquismo activo, que consultó en forma ambulatoria al servicio de Gastroenterología por presentar un cuadro de distensión abdominal de reciente comienzo asociado a meteorismo. Al examen físico la paciente se encontraba en buen estado general y no presentaba alteraciones. Se le solicitó una rutina de laboratorio en la cual no se encontró ninguna alteración de los parámetros bioquímicos. Posteriormente a esto, se le realizó una VCC bajo anestesia general como método de pesquisa para el cáncer colorrectal, en la cual se observó un segmento de 10 cm de extensión en sigma que presentaba una mucosa levemente congestiva con múltiples imágenes de aspecto nodular-quísticas, algunas de ellas tortuosas y de aspecto submucoso (Figura 1). Se decidió tomar una biopsia de la zona más representativa de esta lesión, observándose la retracción de la misma, sin drenaje de ningún material. Luego de la toma de biopsia se observó una importante solución de continuidad sin visualizarse capas subyacentes (submucosa o muscular), por lo cual se colocó un *clip* metálico (Figuras 2 y 3). La paciente no presentó dolor abdominal ni clínica de perforación colónica. Por este motivo se le otorgó el alta hospitalaria con el diagnóstico de probable PI. Dos semanas después se le realizó una TC con contraste oral y endovenoso. En la TC torácica se observaron múltiples bullas enfisematosas en los lóbulos pulmonares apicales. En la TC abdominal se observó una pequeña imagen nodular subcapsular hepática compatible con un hemangioma, líquido ascítico, un engrosamiento de la grasa mesentérica y dos masas anexiales bilaterales voluminosas (Figura 4). En un segmento del colon sigmoides se evidenció la presencia de aire intramural compatible con PI (Figura 5). Ante este hallazgo se derivó a la paciente al Departamento de Ginecología, donde se decidió realizar una laparotomía exploradora. En la misma se encontró un tumor voluminoso que ocupaba ambos anexos, con siembras en la cavidad peritoneal, por lo que se decidió realizar una

Figura 1. *Imágenes nodulares quísticas en un segmento del colon sigmoide.*

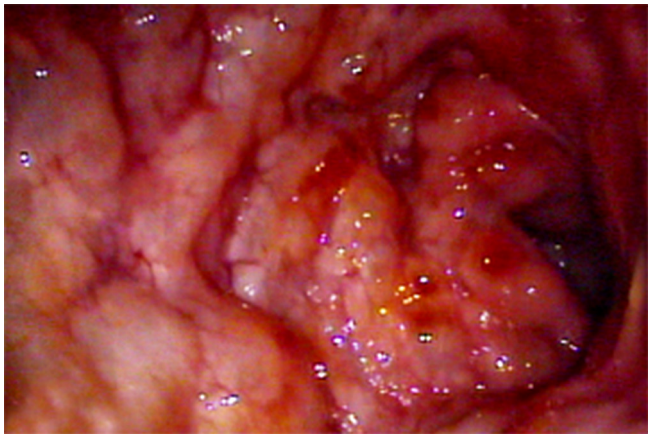

Figura 2. *Solución de continuidad posterior a la biopsia.*

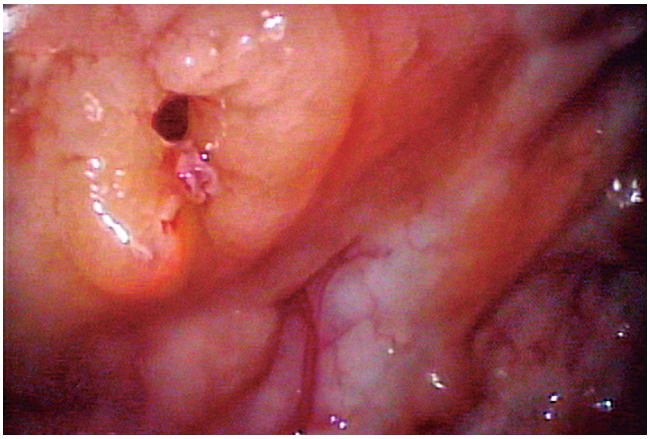

Figura 3. *Clip colocado sobre la solución de continuidad.*

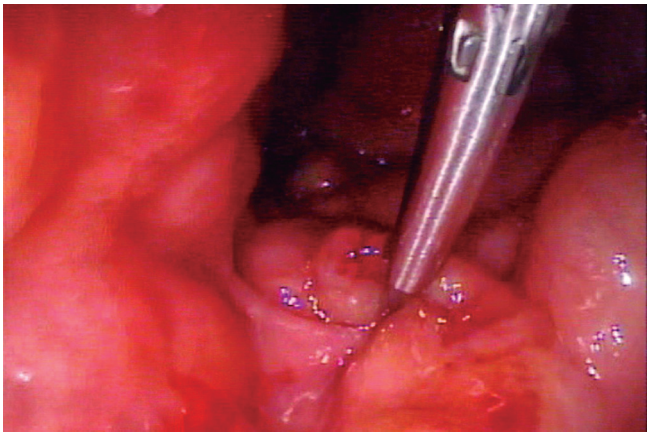

Figura 4. *Gas en la pared colónica en la tomografía computada.*

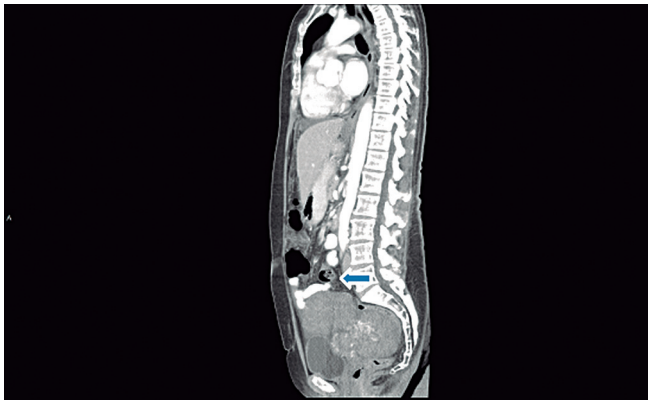

Figura 5. *Tumor anexial bilateral.*

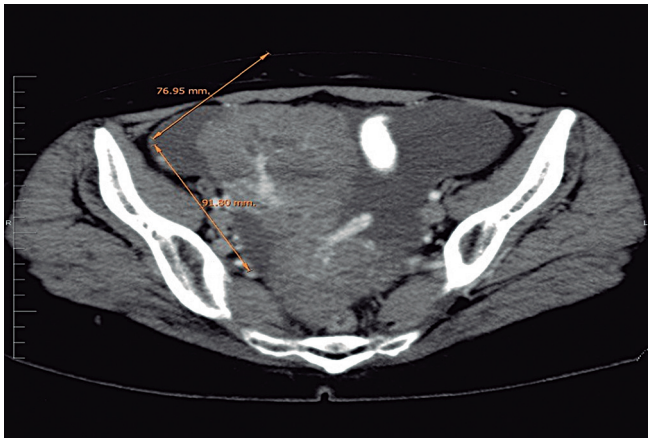

cirugía citorreductiva. La biopsia del tejido ovárico mostró un carcinoma seroso de alto grado con infiltración de la pared de distintos órganos. Posteriormente a esto, se recibió el resultado de la biopsia colónica realizada en la VCC que informó fragmentos de mucosa y submucosa con formaciones quísticas tapizadas por histiocitos compatibles con PI. Actualmente la paciente continúa con tratamiento quimioterápico por su enfermedad oncológica, con regular estado de salud pero sin complicaciones derivadas de la PI.

Discusión

La PI fue descrita por primera vez en el año 1730 por Du Vernoy. Es cada vez más frecuente su hallazgo debido a la mayor disponibilidad de métodos de diagnósticos por imágenes y a la utilización de la VCC para la pesquisa del cáncer colorrectal.[3] Puede observarse en cualquier segmento del tubo digestivo; existen publicaciones que describieron una afectación ileal del 42%, colónica del 36% y mixta del 22%, con un incremento importante en los últimos años de la localización colónica, asociada a la mayor utilización de la VCC.[3,4] En nuestra paciente se observó una localización colónica, con afectación segmentaria, hecho poco frecuente en esta entidad.

En cuanto a la etiología de la PI, podemos decir que existen distintas teorías que intentan explicar su fisiopatología, como la del trauma mecánico secundario a obstrucción intestinal, cirugía o VCC,[5,6] la bacteriana proponiendo que el gas es producto de la fermentación bacteriana y la pulmonar que sugiere un escape de gas intralveolar a través del retroperitoneo en los pacientes con enfermedades pulmonares crónicas.[7] En relación a las patologías asociadas, debemos decir que existe una forma grave, secundaria a isquemia y necrosis de la pared intestinal, que requiere tratamiento de urgencia, y formas idiopáticas asintomáticas o sin repercusión clínica importante. Es extensa la lista de enfermedades asociadas a PI: enfermedad pulmonar obstructiva crónica, trauma, obstrucción intestinal, enfermedad celíaca, inmunodeficiencias, enfermedad inflamatoria intestinal, enfermedades autoinmunes, fármacos, transplantes, etcétera. Si analizamos a nuestra paciente, observamos dos de estas asociaciones: el hallazgo de la enfermedad pulmonar y la presencia de una neoplasia ovárica con carcinomatosis peritoneal. Sobre la enfermedad pulmonar existe clara evidencia pero encontramos escasos reportes bibliográficos sobre la asociación con neoplasias ginecológicas; Horowitz y col publicaron una serie de 27 pacientes con neoplasias ginecológicas asociadas a PI.[8,9] Debemos remarcar que en nuestro caso la patología subyacente a la PI era de una clara relevancia clínica y fue diagnosticada posteriormente a la sospecha de la PI.

En relación a la clínica de la PI, se han observado casos que se presentaron como pneumoperitoneo espontáneo sin reacción peritoneal y llevaron a cirugías innecesarias por desconocimiento de este cuadro. Por otro lado, la PI puede provocar obstrucciones intestinales o constipación e impactación, que en los casos más severos puede producir úlceras estercoláceas sangrantes o perforadas.[10] Muchos de los casos permanecen asintomáticos y solo son hallazgos en estudios por imágenes.[2] En cuanto a la clínica de nuestra paciente, posiblemente la distensión abdominal estuviera relacionada con la neoplasia anexial.

En relación al diagnóstico de esta entidad, en dos tercios de los casos se puede realizar con radiologías simples, aunque la TC tendría una mayor sensibilidad.[11] La VCC con biopsias es otro método que permite hacer el diagnóstico.

En cuanto al tratamiento propuesto, dejando fuera los

casos secundarios a necrosis por isquemia que requieren cirugía de urgencia, el tratamiento debe ser conservador. Se han propuesto terapias con antibióticos y dietas elementales.[2] La terapia con oxígeno asociada con las dos antes citadas se reserva para los pacientes con sintomatología moderada a severa. La misma tiene por objetivo aumentar la presión parcial de oxígeno en la sangre y así crear un gradiente que permita el drenaje espontáneo de los quistes. Para esto se utilizan cánulas nasales (4l/min) o máscaras de Venturi (6l/min), u oxígeno hiperbárico por períodos cortos de tiempo con aceptables resultados.[2,3,6] Se ha descrito también en los cuadros oclusivos el tratamiento endoscópico con esclerosis o destechamiento de los quistes.[12]

Creemos que la importancia de comunicar esta extraña entidad radica en alertar al gastroenterólogo que se encuentra sorprendido por este hallazgo en una TC o en una VCC, para que rápidamente diferencie las PI secundarias a patologías graves, con necesidad de cirugía de urgencia, de las formas asintomáticas que requieren tratamiento conservador. Es importante remarcar que ante este hallazgo conviene realizar un examen clínico y por imágenes para descartar posibles patologías asociadas.

Referencias

1. Slesser AA, Patel PH, Das SC, Leahy A, Livingstone J, Riaz AA. A rare case of segmental small bowel pneumatosis intestinalis: a case report. Int J Surg Case Rep 2011;2:185-187.
2. Heng Y, Schuffler MD, Haggit RC, Rohrmann CA. Pneumatosis intestinalis: a review. Am J Gastroenterol 1995;90:1747-1758.
3. Azzaroli F, Turco L, Ceroni L, Galloni SS, Buonfiglioli F, Calvanese C, Mazzella G. Pneaumatosis cystoides intestinalis. World J Gastroenterol 2011;17:4932-4936.
4. Jamart J. Pneumatosis cystoides intestinalis. A statistical study of 919 cases. Acta Hepatogastroenterol (Stuttg) 1979;26:419-422.
5. McCollister DL, Hammerman HJ. Air, air, everywhere: pneumatosis cystoides coli after colonoscopy. Gastrointest Endosc 1990; 36:75-76.
6. Pieterse AS, Leong AS, Rowland R. The mucosal changes and pathogenesis of pneumatosis cystoides intestinalis. Hum Pathol 1985;16:683-688.
7. Gagliardi G, Thompson IW, Hershman MJ, Forbes A, Hawley PR, Talbot IC. Pneumatosis coli: a proposed pathogenesis based on study of 25 cases and review of the literature. Int J Colorectal Dis 1996;11:111-118.
8. Horowitz NE, Cohn DS, Herzog TJ, Mutch DG, Rader JS, Bhalla S, Gibb RK. The significance of pneumatosis intestinalis or bowel perforation in patients with gynecologic malignancies. Gynecol Oncol 2002;86:79-84.
9. Postma VA, Engelbrecht MR, de Rooy JW, Nagtegaal ID, Wobbes T. Sister Joseph´s nodule and pneumatosis: a rare presentation of ovarian cancer. Gynecol Oncol 2005;99:517-518.
10. Chaput U, Ducrotté P, Denis P, Nouveau J. Pneumatosis cystoides intestinalis: an unusual cause of distal constipation. Gastroenterol Clin Biol 2010;34:502-504.
11. Yale CE, Balish E, Wu JP. The bacterial etiology of pneumatosis cystoides intestinalis. Arch Surg 1974;109:89-94.
12. Johansson K, Lindstrom E. Treatment of obstructive pneumatosis coli with endoscopic sclerotherapy: report of a case. Dis Colon Rectum 1991;34:94-96.