Displasia de alto grado como resultante de metaplasia gástrica

Nicolás González,[1] Andrés Taullard,[1] Macarena Restano,[2] Cecilia Clement,[3] Gustavo Bonanata[3]

[1]Clínica de Gastroenterología;
[2]Clínica de Dermatología;
[3]Departamento de Anatomía Patológica, Hospital de Clínicas, Facultad de Medicina. Montevideo, Uruguay.

Acta Gastroenterol Latinoam 2014;44:252-256

Resumen

Por esófago de Barrett (EB) se conoce una condición adquirida en la cual el epitelio escamoso esofágico normal es reemplazado por epitelio columnar. Desde hace tiempo se ha insistido en que, para poder definir el EB, la metaplasia columnar debe ser de tipo intestinal con células caliciformes. Esto es debido a que se ha considerado a la metaplasia intestinal (MI) como la única que confiere un riesgo oncogénico y posee, por lo tanto, potencial preneoplásico. Sin embargo, la definición de EB restringida para la presencia de MI ha sido ampliamente discutida, constituyendo actualmente un tema de debate. Se describe el caso de un paciente con enfermedad por reflujo gastroesofágico, al que se le diagnosticó displasia de alto grado en esófago distal. Se realizó una mucosectomía endoscópica de la lesión con técnica de Duette en un bloque. El estudio anátomo-patológico de la pieza informó displasia de alto grado con elementos morfológicos compatibles con metaplasia gástrica, sin elementos de metaplasia intestinal. En la evolución, bajo tratamiento con inhibidores de la bomba de protones (IBP), el paciente presentó una dermatosis diseminada. Fue valorado por un médico dermatólogo, quien diagnosticó dermatitis liquenoide. La etiología fue probablemente medicamentosa, siendo el fármaco imputable el IBP. Éste fue sustituido por un inhibidor H2. El paciente presentó buena evolución, con mejoría de las lesiones de piel. El control endoscópico no evidenció tejido residual en la zona de resección y las biopsias de la cicatriz fueron negativas para displasia y metaplasia gástrica.

Palabras claves. *Esófago de Barrett, metaplasia gástrica, displasia de alto grado, dermatitis medicamentosa, inhibidores de la bomba de protones.*

High-grade dysplasia as a result of gastric metaplasia

Summary

Barrett's esophagus (BE) is an acquired condition in which the normal esophageal squamous epithelium is replaced by columnar epithelium. It has been long pointed out that columnar metaplasia should be of intestinal goblet cells in order to define the BE, because intestinal metaplasia (IM) has been considered as the only conferring oncogenic risk, therefore having pre-neoplastic potential. However, the definition of BE restricted to the presence of IM has been widely discussed and currently constitutes a debated topic. We describe the case of a patient with gastroesophageal reflux disease and high-grade dysplasia in the distal esophagus. Endoscopic mucosal resection of the lesion was performed using the Duette technique in one piece. The pathological study reported high-grade dysplasia with morphological features consistent with gastric metaplasia, without IM. The patient was treated with a proton pump inhibitor (PPI) and developed a disseminated dermatosis. He was evaluated by a dermatologist who diagnosed lichenoid dermatitis probably due to the PPI. The PPI was replaced by a H2 inhibitor and the skin lesions improved. The endoscopic control showed no residual tissue in the site of resection and the biopsies of the scar were negative for dysplasia and gastric metaplasia.

Key words. *Barrett's esophagus, gastric metaplasia, high-grade dysplasia, drug dermatitis, proton pump inhibitor.*

Correspondencia: *Nicolás González*
Clínica de Gastroenterología (Prof Dr Henry Cohen)
Hospital de Clínicas, Av Italia 2870-Piso 4. Montevideo, Uruguay.
Teléfono: +598-24808472
E-mail: nicolasendoscopia@yahoo.es

Se conoce como esófago de Barrett (EB) una condición adquirida en la cual el epitelio escamoso esofágico normal es reemplazado por epitelio columnar.[1] Sin embargo, la definición de EB varía ampliamente en la literatura internacional.

Descripción del caso

Se presenta un paciente de sexo masculino, de 67 años, con antecedentes personales de pirosis y regurgitaciones de 4 años de evolución. Se realizó una videogastroscopía evidenciándose a nivel del tercio inferior esofágico una lesión sésil (0-Is, clasificación endoscópica de París), de 7 mm de diámetro, rodeada de un islote de mucosa símil gástrica de 4 mm de diámetro (Figura 1). Las biopsias tomadas de la lesión elevada informaron displasia de alto grado asociada a metaplasia gástrica, sin evidencia de metaplasia intestinal. Las biopsias del islote informaron metaplasia gástrica sin displasia. Estos resultados fueron confirmados por otro patólogo con experiencia en patología digestiva. Se realizó una mucosectomía endoscópica con ligadura (técnica de Duette) de toda la lesión en un bloque (Figuras 2 y 3). La anatomía patológica de la pieza informó displasia de alto grado con elementos morfológicos compatibles con metaplasia gástrica, margen horizontal y vertical libres de lesión (Figuras 4 y 5). Se indicó un inhibidor de la bomba de protones (IBP) a una dosis simple cada 12 horas. En la evolución, al mes de iniciado el tratamiento, el paciente presentó una dermatosis diseminada, en axilas, tronco y miembros inferiores, con las máximas lesiones a nivel de las piernas, caracterizada por múltiples placas eritemato-violáceas, confluyentes por sectores, algunas con escama fina blanquecina y sectores escoriados (Figura 6).

Figura 1. *Lesión sésil en esófago distal (0-Is clasificación de París), rodeada de un islote de mucosa símil gástrica.*

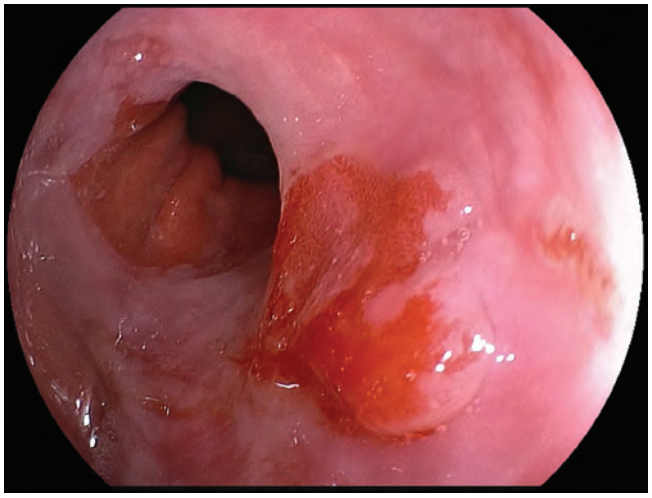

Este cuadro se acompañó de prurito intenso. Se consultó con un dermatólogo, quien diagnosticó dermatitis liquenoide. La biopsia de piel fue compatible con dicho diagnóstico (Figura 7). La etiología fue probablemente medicamentosa, siendo el fármaco imputado el IBP, por lo que se lo sustituyó por un inhibidor H_2 (ranitidina). El paciente presentó buena evolución, evidenciándose mejoría de las lesiones de piel y gran disminución del prurito (Figura 8). El control endoscópico a los 8 meses no evidenció tejido residual en la zona de resección y las biopsias de la cicatriz fueron negativas para displasia y metaplasia gástrica (Figura 9).

Figura 2. *Se observa el capuchón (set de Duette) y la ligadura de la lesión a resecar.*

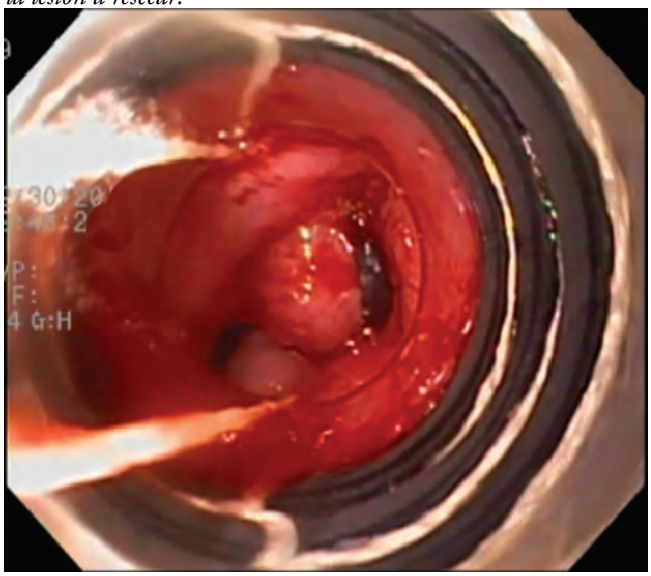

Figura 3. *Base post-resección de la lesión con asa de diatermia.*

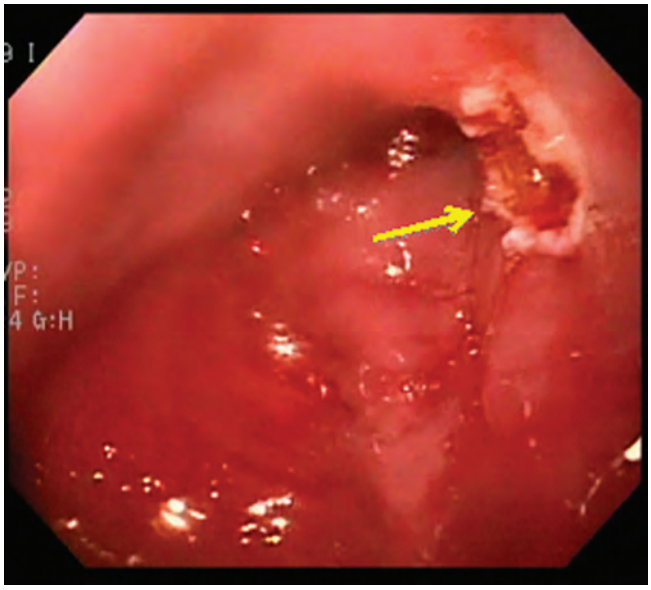

Figura 4. *Metaplasia gástrica con displasia de alto grado.*

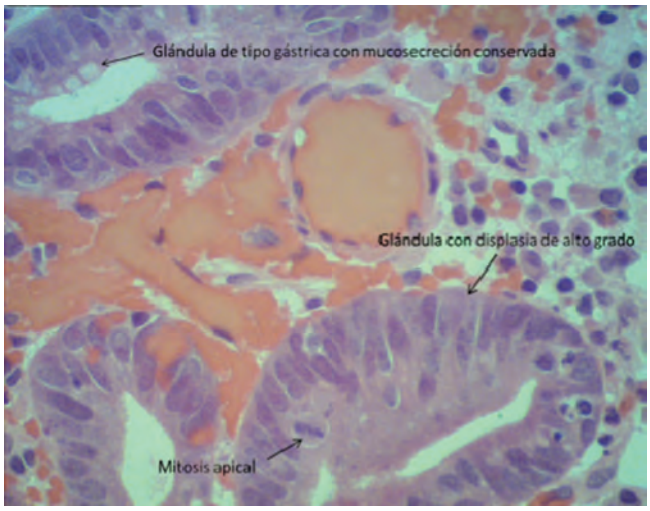

Figura 5. *Metaplasia gástrica con displasia de alto grado y borde horizontal con mucosa esofágica normal.*

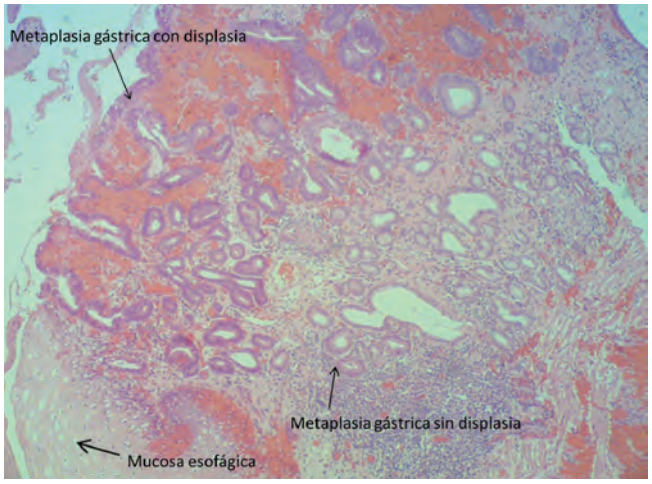

Figura 6. *Placas eritematovioláceas de aspecto liquenoide en miembros inferiores y a nivel axilar.*

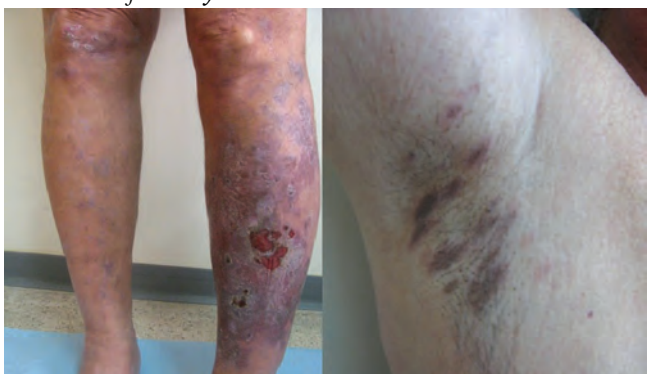

Figura 7. *Hiperqueratosis a nivel epidérmico (flecha azul) y áreas de hipergranulosis y elongación de crestas interpapilares (flecha roja). A nivel de la dermis se observa infiltrado linfocítico.*

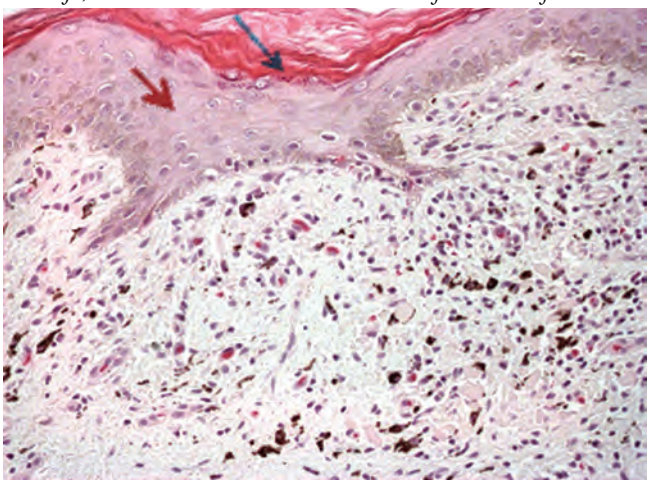

Figura 8. *Placas eritematovioláceas evolucionadas.*

Figura 9. *Endoscopía de control sin evidencia de tejido residual.*

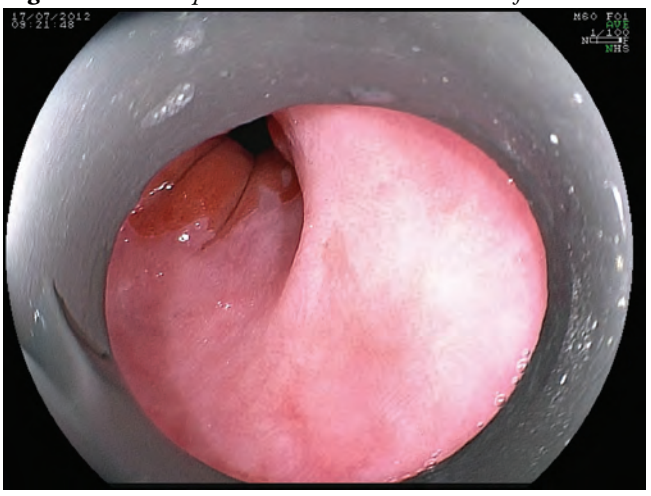

Discusión

Desde hace tiempo se ha hecho énfasis en que, para poder definir el EB, la metaplasia columnar que sustituye al epitelio escamoso esofágico debe ser de tipo intestinal con células caliciformes, siendo esta definición la aceptada por la Asosiación Americana de Gastroenterología.[2,3] En relación a la metaplasia intestinal (MI), ésta puede ser pura o combinada con otros patrones histológicos, y no exclusivamente de tipo oxíntico o fúndico. Esto es debido a que se ha considerado a la MI como la única que confiere un riesgo oncogénico y posee, por lo tanto, potencial preneoplásico[4] incrementando el riesgo de transformación cancerosa a través de la secuencia displasia de bajo grado - displasia de alto grado - adenocarcinoma esofágico, que se ha estimado puede llegar a ser cuarenta veces mayor que el de la población general.[5]

Sin embargo, la definición de EB restringida para la presencia de MI ha sido ampliamente discutida, constituyendo actualmente un tema de debate por múltiples razones.[6,7] Algunas de estas razones son que las células caliciformes a menudo no son el tipo celular predominante y pueden ser difíciles de identificar por lo que es propensa a errores de muestreo y también de interpretación. Además, las células caliciformes están totalmente diferenciadas, sin capacidad proliferativa y pueden por lo tanto representar un biomarcador sustituto de la mucosa en riesgo de cáncer más que ser las "células de origen".[8] Otra de las razones es que la displasia y el cáncer pueden surgir en epitelio columnar sin células caliciformes. Estudios recientes han cuestionado la importancia de la MI en el EB como fenotipo histológico exclusivo e imprescindible para la evolución neoplásica. Actualmente existe evidencia que informa sobre una estrecha relación entre el adenocarcinoma esofágico y la metaplasia gástrica de tipo cardial, sugiriendo el papel histogenético de la metaplasia columnar de tipo no intestinal en la carcinogénesis.[9,10] Un estudio llevado a cabo por Takubo y col informó que de 141 adenocarcinomas precoces en EB extirpados endoscópicamente, la mucosa adyacente a la neoplasia no era MI sino cardial o fúndica en un 70% de los casos, no existiendo MI en ninguna zona de la mucosa extirpada en 57% de los casos.[11]

Desde el punto de vista molecular, el micro-ARN constituye una molécula de ARN no codificante que se ha involucrado en cada paso de la carcinogénesis en el EB, existiendo desregularización temprana de este ARN en la transformación de la metaplasia esofágica.[12] Recientemente, se ha publicado un estudio de base molecular en el que se informa que las desregularizaciones moleculares del micro-ARN son similares en la mucosa columnar de tipo intestinal y no intestinal, sugiriendo que cualquier tipo de transformación columnar es parte del espectro biológico de la mucosa de Barrett.[13] El riesgo de progresión neoplásica en pacientes con metaplasia columnar sin la presencia de células caliciformes es desconocido. Un estudio británico no encontró ninguna diferencia estadística en el riesgo de displasia o adenocarcinoma en pacientes, ya sea sin (n=322) o con (n=612) MI.[14] Del mismo modo, otro estudio británico, después de una mediana de seguimiento de 12 años, informó que la incidencia de adenocarcinoma en pacientes con metaplasia con células caliciformes fue del 4,5%, similar a la tasa de 3,6% en pacientes sin la presencia de estas células.[15] Por todo esto, se ha propuesto que se debería reincluir el término metaplasia columnar (intestinal y no intestinalizada) en el espectro del EB. Es por ello que la Sociedad Británica de Gastroenterología, en sus guías más recientes, considera el diagnóstico de EB frente a la presencia endoscópica de un área de mucosa columnar proximal a la union gastroesofágica, con biopsias positivas para metaplasia columnar, reduciendo el requisito de la necesidad de la demostración de MI (células caliciformes) para poder realizar el diagnóstico de EB.[16] De igual manera, en el consenso de Montreal sobre definición y clasificación de la enfermedad por reflujo gastroesofágico, se propuso y aceptó la definición para el diagnóstico de EB, la terminología de EB con MI y EB con metaplasia gástrica, no considerándose como requisito previo y exclusivo la presencia de MI.[17] Estas incertidumbres, discusiones y contradicciones en relación a la definición del EB no constituyen únicamente una cuestión semántica ya que repercuten en muchos aspectos relevantes de esta patología, como ser el conocimiento de la verdadera incidencia de la enfermedad, la realización de recomendaciones y protocolos de vigilancia para la prevención secundaria del adenocarcinoma esofágico y el conocimiento de la relación costo-beneficio de las estrategias de prevención. Por todo esto, debería evaluarse específicamente el riesgo asociado al desarrollo de adenocarcinoma esofágico en la metaplasia columnar no intestinal para poder realizar recomendaciones y estrategias de seguimiento adecuadas acorde a los resultados obtenidos.

Referencias

1. Spechler SJ, Sharma P, Souza RF, Inadomi JM, Shaheen NJ. American Gastroenterological Association medical position statement on the management of Barrett's esophagus. Gastroenterology 2011;140:1084–1091.

2. Sharma P, McQuaid K, Dent J, Fennerty MB, Sampliner R, Spechler S, Cameron A, Corley D, Falk G, Goldblum J, Hunter J, Jankowski J, Lundell L, Reid B, Shaheen NJ, Sonnenberg A, Wang K, Weinstein W. A critical review of the diagnosis and management of Barrett's esophagus: The AGA, Chicago workshop. Gastroenterology 2004;127:310-330.
3. Wang KK, Sampliner RE, Practice Paramers Committee of the American College of Gastroenterology. Updated guidelines 2008 for the diagnosis, surveillance and therapy of Barrett's esophagus. Am J Gastroenterol 2008;103:788-797.
4. Sánchez – Fayos P, Martín MJ, González A, Bosch O, Polo B, Arocena C, Porres JC. El esófago de Barrett: La realidad biológica de una metaplasia columnar premaligna. Gastroenterol Hepatol 2002;25:254-266.
5. Raj A, Jankowski J. Acid suppression and chemoprevention in Barrett oesophagus. Dig Dis 2004;22:171-180.
6. Riddell RH, Odze RD. Definition of Barrett's esophagus: time for a rethink–is intestinal metaplasia dead? Am J Gastroenterol 2009;104:2588–2594.
7. Fassan M, Lanza C, Lazzarin V, Rugge M. The original sin of oesophageal mucosa. Dig Liver Dis 2011;43:246.
8. Bellizzi AW, Odze RD. Histopathology of Barrett's esophagus: a review for the practicing gastroenterologist. Tech Gastrointest Endosc 2010;12:69-81.
9. Rugge M, Fassan M, Cavallini F, Zaninotto G. Re: Risk of malignant progression in Barrett's esophagus patients: results from a large population-based study. J Natl Cancer Inst 2012;104:1771–1772.
10. Liu W, Hahn H, Odze RD, Goyal RK. Metaplastic esophageal columnar epithelium without goblet cells shows DNA content abnormalities similar to goblet cell-containing epithelium. Am J Gastroenterol 2009;104:816–824.
11. Takubo AJ, Naomoto Y, Sawabe M, Arai T, Shiraishi H, Matsuura M, Ell C, May A, Pech O, Stolte M, Vieth M. Cardiac rather than intestinal type background in endoscopic resection specimens of minute Barrett adenocarcinoma. Hum Pathol 2009;40:65-74.
12. Bansal A, Lee IH, Hong X, Anand V, Mathur SC, Gaddam S, Rastogi A, Wani SB, Gupta N, Visvanathan M, Sharma P, Christenson LK. Feasibility of microRNAs as biomarkers for Barrett's Esophagus progression: a pilot cross-sectional, phase 2 biomarker study. Am J Gastroenterol 2011;106:1055-1063.
13. Fassan M, Volinia S, Palatini J, Pizzi M, Fernandez-Cymering C, Balistreri M, Realdon S, Battaglia G, Souza R, Odze RD, Zaninotto G, Croce CM, Rugge Md Facg M. MicroRNA expression profiling in the histological subtypes of Barrett's metaplasia. Clin Transl Gastroenterol 2013;4:e34.
14. Gatenby PA, Ramus JR, Caygill CP, Shepherd NA, Watson A. Relevance of the detection of intestinal metaplasia in non-dysplastic columnar-lined oesophagus. Scand J Gastroenterol 2008;43:524-530.
15. Kelty CJ, Gough MD, Van Wyk Q, Stephenson TJ, Ackroyd R. Barrett's oesophagus: Intestinal metaplasia is not essential for cancer risk. Scand J Gastroenterol 2007;42:1271-1274.
16. Playford RJ. New British Society of Gastroenterology (BSG) guidelines for the diagnosis and management of Barrett's oesophagus. Gut 2006;55:442.
17. Vakil N, van Zanten SV, Kahrilas P, Dent J, Jones R, Global Consensus Group. Montreal definition and classification of gastroesophageal reflux disease: a global evidence-based consensus. Am J Gastroenterol 2006;101:1900-1920.