Invitamos a los lectores de Acta a que envíen casos con interés clínico o diagnóstico para su publicación en esta sección.

Complicación infrecuente de la colonoscopía diagnóstica

Santiago Lus Pérez, Ricardo Gotti, Jorge Maceratini, Ricardo Baz

Servicio de Endoscopía Digestiva, Clínica Constituyentes, Morón, Provincia de Buenos Aires, Argentina.

Se presenta el caso de una paciente de 62 años sometida a una videocolonoscopía por tamizaje del cáncer de colon como integrante del grupo A de riesgo estándar. No se registraron antecedentes de importancia. Se realizó el examen endoscópico completo del colon sin haberse detectado alteraciones mucosas ni parietales y no se apreciaron complicaciones inmediatas. A las 48 horas la paciente consultó por haber presentado diarrea mucosanguinolenta y dolor hipogástrico desde horas después del procedimiento endoscópico. En el examen físico no se detectaron signos de irritación peritoneal y el recuento de glóbulos blancos fue normal. Se la exploró endoscópicamente sin preparación observándose una mucosa parcialmente afectada por placas longitudinales con eritema, congestión, engrosamiento y erosiones entre sectores de mucosa normal, progresándose hasta sigmoides (Figura 1). Se tomó una biopsia.

Figura 1. *Imágenes endoscópicas de la segunda colonoscopía.*

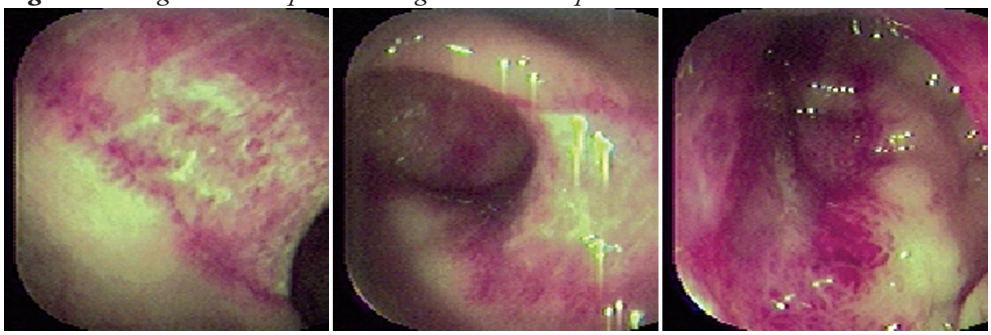

¿Cuál es su diagóstico?

Correspondencia: *Ricardo Baz*
E-mail: ricardobaz@hotmail.com

Resolución del caso en la página 348