Invitamos a los lectores de Acta a que envíen casos con interés clínico o diagnóstico para su publicación en esta sección.

Dolor de pecho y disfagia de etiología poco frecuente

Roberto Federico Barros, María José Monteverde, Augusto Sebastián Barros, Roberto Augusto Barros

CEGA, Centro Privado de Gastroenterología, Campana, Provincia de Buenos Aires, Argentina.

Se trata de un paciente de sexo masculino, de 24 años de edad, sin antecedentes patológicos, que consultó por dolor de pecho, odinofagia y disfagia esofágica continua para sólidos y líquidos de 5 días de evolución. Refirió que el cuadro comenzó de forma aguda en horas de la madrugada.

No presentó fiebre, tos, pérdida de peso, vómitos, ni atascamiento de alimentos. La inspección de la región orofaríngea y las radiografías de tórax de frente y perfil no evidenciaron hallazgos patológicos. La evaluación cardiológica con electrocardiograma y enzimas cardíacas fue normal.

En la endoscopía alta se observó, desde los 38 cm hasta los 35 cm de la arcada dentaria, una lesión levemente deprimida, cubierta por fibrina, con áreas necróticas, de distribución circunferencial y continua, y con mucosa normal por debajo (incluyendo la unión esófago-gástrica y el cambio mucoso) y por encima de la misma (Figura 1). Se realizaron biopsias múltiples.

Figura 1. *Imágenes endoscópicas la lesión esofágica.*

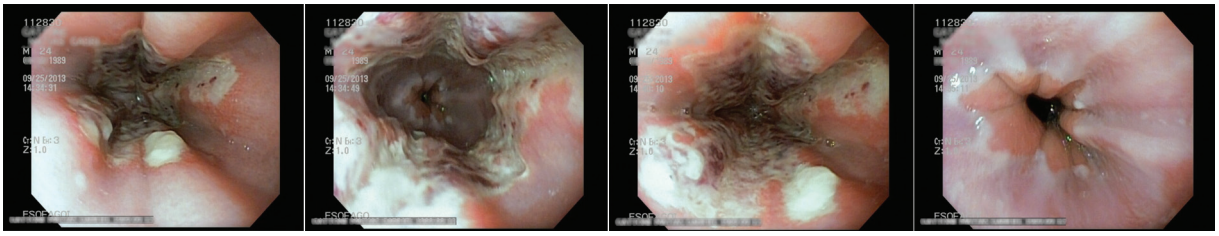

Correspondencia: *Roberto Federico Barros*
CEGA: Centro Privado de Gastroenterología. Jean Jaures 680 (2804)
Campana, Provincia de Buenos Aires, Argentina
Tel.: 03489-422532/437336
E-mail: rfbarros@cegacampana.com / barrosrober@gmail.com

¿Cuál es el diagnóstico presuntivo?

Resolución del caso en la página 349