Colitis ulcerosa y células de Paneth metaplásicas

Oscar Alfredo Bedini,[1] Ariel Naves,[2] Patricia San Miguel,[3] Arturo Quispe,[4] Carolina Guida[4]

[1] *Cátedra de Gastroenterología del Hospital Provincial del Centenario Rosario, Departamento de Gastroenterología Experimental, Facultad de Ciencias Médicas, Universidad Nacional de Rosario.*
[2] *Instituto de Histopatología de Rosario.*
[3] *Sala 15, Hospital Centenario, Universidad Nacional de Rosario.*
[4] *Departamento de Gastroenterología Experimental, Facultad de Ciencias Médicas, Universidad de Rosario.*
Rosario, Provincia de Santa Fe, Argentina.

Acta Gastroenterol Latinoam 2014;44:285-289

Resumen

Antecedentes. *La presencia de las células de Paneth es normal en el intestino delgado y su aparición en otras áreas está íntimamente relacionada a procesos inflamatorios crónicos.* ***Material y métodos.*** *En nuestro trabajo examinamos retrospectivamente 29 casos de pacientes con diagnóstico clínico e histopatológico de colitis ulcerosa o altamente compatible con colitis ulcerosa procedentes del archivo de anatomía patológica del Instituto de Histopatología de Rosario y de la casuística de dos de los autores (OB y PSM) entre 01/01/2010 y 31/12/2011 (dos años). Las biopsias correspondieron a tomas de mucosa rectal y/o sigmoidea. Los cortes histopatológicos de archivo fueron coloreados con hematoxilina y eosina.* ***Resultados.*** *El 60% del total de pacientes con colitis ulcerosa estudiados presentó células de Paneth distales (en recto y/o sigmoides). Se observó una correlación directa con el mayor tiempo de evolución de la enfermedad. En los pacientes con presencia de células de Paneth, la mediana de evolución de la enfermedad fue de 7 años y de 3 años para los pacientes sin células de Paneth. En casos de larga evolución se presentaron entre dos y cinco criptas intestinales con células de Paneth, y el número de estas células fue mayor, habiéndose encontrado 11 células como máximo. También a mayor tiempo de evolución de la enfermedad, se identificó una distribución irregular de las células de Paneth, las cuales se alejaron del fondo de las criptas para ubicarse en zonas más altas dentro de las criptas. A mayor número de células de Paneth halladas, se observó una mayor infiltración leucocitaria de la mucosa.* ***Conclusiones.*** *Se observó una correlación directa de la presencia de células de Paneth con el tiempo de evolución de la enfermedad y con la infiltración leucocitaria de la mucosa.*

Palabras claves. *Células de Paneth, colitis ulcerosa, metaplasia.*

Correspondencia: *Oscar Alfredo Bedini*
Anchorena 572, Rosario, Santa Fe, Argentina
Tel: (0341) 4633635 / (15) 6541353
E-mail: bedinioa@arnet.com.ar

Metaplasic Paneth cells in ulcerative colitis

Summary

Background. *Paneth cells are normally present in small intestine, but its appearance in other areas of the gastrointestinal tract is related to chronic inflammatory processes.* ***Material and methods.*** *In our study we retrospectively examined 29 patients with diagnosis of ulcerative colitis, from the files of Instituto de Histopatología de Rosario, and from the casuistry of two authors (O.B. and P.S.M.), during two years. Biopsies corresponded to rectal or sigmoid mucosa and were stained with H.E.* ***Results.*** *Distal Paneth cells in rectum and/or sigmoid colon were found in 60% of patients. This finding was related to the time of evolution of the disease (median 7 years for patients with Paneth cells and 3 years for patients without Paneth cells). With more time of evolution, there were more number of affected crypts and more number of Paneth cells. Some of the patients with longer evolution had 2-5 crypts with Paneth cells (up to 11 Paneth cells). When the time of evolution of the disease was longer, we found an irregular distribution of Paneth cells, with migration from the depth of the crypt to highest crypt levels. There was a relationship between the number of Paneth cells and the degree of leukocyte infiltration of the mucosa.* ***Conclusions.*** *We observed a direct correlation of the presence of Paneth cells with the time of evolution of the disease and with the leukocyte infiltration of the mucosa.*

Key words. *Paneth cells, ulcerative colitis, metaplasia.*

En el tracto gastrointestinal las células de Paneth están normalmente confinadas al intestino delgado, pudiéndose ocasionalmente hallarse algunas en el ciego y colon ascendente.[1] La aparición de células de Paneth en otros sectores del tubo gastrointestinal está ligada a un proceso de metaplasia,[2] el cual está usualmente precedido por una inflamación crónica, tal como se observa en el esófago de Barrett o en casos de gastritis crónica por *Helicobacter pylori.*[3] También pueden verse en pacientes con colitis ulcerosa, enfermedad de Crohn, rectitis actínica y diverticulitis.[4] Las células de Paneth se ubican habitualmente en la parte profunda de las criptas y expresan proteínas antimicrobianas similares a las normales del intestino delgado (lisozimas, alfa defensinas, etc).[5] Es altamente probable que en la colitis ulcerosa las células de Paneth estén relacionadas a la protección del epitelio colónico dañado por la invasión bacteriana.

Dada la importancia de las células de Paneth en la fisiopatología intestinal, el objetivo de nuestro trabajo fue determinar la presencia y el número de células de Paneth en las criptas intestinales en el colon izquierdo (sigmoides y recto) en pacientes con colitis ulcerosa, estableciendo una correlación con la edad y el sexo de los pacientes, el tiempo de evolución de la enfermedad y el grado de inflamación crónica linfoplasmocitaria, así como la presencia de actividad inflamatoria histológica (neutrófilos), la deformidad críptica y la atrofia de la mucosa. En casos con extensa metaplasia también se analizó la ubicación de las células de Paneth en las criptas.

Material y métodos

Se examinaron retrospectivamente 29 casos procedentes del archivo de anatomía patológica del Instituto de Histopatología de Rosario y de la casuística de dos de los autores (OB y PS) entre el 1º de enero de 2010 y el 31 de diciembre de 2011 (dos años), con diagnóstico clínico e histopatológico en biopsias de mucosa rectal y/o sigmoidea de colitis ulcerosa o altamente compatible con colitis ulcerosa. Los casos correspondieron a cortes histopatológicos de archivo, coloreados con hematoxilina y eosina.

Los criterios de inclusión fueron: 1) buena calidad de los preparados histopatológicos, los cuales debieron tener incluidos por lo menos 5 fondos crípticos de la mucosa recto-colónica por campo evaluables; 2) datos completos de edad, sexo y tiempo de evolución de la enfermedad. Fueron excluidos los casos que no cumplieran con los criterios anteriores y los pacientes de menos de 20 años de edad.

Se revisaron los preparados y se determinó en cada caso la presencia/ausencia de células de Paneth. Las mismas se consideraron presentes en los cortes de H&E cuando se destacaban por su acidofilia del resto de las células epiteliales y se observaban claramente gránulos acidófilos en sus citoplasmas. El infiltrado linfoplasmocitario se estimó como ausente o leve si constaba de focos poco densos y dispersos, y como moderado a intenso cuando estaban presentes áreas amplias y confluentes en el corion mucoso. La actividad se consideró presente cuando existía infiltrado de polimorfonucleares neutrófilos en algún punto del espécimen. La deformidad críptica se estimó como leve cuando existía escasa angulación limitada a criptas aisladas y como moderada a intensa cuando se observaron criptas ramificadas y anguladas frecuentes. La atrofia se consideró presente cuando el espesor mucoso estaba disminuido en al menos un tercio respecto a la mucosa normal.

Se correlacionó el *status* de células de Paneth con: edad, sexo, tiempo de evolución de la enfermedad, densidad del infiltrado linfoplasmocitario, actividad histológica inflamatoria, grado de deformidad de las criptas y grado de atrofia de la mucosa. Para los estudios comparativos se utilizó el método estadístico de chi cuadrado (X^2).

Resultados

Se estudiaron 29 casos, 20 mujeres y 9 hombres, presentando células de Paneth 16, 10 mujeres y 6 hombres (Figuras 1 y 2). No se hallaron células de Paneth en 10 casos femeninos y 3 masculinos.

Un caso con células de Paneth presentó además displasia epitelial de bajo grado.

La mediana de edad del total de los pacientes fue de 40 años. Los pacientes con células de Paneth tuvieron una mediana de 43 años y el promedio de edad fue de 46,4 años. La de los pacientes sin células de Paneth mostró una mediana de 38 años, y el promedio de edad fue de

Figura 1. *Células de Paneth en el fondo de la cripta glandular.*

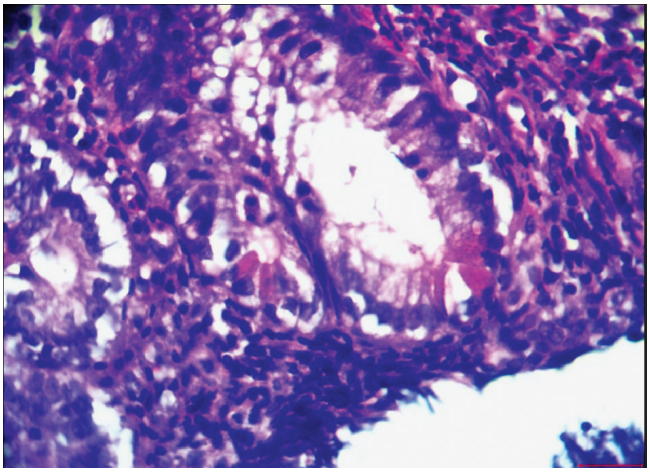

Figura 2. *Cripta colónica con múltiples células de Paneth de citoplasma acidófilo.*

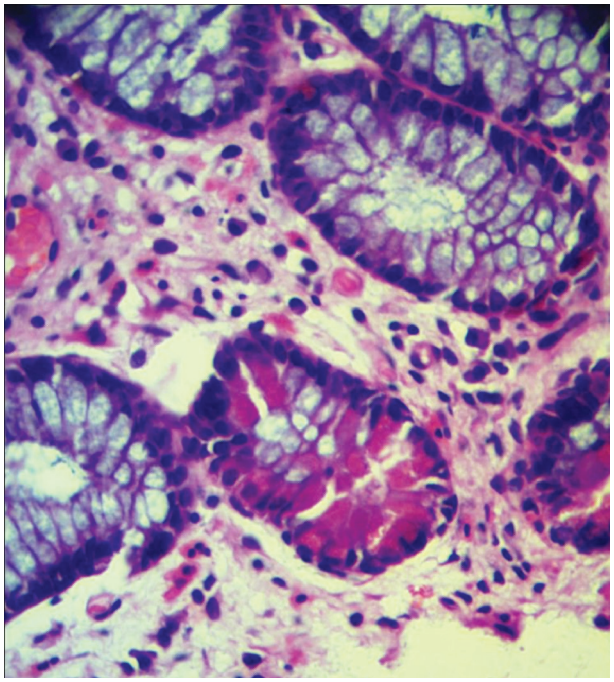

41,75 años. En relación a la evolución de la enfermedad en años, en los 16 pacientes con células de Paneth, se encontró una mediana de 7 años y un promedio de 7,46 años de evolución. En los 13 casos sin presencia de células de Paneth la mediana fue de 3 años y el promedio de 4,58 años (Tabla 1).

Se dividieron los pacientes en dos grupos de acuerdo a la evolución de la colitis ulcerosa: con 3 o menos años y con más de 3 años (Tabla 2). Las diferencias encontradas entre ambos grupos en relación a la presencia de células de Paneth fue significativa *(P* = 0,0469).

Por otro lado, de 17 casos con inflamación crónica linfoplasmocitaria de grado moderado a intenso en la biopsia, 10 presentaron células de Paneth y 7 no. Doce casos con células de Paneth presentes y 8 sin ellas tuvieron algún grado de actividad histológica (polinucleares neutrófilos) en el mismo espécimen. La deformidad críptica de grado moderado a intenso estuvo presente en 8 casos con células de Paneth y en 5 sin ellas. Se constató atrofia mucosa de grado moderado a intenso en 6 pacientes con células de Paneth y en 3 sin ellas. Se observó una relación directa entre la presencia de inflamación crónica linfoplasmocitaria moderada a intensa, actividad inflamatoria, deformidad críptica y atrofia con la presencia de células de Paneth (Tabla 3).

Se evaluó el número de las células de Paneth en las criptas colónicas: 7 casos tuvieron células de Paneth en una sola de las criptas evaluadas (entre 1 y 3 células). Seis tuvieron dos criptas con células de Paneth (cada una de ellas entre una y tres). Otros tres pacientes tuvieron más de dos criptas afectadas (entre 3 y 5 criptas con hasta 5 células cada una) (Tabla 4).

La ubicación morfológica de las células de Paneth recto-sigmoideas fue variable. Muchos casos presentaron células en las porciones profundas de la criptas en una distribución similar a la del intestino delgado, pero en 3

Tabla 1. *Células de Paneth en relación al sexo y la edad.*

	Con células de Paneth	Sin células de Paneth
Sexo masculino (n)	6	3
Sexo femenino (n)	10	10
Mediana de edad (años)	43	38
Promedio de edad (años)	46,4	41,75
Mediana de evolución (años)	7	3
Promedio de evolución (años)	7,46	4,58

Tabla 2. *Relación entre presencia de células de Paneth y evolución mayor o menor de 3 años.*

Años de evolución	Con células de Paneth	Sin células de Paneth	Total
3 o menos	4	8	12
Más de 3	12	5	17
Total	16	13	29

P = 0,0469

Tabla 3. *Células de Paneth e inflamación linfoplasmocitaria, actividad, deformidad críptica y atrofia mucosa.*

	Inflamación leve	Inflamación moderada o intensa	Inactiva	Actividad presente	Deformidad leve	Deformidad moderada o intensa	Atrofia ausente	Atrofia presente
Con células de Paneth	6	10	4	12	8	8	10	6
Sin células de Paneth	6	7	5	8	8	5	10	3

Tabla 4. *Número de criptas con células de Paneth y número de células de Paneth por paciente.*

Criptas	Casos	Número de células de Paneth por paciente
Una	7	Entre 1 y 3
Dos	6	Entre 2 y 5
Más de dos	3 *	Entre 7 y 11

casos, en los que existió una extensa metaplasia de células de Paneth, se presentaron en forma irregular, discontinua y ubicadas a una altura variable dentro de las criptas, cercanas a la región más apical de las mismas (Figura 3).

Figura 3. *Células de Paneth con citoplasma acidófilo en el fondo de las glándulas, de distribución irregular. Una de las células de Paneth está ubicada a mayor altura dentro de la cripta y separada de las células del fondo por células epiteliales mucosas.*

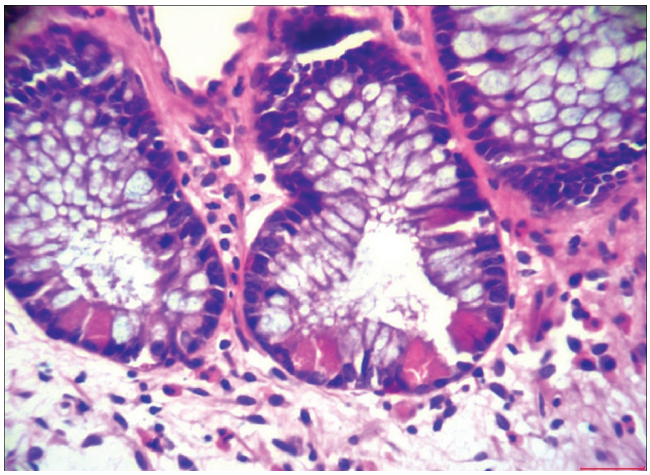

Discusión

Las células de Paneth se ven raramente en sitios distales del colon (0 a 1,9%). Las células de Paneth metaplásicas han sido descriptas como hallazgo en enfermedades inflamatorias crónicas del tracto gastrointestinal. No ha sido bien estudiado si su número difiere entre las diferentes fases de la inflamación en una enfermedad inflamatoria intestinal (fases activa, en resolución o quiescente). Además, se las ha correlacionado positivamente con la distorsión críptica y la infiltración inflamatoria de mononucleares pero no con la atrofia.[6]

Es probable que en la enfermedad inflamatoria intestinal las células de Paneth ayuden a proteger el epitelio colónico dañado por la invasión bacteriana. También se les ha atribuido una función de contribución al proceso regenerativo que sigue a insultos tisulares como el mismo proceso de inflamación crónica.[8] El sistema inmune de la mucosa intestinal juega un rol crucial en el mantenimiento de la integridad mucosa, a la vez que protege al epitelio contra un vasto número de potenciales microorganismos patógenos que transitan por la luz intestinal. Para lograr una verdadera homeostasis entre los gérmenes de la luz y la células del epitelio intestinal, las células de Paneth cumplen con una función primordial que hace a la viabilidad del epitelio, secretando una serie de péptidos anti-microbianos además de producir defensinas, catelicidinas, quemokinas CCL20, enzimas bacteriolíticas con gran cantidad de lisozymas y fosfolipasas A2. Este arsenal tiende a proteger la superficie mucosa y el contenido celular de las glándulas, especialmente las *stem cells* adyacentes al fondo y cuello de las glándulas, contra la invasión de gérmenes patógenos.

Se ha informado el posible rol de las defensinas y de otros péptidos antimicrobianos en atraer leucocitos hacia la periferia de la glándula y en producir un sistema de activación o alarma para la inmunidad adaptativa, a la vez de neutralizar moléculas bacterianas pro-inflamatorias. En definitiva, las células de Paneth cumplen una función homeostática entre los gérmenes de la luz y el sistema inmune de la mucosa y la submucosa.

La disfunción del sistema inmune innato, a través de la alteración de muchos de sus variados componentes, ha sido implicada en la etiopatogenia y en la fisiopatología de la enfermedad inflamatoria intestinal crónica. La enfermedad de Crohn y la colitis ulcerosa muestran ilustradamente el rol de la inmunidad innata y de la inmunidad adaptativa como así también la participación sustancial de las células de Paneth en la fisiopatología de ambas entidades y en el mantenimiento del balance entre los distintos componentes de este delicado sistema de defensa intestinal. La participación de las sustancias producidas y secretadas por las células de Paneth en este delicado sistema es fundamental. Como ejemplo, las defensinas son péptidos antimicrobianos producidos, además de por las células de Paneth, por macrófagos fagocitarios y por células del epitelio intestinal. Estas defensinas pueden también modular la función y el movimiento de neutrófilos, monocitos, linfocitos T, células dendríticas y células totipotenciales situadas en forma adyacente a las células de la base de las criptas y en una posición más cercana al cuello de las glándulas.

Shi informó la proliferación de las células de Paneth y el aumento en la expresión de defensinas en pacientes con enfermedad de Crohn, colitis ulcerosa y modelos animales con inflamación intestinal.[7] La acción de las células de Paneth en casos de enfermedad inflamatoria intestinal estaría ligada a un doble mecanismo: 1) actuar como efector

molecular y celular contra microbios patógenos de la luz glandular y de la superficie, y 2) regular el sistema inmune activado por la inflamación. También se ha atribuido una función de contribución al proceso regenerativo que sigue a insultos tisulares como la inflamación crónica.[8] Se ha sugerido también que podrían tener una relación con la carcinogénesis colónica, ya que por microdisección se han encontrado mutaciones de K-ras y pérdida de heterocigocidad de marcadores de microsatélites en células de Paneth metaplásicas.[9] En nuestro trabajo los resultados mostraron que los pacientes con más de tres años de evolución de colitis ulcerosa presentaron mayor número de células de Paneth, lo que sugiere que se activan los mecanismos de diferenciación celular a medida que el proceso inflamatorio se hace más crónico, aumentando el número de las mismas, tratando de controlar los niveles de inflamación y de infección en la luz glandular, y llevando a una homeostasis entre el epitelio y el sistema inmune. Probablemente, como se observa clínicamente, estos hallazgos estén relacionados con los períodos de inactividad de la enfermedad, llegando a la mayor homeostasis entre el sistema inmune, el epitelio y los gérmenes de la luz en los períodos de remisión.

Concluimos que el 60% del total de pacientes con colitis ulcerosa estudiados presentó células de Paneth distales (en recto y/o sigmoides). Se observó una significativa correlación directa de la presencia de células de Paneth con el tiempo de evolución de la enfermedad mayor de tres años. La mediana de evolución para los pacientes con células de Paneth fue de 7 años y para los que no presentaban células de Paneth de 3 años. A mayor tiempo de evolución de la enfermedad se observó un mayor número de criptas afectadas con mayor número de células de Paneth y una distribución irregular de éstas que se alejaban del fondo de las criptas para ubicarse a una mayor altura dentro del epitelio críptico. En los casos de colitis ulcerosa con células de Paneth se observó una mayor infiltración inflamatoria linfoplasmocitaria de la mucosa y fue más frecuente la actividad inflamatoria histológica (polinucleares).

Referencias

1. Elphick DA, Mahida YR. Paneth cells: their role in innate immunity and inflammatory disease. Gut 2005;54:1802-1809.
2. Wong WM, Stamp GWH, Elia G, Poulsom R, Wright NA. Proliferative populations in intestinal metaplasia: evidence of deregulation in Paneth and goblet cells, but not endocrine cells. J Pathol 2000;190:107–113.
3. Smith VC, Genta RM. Role of Helicobacter pylori gastritis in gastric atrophy, intestinal metaplasia, and gastric neoplasia. Microsc Res Tech 2000;48:313–320.
4. Cunliffe RN, Rose FR, Keyte J, Abberley L, Chan WC, Mahida YR. Human defensing 5 is stored in precursor form in normal Paneth cells and is expressed by some villous epithelial cells and by metaplastic Paneth cells in the colon in inflammatory bowel disease. Gut 2001;48:176–185.
5. Haapamäki MM, Grönroos JM, Nurmi H, Irjala K, Alanen KA, Nevalainen TJ Gene expression of group II phospholipase A2 in intestine in ulcerative colitis. Gut 1997;40:95–101.
6. Tanaka M, Saito H, Kusumi T, Fukuda S, Shimoyama T, Sasaki Y, Suto K, Munakata A, Kudo H. Spatial distribution and histogenesis of colorectal Paneth cell metaplasia in idiopathic inflammatory bowel disease. J Gastroenterol Hepatol 2001;16:1353-1359.
7. Shi J. Defensins and Paneth cells in inflammatory bowel disease. Inflamm Bowel Dis 2007;13:1284-1292.
8. Roth S, Franken P, Sacchetti A, Kremer A, Anderson K, Sansom O, Fodde R. Paneth cells in intestinal homeostasis and tissue injury. PLoS One 2012;7:e38965.
9. Wada R, Yamaguchi T, Tadokoro K. Colonic Paneth cell metaplasia is pre-neoplastic condition of colonic cancer or not? J Carcinog 2005;4:5.