# Doença de Whipple: análisis retrospectivo de doce casos e revisión de la literatura

**Iolanda Ribeiro,[1] Ana Luis,[2] Sofia Campelos,[2] Agripino Oliveira,[1] António Couceiro,[2] Vitor Dias[1]**

[1] *Serviço de Medicina Interna do Centro Hospitalar de Vila Nova de Gaia.*
[2] *Serviço de Anatomia Patologia do Centro Hospitalar de Vila Nova de Gaia.*

***Acta Gastroenterol Latinoam 2014;44:290-298***

## Resumo

***Antecedentes.*** *A doença de Whipple é uma doença bacteriana crónica rara e com atingimento multissistémico. Embora não haja estimativa válida da prevalência real, apenas cerca de 1000 casos foram descritos.* ***Objetivos****. Descrição das características demográficas, manifestações clínicas, achados laboratoriais, endoscópicos e anatomopatológicos, tipo de tratamento, duração e resposta.* ***Métodos.*** *Com base na histologia duodenal, foram identificados doze casos de Doença de Whipple, entre 1997 e 2010, no Centro Hospitalar de Vila Nova de Gaia.* ***Resultados.*** *Nove doentes (75%) foram do sexo masculino dos doentes e a idade média ao diagnóstico foi de 58 anos. Todos os doentes manifestaram pelo menos um sintoma gastrointestinal e geral. As artralgias foram registadas em 4 doentes (33%) e ocorreram, em média, 6 anos antes do aparecimento dos sintomas gastrointestinais e gerais. Dez doentes foram submetidos a tratamento inicial com trimetoprim-sulfametoxazol. A duração do tratamento inicial foi de um ano em 8 casos (80%). Sete doentes (70%) apresentaram uma resolução sintomática, entre os 3-6 meses de antibioterapia, assim como uma melhoria histológica e endoscópica. Mesmo nestes doentes, verificou-se manutenção de macrófagos periodic acid-Schiff positivos no exame histológico, embora em número significativamente menor e com distribuição mais difusa. Os sintomas gastrointestinais predominaram nos casos de recidiva clínica.* ***Conclusão.*** *Os sintomas predominantes foram as manifestações gastrointestinais, gerais e articulares. A maioria dos doentes apresentou melhoria clínica e endoscópica em resposta ao tratamento com trimetoprim-sulfametoxazol. Mesmo nestes casos, macrófagos Periodic acid-Schiff positivos podem permanecer durante anos e, por isso, na ausência de deterioração clínica, não são indicativas de doença activa.*

***Palavras chave.*** *Doença de Whipple, periodic acid-Schiff, Trophyrema whipplei.*

## Enfermedad de Whipple: análisis retrospectivo de doce casos y revisión de la literatura

### Resumen

***Antecedentes.*** *La enfermedad de Whipple es una enfermedad infecciosa crónica rara y con un crecimiento multisistémico. Aunque no exista una estimación válida de su real prevalencia, fueron descritos cerca de 1.000 casos.* ***Objetivos.*** *Descripción de las características demográficas, manifestaciones clínicas, resultados de laboratorio, endoscópicos y anatomopatológicos, y tipo de tratamiento, duración y respuesta.* ***Métodos.*** *Basados en la histología duodenal, fueron identificados doce casos de enfermedad de Whipple, entre 1997 y 2010, en el Centro Hospitalario de Vila Nova de Gaia.* ***Resultados.*** *Nueve (75%) de los enfermos eran del sexo masculino y la edad mediana al tiempo de diagnóstico era de 58 años. Todos los enfermos manifestaron por lo menos un síntoma gastrointestinal y general. Las artralgias fueron registradas en 4 enfermos (33%) y ocurrieron en un promedio de 6 años antes de la aparición de los síntomas gastrointestinales y generales. Diez enfermos fueron sometidos a un tratamiento inicial con trimetoprima-sulfametoxazol. La duración del tratamiento inicial fue de un año en 8 casos (80%). Siete enfermos (70%) presentaron una resolución sintomática entre los 3 y 6 meses de antibioterapia, acompañada de una mejoría histológica y endoscópica. En estos mismos enfermos se verificó la permanencia de macrófagos periodic acid-Schiff positivos en el examen histológico, aunque en número significativamente menor y con distribución más difusa. Los síntomas gastrointestinales predominaron en los casos de recidiva*

***Correspondencia:*** *Iolanda Ribeiro*
*Rua Conceição Fernandes, 4434-502 Vila Nova de Gaia*
*Tel: 227 865 100*
*E-mail: iolandacribeiro@gmail.com*

*clínica.* ***Conclusión.*** *Los síntomas predominantes fueron las manifestaciones gastrointestinales, generales y articulares. La mayoría de los enfermos presentó mejoría clínica y endoscópica en respuesta al tratamiento con trimetoprima-sulfametoxazol. Sin embargo, los macrófagos periodic acid-Schiff positivos pueden permanecer durante años y por eso no indican enfermedad activa en ausencia de deterioro clínico.*

***Palabras claves.*** *Enfermedad de Whipple, periodic acid-Schiff, Trophyrema whipplei.*

***Abreviaturas***
*DW: Doença de Whipple.*
*PAS: Periodic acid-Schiff.*
*DNA: Ácido desoxirribonucleico.*
*PCR: Reação de polimerase em cadeia.*
*PSOF: Pesquisa de sangue oculto nas fezes.*
*TMP-SMX: Trimetropim-sulfametoxazol.*
*ME: Microscopia eletrónica.*
*EDA: Endoscopia digestiva alta.*
*SNC: Sistema nervoso central.*

## Whipple's Disease: retrospective analysis of twelve cases and review of the literature

### Summary

***Background.*** *Whipple's disease is a rare and chronic bacterial disease with multiorganic involvement. Although there is no valid estimate of its actual prevalence, only about 1,000 cases have been reported.* ***Objective.*** *To describe the demographic, clinical, laboratory, endoscopic and pathologic features, type of treatment used, its duration and response.* ***Methods.*** *Based on the duodenal histology, we identified twelve cases of Whipple's disease in the Hospital Centre of Vila Nova de Gaia, between 1997 and 2010.* ***Results.*** *Nine patients (75%) were male and the mean age at diagnosis was 58 years. All patients experienced at least one gastrointestinal and general symptom. Arthralgia were reported in four patients (33%) and occurred on average six years before the onset of gastrointestinal and general symptoms. In 10 patients the initial treatment was trimethoprim-sulfamethoxazole. The initial treatment duration was one year in 8 cases (80%). Seven patients (70%) had a symptomatic resolution between the third and sixth months of antibiotic therapy, as well as an endoscopic and histological improvement. Even in these patients, there was maintenance of periodic acid-Schiff positive macrophages, although in small number and with a more diffuse distribution. Gastrointestinal symptoms predominated in cases of clinical relapse.* ***Conclusions.*** *The gastrointestinal and general symptoms as well as the arthralgia were the predominant manifestations. The majority of patients showed clinical and endoscopic improvement in response to treatment with trimethoprim-sulfamethoxazole. However, in these cases periodic acid-Schiff positive macrophages can remain for years. Thus, in the absence of clinical deterioration, the presence of these structures is not indicative of active disease.*

***Key words.*** *Whipple's disease, periodic acid-Schiff, Trophyrema whipplei.*

A doença de Whipple (DW) é uma doença bacteriana crónica rara –incidência anual de aproximadamente 1:100.000 casos– e com atingimento multissistémico, causada por um bacilo gram negativo, *Trophyrema Whipplei,* da família das Actinobactérias e do grupo Actinomycetes.[1]

As principais manifestações clínicas tais como perda de peso, dor abdominal, diarreia e artralgias são inespecíficas, o que associado à falta de especificidade do quadro clínico-laboratorial coloca grande dificuldade no diagnóstico. A confirmação pode ser obtida pela identificação de material *periodic acid-Schiff* (PAS) positivo no exame histológico, por imuno-histoquímica, na identificação de *Trophyrema whipplei* em microscopia electrónica (ME) ou através da identificação do ácido desoxirribonucleico (DNA) bacteriano com a reação da polimerase em cadeia (PCR). Embora o tratamento empírico com antibióticos seja eficaz na maioria dos casos, pode ocorrer recorrência da doença, frequentemente associada a mau prognóstico.

Os objetivos deste estudo são descrever as características demográficas, manifestações clínicas, achados laboratoriais, endoscópicos e anatomopatológicos, o tipo de tratamento utilizado, sua duração e resposta.

## Material e métodos

Análise retrospetiva de serie de casos de DW do Centro Hospitalar de Vila Nova de Gaia/Espinho no período de 1997 a 2010. O critério utilizado na pesquisa efectuada na base de dados do laboratório de anatomia patológica, foi o diagnóstico de DW com histologia duodenal.

## Resultados

*Características demográficas*

Foram identificados doze doentes, sendo nove do sexo masculino (75%). A idade ao diagnóstico varia entre os 36 e os 77 anos, com uma média de idade de 58 anos e mediana de 57 anos. A idade média nos homens é de 52 anos e nas mulheres de 73 anos. Todos os doentes são de raça caucasiana.

*Manifestações clínicas*

As manifestações gastrointestinais e os sintomas gerais (perda de peso, astenia e febre) estão presentes na maioria dos doentes (Tabela 1). Pelo menos um dos sintomas gerais ou gastrointestinais estão presente em todos os casos. Onze doentes apresentaram um emagrecimento superior a 10% do peso corporal, em média, ao longo dos doze meses anteriores ao diagnóstico. A perda de peso está associada a sintomas gastrointestinais, sendo que em três doentes o seu desenvolvimento é anterior. A febre foi também um achado em cinco doentes, especialmente na altura do diagnóstico da DW. Raramente a febre excedia os 38,5ºC, com exceção de um doente que faleceu. Os sintomas gastrointestinais são também predominantes, nomeadamente a diarreia aquosa intermitente e a dor abdominal tipo cólica, localizada no epigastro e região periumbilical. Oito doentes apresentaram episódios intermitentes de dor abdominal –em cinco casos os episódios desenvolveram-se ao longo de dois a três meses meses antes do diagnóstico e nos restantes três casos ao longo de cerca de dois anos. Na maioria dos doentes a diarreia manifestou-se na altura do diagnóstico da DW e em dois casos associada a hematoquézias. Os sintomas articulares estão presentes em quatro doentes e são caracterizados por poliartralgias periféricas que ocorreram, em média, seis anos antes do aparecimento dos restantes sintomas gastrointestinais e gerais. As artralgias foram geralmente transitórias, recorrentes e resolveram-se espontâneamente na maioria dos casos. Um doente apresentou-se com oligoartrite periférica, simétrica, migratória e não deformativa dos joelhos e tornozelos. Com excepção de um caso, as artralgias não estavam presentes na altura do diagnóstico da DW. Destacam-se ainda as manifestações pulmonares (tosse e dispneia) em três doentes, a hiperpigmentação cutânea em dois e as alterações neurológicas (diplopia e alterações da memória) também em dois casos.

***Tabela 1.*** *Características dos doentes.*

| Nº doente | Idade (anos) | Sexo | Manifestações clínicas | | | | | |
|---|---|---|---|---|---|---|---|---|
| | | | Artralgias | Diarreia | Dor abdominal | Perda de peso | Astenia | Febre |
| I | 36 | M | + | + | - | + | + | + |
| II | 48 | M | + | - | + | + | + | + |
| III | 49 | M | - | + | + | + | + | - |
| IV | 58 | M | - | + | + | + | + | - |
| V | 45 | M | - | - | + | + | + | - |
| VI | 77 | F | - | + | + | - | + | - |
| VII | 69 | F | - | + | + | + | + | + |
| VIII | 56 | M | + | + | + | + | + | + |
| IX | 75 | F | - | + | - | + | + | - |
| X | 72 | M | - | + | - | + | - | + |
| XI | 65 | M | - | + | - | + | - | - |
| XII | 46 | M | + | + | + | + | - | - |

*+ presente; - ausente; M – sexo masculino; F – sexo femenino*

*Exames complementares de diagnóstico*

Na análise dos dados analíticos constatou-se, em todos os doentes, a presença de uma anemia ferropénica, com valor médio de hemoglobina e ferro de aproximadamente 10,1g/dL (normal 12-16g/dL) e 21µg/dL (normal 30-60 µg/dL), respetivamente. Em 8 casos a anemia era microcítica hipocrómica. A velocidade de sedimentação encontrava-se sistematicamente aumentada, com valores superiores a 50 mm/h (normal 0-17 mm/h). A hipoalbuminémia, com um valor médio de 2,4g/dL (normal 3,5-5,5g/dL) foi também um achado frequente, estando presente em sete doentes. Nos doentes submetidos a métodos de imagem –tomografia computorizada (TC) ou ecografia abdominal– verificou-se esplenomegalia em quatro casos, hepatomegalia em dois e linfadenopatia mesentérica/retroperitoneal em três. Nos cinco doentes em que foi realizada a pesquisa de sangue oculto nas fezes (PSOF), constatou-se positividade em três casos. Os achados endoscópicos foram variáveis, encontrando-se frequentemente um espessamento das pregas da mucosa da segunda porção duodenal, com exsudado esbranquiçado esbranquiçados e áreas de friabilidade. Apenas um doente não apresentava alterações a nível da mucosa duodenal.

A Tabela 2 faz um resumo das principais manifestações clínicas, achados físicos e laboratoriais nos doze doentes analisados.

***Tabela 2.*** *Achados clínicos e laboratoriais na Doença de Whipple.*

| Quadro clínico-laboratorial | Doentes (n) |
|---|---|
| Perda de peso | 11 |
| Diarreia | 10 |
| Astenia | 9 |
| Dor abdominal | 8 |
| Febre | 5 |
| Poliartralgias | 4 |
| Esplenomegalia | 4 |
| Linfadenopatia abdominal | 3 |
| Vómitos | 2 |
| Hepatomegalia | 2 |
| Derrame pleural | 2 |
| Hiperpigmentação cutânea | 2 |
| Ascite | 1 |
| Tosse | 1 |
| Dispneia | 2 |
| Diplopia | 1 |
| Alterações cognitivas | 1 |
| Anemia | 12 |
| Trombocitose | 1 |
| Hipoalbuminemia | 7 |
| VS elevada | 12 |
| Pesquisa de Sangue Oculto (PSOF) | 3 |

*Histopatologia*

As alterações histopatológicas encontradas são as características da DW e estão representadas nas Figuras 1 a 4. Foram revistas as biopsias sequenciais do duodeno de quatro doentes, não tendo sido possível avaliar os restantes, em alguns casos porque não houve seguimento histológico ou porque não foi possível obter-se as lâmi-

***Figura 1.*** *Características histopatológicas dos doentes analisados: Mucosa de intestino delgado com alargamento e distorção das vilosidades por agregados de macrófagos com citoplasma abundante e clarificado, que se dispõem de forma difusa em todo o córion (Hematoxilina&Eosina, 20x).*

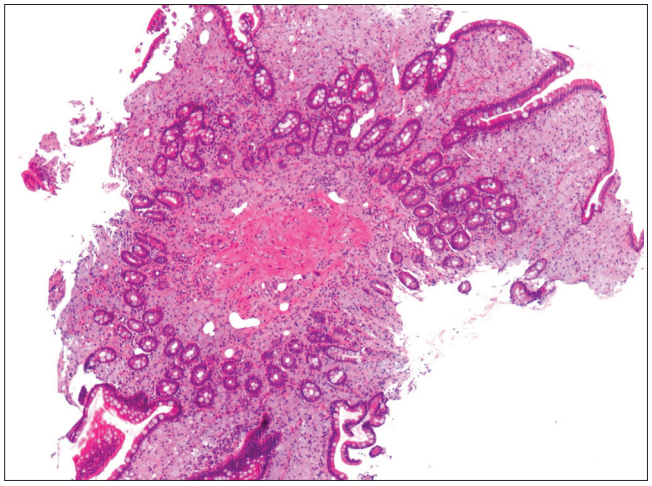

***Figura 2.*** *Características histopatológicas dos doentes analisados: Mucosa de intestino delgado sem atrofia das vilosidades e com agregados de macrófagos com citoplasma abundante e clarificado predominantemente no terço inferior do córion (Hematoxilina&Eosina, 200x).*

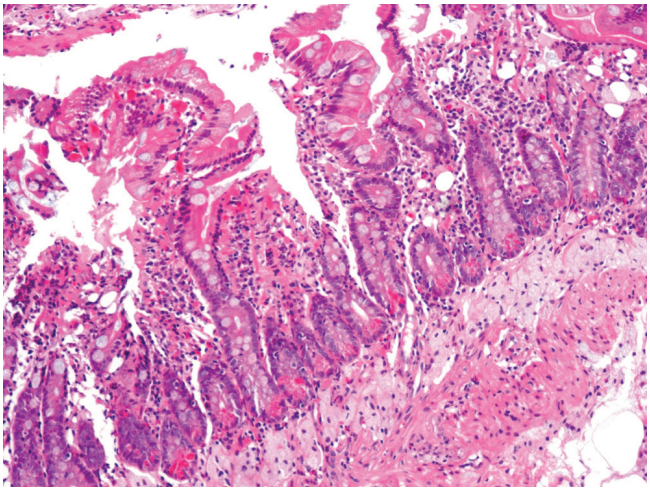

***Figura 3.*** *Características histopatológicas dos doentes analisados: Mucosa de intestino delgado com linfangiectasia na extremidade de uma vilosidade. Terço inferior do córion com agregados de macrófagos com citoplasma abundante e clarificado (Hematoxilina&Eosina, 100x).*

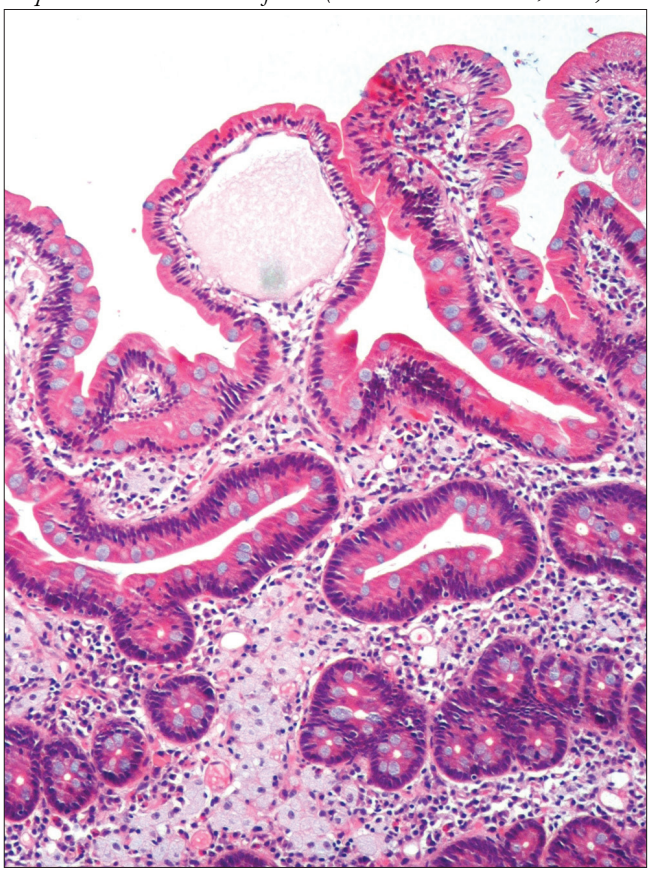

***Figura 4.*** *Características histopatológicas dos doentes analisados: Múltiplos microorganismos arredondados ou alongados, PAS após diastase positivos, que preenchem o citoplasma de macrófagos (PAS após diastase, 400x).*

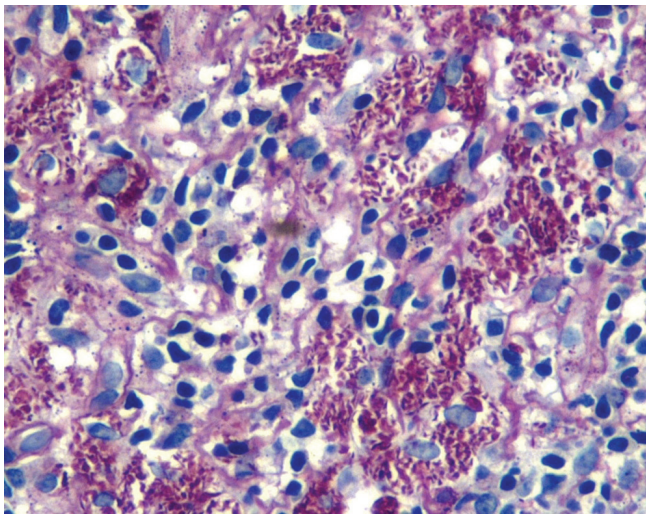

***Tabela 3.*** *Parâmetros histopatológicos avaliados nas biopsias duodenais, ao longo do tempo, por doente.*

| Nº doente | Exame Histológico | Agregados de macrófagos | | | |
|---|---|---|---|---|---|
| | | Atrofia | Inflamação | Distribuição | Localização |
| III | 1 | S | D | D | T |
| | 2 | N | F | F | T |
| | 3 | N | A | F | I |
| IV | 1 | S | F | D | T |
| | 2 | S | F | D | T |
| | 3 | S | D | D | T |
| | 4 | N | F | D | T |
| | 5 | N | F | D | I |
| VII | 1 | S | D | D | T |
| | 2 | S | D | D | T |
| | 3 | S | F | D | T |
| | 4 | S | D | F | T |
| | 5 | N | D | F | T |
| | 6 | N | F | F | I |
| | 7 | N | F | F | I |
| XI | 1 | S | D | D | T |
| | 2 | S | D | D | T |
| | 3 | S | D | D | T |
| | 4 | N | F | F | I |
| | 5 | N | F | F | I |

*Presença de atrofia: sim (S), não (N); padrão de inflamação: difuso (D), focal (F), ausente (A); distribuição dos agregados de macrófagos: difusa (D), focal (F); localização dos agregados de macrófagos: todo o córion (T), preferencialmente terço inferior do córion (I).*

nas com o material histológico. Os parâmetros avaliados foram: a presença de atrofia das vilosidades, o padrão de inflamação da mucosa (difuso, focal ou ausente), a distribuição dos agregados de macrófagos infectados (focal ou difuso) e sua localização (todo o córion ou preferencialmente no terço inferior do córion) (Tabela 3).

Os doentes III e XI representam dois casos de uma boa resposta clínica, endoscópica e anatomopatológica ao tratamento. Como se pode verificar na tabela 3, com a instituição da antibioterapia, ocorre uma regressão da atrofia vilositária, a inflamação da mucosa e a distribuição dos macrófagos torna-se mais focal e com localização preferencial no terço inferior do córion. Os doentes IV e VII representam dois casos de recidiva clínica. Nestes doentes, foi possível verificar-se no exame histopatológico que, na altura da recidiva, se mantém uma inflamação difusa da mucosa e que a distribuição e localização dos macrófagos é também difusa e por todo o córion.

*Tratamento e resposta*

Dez doentes iniciaram antibioterapia com trimetoprim-sulfametoxazol (TMP-SMX) e um doente com ceftriaxone e TMP-SMX (Tabela 4). Um doente abandonou a consulta. A duração do tratamento inicial foi um ano em oito doentes e dois anos nos restantes dois. Um doente faleceu após oito dias de tratamento. Desta forma, foi analisada a resposta à antibioterapia em dez doentes. Nos sete doentes que não apresentaram recidiva, houve resposta sintomática, em média, aos três a seis meses de antibioterapia.

Os doentes III e XI, apesar de apresentarem uma boa resposta clínica e endoscópica ao tratamento, prolongaram a antibioterapia durante mais um ano, porque em todos os exames histológicos se verificava a presença de macrófagos PAS positivos, embora em número mais reduzido comparativamente com os anteriores. O tratamento foi suspenso após a realização de microscopia electrónica (ME), que se revelou negativa em cada um dos casos.

Três doentes tiveram necessidade de prolongar tratamento por recidiva sintomática. O doente IV, dois meses após terminar o tratamento com TMP-SMX e ceftriaxone, reiniciou dor abdominal, pelo que o TMP-SMX foi efectuado durante mais dois anos; a ME revelou-se negativa para a presença de bacilos aos dois anos de tratamento, tendo a antibioterapia sido suspensa; o doente manteve episódios esporádicos de dor abdominal. O doente VI, um ano após terminar o TMP-SMX, reiniciou náuseas e diarreia aquosa, sendo este antibiótico prolongado durante dois anos, com resolução sintomática; ME sem evidência de estruturas bacilares intactas; dois anos depois, por suspeita de recidiva da DW e pela possível nefrotoxicidade do TMP-SMX, decidiu-se introduzir amoxicilina que o doente manteve durante 2 anos. O doente VII realizou um ano de TMP-SMX mas, por incumprimento terapêutico, manteve as mesmas queixas gastrointestinais e alterações endoscópicas; iniciou vibramicina que cumpriu

durante dois anos e posteriormente reiniciou o TMP-SMX durante mais dois anos, com resolução sintomática; o tratamento foi suspenso após a PCR se revelar negativa para o DNA do Trophyrema Whipplei.

Quanto á resposta endoscópica ao tratamento, de referir que a mucosa duodenal se apresentava sem alterações em dois doentes aos três meses de tratamento, nos dois doentes que realizaram endoscopia digestiva alta (EDA) aos seis meses de tratamento e em três doentes aos doze meses de tratamento. Em um caso, a EDA após um ano de tratamento ainda apresentava alterações, embora comparativamente menores. Em dois doentes não há registo de EDA de seguimento. Assim, dos oito doentes que realizaram EDA de seguimento, sete não apresentaram alterações endoscópicas após o tratamento. Nos três casos em que ocorreu recidiva sintomática, não houve agravamento endoscópico.

***Tabela 4.*** *Tratamento inicial e de recidiva nos doentes com Doença de Whipple.*

| Nº Doente | Ano do diagnóstico | Tipo de tratamento | Duração do tratamento inicial | Recidiva | Tratamento na recidiva | Duração do tratamento na recidiva | Status actual |
|---|---|---|---|---|---|---|---|
| **I** | 1997 | TMP-SMX | 1 ano | não | - | - | Vivo |
| **II** | 2002 | TMP-SMX | 1 ano | não | - | - | Vivo |
| **III** | 1999 | TMP-SMX | 2 anos | não | - | - | Vivo |
| **IV** | 2003 | Ceftriaxone›TMP-SMX | 15 dias › 1 ano | **sim** | **TMP-SMX** | **2 anos** | Vivo |
| **V** | 2008 | TMP-SMX | 1 ano | não | - | - | Vivo |
| **VI** | 1999 | TMP-SMX | 1 anos | **sim** | **TMP-SMX/ Amoxicilina** | **2 anos / 2 anos** | Vivo |
| **VII** | | TMP-SMX | 1 ano | **sim** | **Vibramicina/ TMP-SMX** | **2 anos/ 2 anos** | Vivo |
| **VIII** | 2003 | TMP-SMX | 8 dias | - | - | - | Faleceu |
| **IX** | 2006 | - | - | - | - | - | Faleceu |
| **X** | 2006 | TMP-SMX | 1 ano | não | - | - | Faleceu |
| **XI** | 2002 | TMP-SMX | 2 anos | não | - | - | Vivo |
| **XII** | 2003 | TMP -SMX | 1 ano | não | - | - | Vivo |

*TMP-SMX: trimetoprim-sulfametoxazol.*

## Discussão

*Características dos doentes*

Tal como referido na literatura, verifica-se um predomínio do sexo masculino, com uma idade média que varia entre os 48 e 54 anos.[3,4,5] Na nossa série, a idade média ao diagnóstico foi um pouco mais tardia, o que pode estar relacionado com o envelhecimento crescente da população e à reduzida dimensão da série. O facto da doença ser frequentemente diagnosticada em indivíduos mais velhos, poderá ser, em parte, explicado pelo significativo atraso entre os sintomas iniciais e o diagnóstico.[2]

Não existe uma explicação fundamentada para a maior incidência da DW no sexo masculino. No entanto, se for assumida uma predisposição genética, as mutações responsáveis podem estar relacionadas com o cromossoma X ou com uma redução dos genes reguladores que controlam a expressão de determinadas citocinas.[2]

*Manifestações clínicas*

A DW é uma doença multissistémica com atingimento particular do intestino delgado. As manifestações clínicas clássicas são a perda de peso, diarreia, dor abdominal e artralgias, tal como observado nos nossos doentes. A perda de peso corporal, em média de 10%, foi a manifestação clínica mais frequente, como verificado na literatura,[3,4,5] e desenvolveu-se ao longo de vários meses antes do diagnóstico. A anorexia e deficiências nutricionais resultantes da diminuição da absorção do epitélio intestinal, relacionam-se com a perda de peso consistentemente encontrada nestes doentes. Os sintomas gastrointestinais foram também predominantes, mas com um desenvolvimento mais tardio quando comparados com os sintomas articulares e gerais, o que é consistente com outros trabalhos publicados.[4,5] O seu aparecimento foi responsável, na maioria dos casos, pelo início da investigação da DW.

A diarreia intermitente, de consistência aquosa foi observada em quase todos os doentes. A diarreia sanguinolenta foi registada em apenas dois casos. Assim, como referido por Feldam M *et al,* deve considerar-se a hemorragia digestiva baixa como apresentação da DW.[6] A pesquisa de sangue oculto nas fezes pode ser positiva em até 50% dos casos.[6]

De acordo com a literatura, as artralgias constituem as manifestações extra-intestinais mais frequentes, precedendo os restantes sintomas cerca de seis anos antes do

diagnóstico da DW[4] e em 33% dos casos.[5] Estes resultados foram idênticos aos verificados na nossa série. No entanto, aquela percentagem é bastante inferior à observada por Durand *et al,*[4] onde as poliartralgias surgem em 67% dos casos. Isto pode ser explicado pelo facto das artralgias precederem os restantes sintomas por vários anos, facto nem sempre valorizado pelos doentes.

Na maioria dos processos analisados, não se descrevem as articulações envolvidas nem as características das artralgias, que se caracterizam pelo envolvimento das articulações periféricas, por serem transitórias, recorrentes e migratórias e por resolverem espontâneamente.[2] Por razões ainda não esclarecidas, a dor articular diminuiu ou desaparece após o desenvolvimento dos sintomas intestinais.

Assim, na sequência do que foi referido, podemos afirmar que: 1) os sintomas gerais foram os predominantes antes do diagnóstico da DW, seguidos pelos sintomas articulares e gastrointestinais; 2) a perda de peso desenvolveu-se ao longo de vários meses antes do diagnóstico; contrariamente, a febre predominou ao diagnóstico; 3) os sintomas articulares desenvolveram-se antes dos sintomas gastrintestinais e gerais; 4) os sintomas gastrointestinais foram os mais importantes na altura do diagnóstico da DW.

A hiperpigmentação cutânea foi um achado menos frequente e observado em dois doentes, número inferior ao encontrado por outros autores.[3] Pode ocorrer como consequência da má absorção de vitamina D, o que induz um hiperparatiroidismo secundário e um consequente aumento da produção da hormona adrenocorticotrópica e da hormona estimulante dos melanócitos.[7]

Os sintomas respiratórios foram registados em três doentes (25%), sob a forma de tosse crónica e/ou dispneia. No entanto, o envolvimento pulmonar pode ocorrer em até 30-40% dos casos.[2] Nos dois doentes que apresentaram sintomas respiratórios, foi realizada TAC pulmonar que revelou derrame pleural e fibrose pulmonar, tal como observado em outras series.[4,8] Quando os sintomas respiratórios não são acompanhados de sintomas gastrointestinais, é difícil distinguir a DW da sarcoidose, uma vez que esta doença também se pode apresentar com sintomas não específicos tais como fadiga, anorexia e perda de peso.[2] Além disso, determinadas lesões patológicas da DW são do tipo granulomatosas, o que torna o diagnóstico diferencial ainda mais difícil.[9,10] Os sintomas neurológicos estão descritos em 10-40% de todos os doentes com DW e são os que têm um carácter mais grave, na medida em que podem persistir apesar de um tratamento adequado.[11] As disfunções cognitivas como a demência, alteração do estado de consciência, confusão ou alterações da memória são as manifestações neurológicas mais frequentes, mas os distúrbios do movimento ocular, em particular a oftalmoplegia supranuclear progressiva em conjunto com miorritmia oculomastigatória ou miorritmia oculofacioesquelética são consideradas patognomónicas.[12] Os sintomas neurológicos podem desenvolver-se na ausência dos sintomas gastrointestinais ou vários anos depois do tratamento das manifestações gastrointestinais, sendo esta última a forma mais resistente ao tratamento e associada a um mau prognóstico.[4] De acordo com Louis *et al,* para se considerar o diagnóstico de DW do sistema nervoso central (SNC), os doentes têm de apresentar pelo menos um dos seguintes sintomas: miorritmia oculomastigatória/miorritmia oculofacioesquelética ou biópsia positiva ou análise PCR positiva.[12] No caso da biopsia ser efectuada noutro tipo de tecido que não o SNC, são necessários sinais e sintomas neurológicos para se poder efectuar este diagnóstico. Ainda, para se efectuar o diagnóstico de possível DW do SNC é necessária a presença de, pelo menos, um destes sinais/sintomas sistémicos: febre de origem indeterminada, sintomas gastrointestinais, artralgias, linfadenopatia e suores nocturnos, associada à presença de, pelo menos, um destes sinais neurológicos: oftalmoplegia supranuclear, mioclonias, demência e sintomas hipotalámicos. Tendo em consideração os critérios acima mencionados, podemos afirmar que os sintomas neurológicos que se observaram em dois dos nossos doentes, resultam do envolvimento do sistema nervoso pela DW.

*Exames complementares de diagnóstico*

A elevação da velocidade de sedimentação foi encontrada sistematicamente em todos os doentes, como verificado na literatura,[4,5] e relaciona-se com a presença de um síndrome inflamatório não específico. A anemia está presente em 90% dos doentes com DW[2] (no nosso estudo, em todos os casos) e é causada pela má-absorção da vitamina B12 e ferro e pela perda crónica de sangue. A hipoalbuminemia foi também muito frequente e é resultante da má absorção intestinal. A TC e a ecografia abdominal podem demonstrar linfadenopatia em 40-60% dos casos, clinicamente indistinguível de outras doenças infecciosas, sarcoidose e linfoma.[2] Na nossa série, linfadenopatia mesentérica foi registada em 25% dos doentes. Hepatomegalia e esplenomegalia em 33% e 16%, respectivamente. A EDA com biopsia é o exame primordial para o diagnóstico da DW. A aparência endoscópica típica, é uma mucosa do duodeno e jejuno com exsudados esbranquiçados; alternativamente, a mucosa apresenta-se pálida ou com algum pontuado hemorrágico (Figura 5). As lesões endoscópicas resolvem após alguns meses de tratamento, tal como verificado na nossa serie.

***Figura 5.*** *Achados endoscópicos na doença de Whipple.*

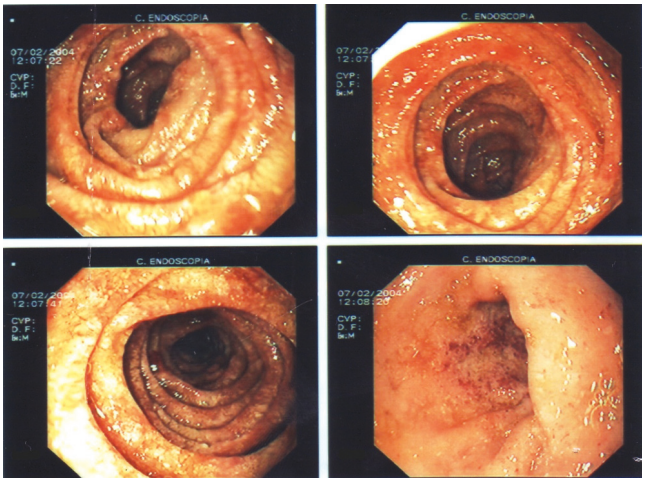


*Histopatologia*

O quadro morfológico mais frequente na doença de Whipple consiste em envolvimento da mucosa duodenal, ileal ou jejunal por agregados de macrófagos, com citoplasma preenchido por múltiplos microorganismos arredondados ou alongados, PAS positivos e diastase resistentes, que se dispõem mais frequentemente no córion superficial e que diminuem em número à medida que se progride para a submucosa.[13] Identifica-se habitualmente alargamento e distorção das vilosidades pelos agregados de macrófagos e, nos casos mais graves, atrofia parcial ou total das vilosidades. Após o tratamento, as principais alterações que podem ocorrer neste quadro histológico são a diminuição lenta do número de macrófagos PAS positivos e o padrão de inflamação da mucosa, que passa de difuso a focal, como verificado nos nossos doentes. Nos casos que apresentaram uma recidiva clínica, constatou-se uma inflamação difusa da mucosa e um novo aumento do número de macrófagos, com distribuição difusa. A presença de macrófagos PAS+ não é patognomónica desta doença, uma vez que pode ocorrer em outros tipos de infecção por *Mycobacterium avium-intracellulare, Rhodococcus equi, Corinebacterium, bacillus cereus e histoplasma capsulatum.*[1] A coloração *Zhiel Nielsen* permite o diagnóstico diferencial da DW com as infecções causadas por bacilos álcool-ácido resistentes. O facto das biopsias intestinais serem negativas não invalida o diagnóstico, uma vez que a doença pode estar confinada à submucosa. A ME permite detectar a presença de bacilos intra e extra celulares. Embora considerada anteriormente o *gold-standard* na confirmação diagnóstica da DW, a sua utilização tem sido cada vez menos frequente e substituída pela PCR, porque é um método muito dispendioso.[1] Assim, a ME é recomendada apenas nos casos em que há dúvidas quanto aos resultados da histologia e da PCR.[11] A PCR é um método com elevada sensibilidade e especificidade que permite a determinação do DNA do *Trophyrema whipplei.* No entanto, pode originar alguns falsos positivos, especialmente em portadores saudáveis e em casos de contaminação.[11] Assim, a utilização da PCR está indicada nas situações em que o diagnóstico não é confirmado pela histologia. O valor da PCR como forma de monitorização da resposta ao tratamento é controverso. No entanto, se a PCR se torna negativa algumas semanas após o inicio da antibioterapia, tal poderá ser indicativo da eficácia do tratamento, mas não implica a erradicação da bactéria.[2] A PCR torna-se negativa ao final de cerca de 1 ano de tratamento.[14] A ME e a PCR foram essenciais para suspender a antibioterapia em dois doentes que, apesar de apresentarem uma boa resposta clínica ao tratamento, mantinham macrófagos PAS positivos nas biopsias intestinais embora em número mais reduzido. As estruturas PAS positivas podem permanecer durante anos (provavelmente correspondem a produtos de degradação das bactérias), por isso, na ausência de deterioração clínica, estas estruturas podem não ser indicativas de doença activa. Assim, este não deve ser o único critério para manter o tratamento.

*Tratamento*

Se não tratada, a DW pode ser fatal. Actualmente, não existe consenso quanto aos esquemas terapêuticos, mas o TMP-SMX 160/800 mg oral duas vezes dia, durante 1 ano, tem sido o mais utilizado. Embora tenha a capacidade de ultrapassar a barreira hemato-encefálica (BHE), se usado de forma isolada, pode originar recidivas, incluindo as do SNC.[14] Assim, o que está recomendado, é um tratamento inicial que consiste na administração endovenosa de fármacos que ultrapassem a BHE, seguido por um tratamento de manutenção oral de doze meses.[7] O tratamento inicial consiste em ceftriaxone (2 g endovenoso 1x/dia) ou penicilina G (4 MU endovenoso 6x/dia) juntamente com a estreptomicina (1 g intramuscular 1x/dia) durante duas semanas, seguido pelo TMP-SMX oral (160/800 mg 2x/dia) durante um ano.

Com exceção de um doente que iniciou o tratamento com ceftriaxone, todos os outros foram submetidos ao tratamento com TMP-SMX, durante pelo menos um ano. O prognóstico foi favorável, na maioria dos doentes, registando-se apenas um caso de morte por DW, o que poderá ser explicado pelo facto do diagnóstico e o início do tratamento terem sido tardios. Contrariamente ao que está recomendado na literatura, o tratamento isolado inicial com TMP-SMX foi suficiente para evitar

a recorrência na maioria dos nossos doentes. A resposta clínica à antibioterapia é rápida, variando de alguns dias a vários meses de acordo com a sintomatologia,[11] tal como verificado na nossa serie, onde se constatou uma melhoria sintomática em 3-6 meses. Mesmo nos casos em que houve uma recidiva sintomática, a resposta clínica foi boa enquanto o tratamento estava em curso. As recidivas da doença, mesmo após um tratamento adequado são frequentes, variando de 8% a 35%[4] (30% na nossa série). As recidivas não neurológicas respondem favoravelmente à antibioterapia. O que está recomendado nos casos de recidiva é um tratamento inicial com penicilina G (4 MU endovenosas seis vezes por dia) ou Ceftriaxone (2 g endovenoso duas vezes por dia) durante quatro semanas, seguido por hidroxicloroquina (200 mg oral três vezes por dia) mais doxiciclina (100 mg oral duas vezes por dia) ou TMP-SMX (160/800 mg duas vezes por dia) durante um ano.[7] Em todos os doentes com recidiva, o prolongamento do TMP-SMX foi o esquema terapêutico mais utilizado, embora em dois casos também tenha sido adicionado, posteriormente, uma tetraciclina e uma penicilina oral. De referir que em muitos destes doentes, o diagnóstico foi feito há mais de dez anos atrás, altura em que os esquemas terapêuticos em vigor eram outros. Embora a oftalmoplegia e outras alterações do movimento ocular respondam bem ao tratamento, os enfartes e abcessos cerebrais podem persistir mesmo com o prolongamento dos antibióticos. O doente com diplopia, manteve os mesmos sintomas apesar do tratamento.

## Conclusão

A DW é uma doença bacteriana crónica, com atingimento multissistémico. A maioria dos doentes é do sexo masculino, com uma idade média de 58 anos. Os sintomas gastrointestinais e os gerais são os mais comuns e pelo menos um destes sintomas esteve presente em todos os doentes. As manifestações gastrointestinais predominaram na altura do diagnóstico da DW enquanto os sintomas gerais se manifestaram vários meses antes do diagnóstico. As artralgias desenvolveram-se, em média, seis anos antes dos restantes sintomas e caracterizaram-se por serem transitórias, recorrentes e por se resolverem espontaneamente. O esquema de antibioterapia mais utilizado foi o TMP-SMX durante um ano, permitindo uma resolução sintomática e endoscópica e uma melhoria anatomopatológica na maioria dos casos. Mesmo com a resolução sintomática e endoscópica, foi possível verificar-se no exame histopatológico a manutenção de macrófagos PAS positivos, embora em número significativamente menor e com uma distribuição mais difusa. As estruturas PAS+ podem permanecer durante anos e, por isso, na ausência de deterioração clínica, não são indicativas de doença activa. A ME e a PCR permitiram confirmar a ausência de estruturas bacilares íntegras.

## Referencias


1. Oliveira L, Gorjão R, Ramos de Deus J. Doença de Whipple. GE–J Port Gastrenterol 2010;17:69-77.
2. Dutly F, Altwegg M. Whipple's disease and Tropheryma whippelii. Clin Microbiol Rev 2001;14:561-583.
3. Chears WC, Hargrove MD, Verner JV, Smith AG, Ruffin JM. Whipple's disease; a review of twelve patients from one service. Am J Med 1961;30:226-234.
4. Durand DV, Lecomte C, Cathébras P, Rousset H, Godeau P. Whipple disease. Clinical review of 52 cases. The SNFMI Research Group on Whipple Disease. Société Nationale Française de Médecine Interne. Medicine (Baltimore) 1997;76:170-184.
5. Fleming JL, Wiesner RH, Shorter RG. Whipple's disease: clinical, biochemical and histopathological features and assessment of treatment in 29 patients. Mayo Clin Proc 1988;63:593-601.
6. Feldman M, Price G. Intestinal bleeding in patients with Whipple's disease. Gastroenterology 1989; 96:1207-1209.
7. Apstein MD, Schneider T. Whipple's Disease. In Rose B. Uptodate.com. 2011. Disponível em http://www.uptodate.com.
8. Maizel H, Ruffin JM. Whipple's disease: a review of 19 patients from one hospital and a review of the literature. Medicine (Baltimore) 1970;49:175-205.
9. Rodarte JR, Garrison CO, Holley KE, Fontana RS. Whipple's disease simulating sarcoidosis. Arch Intern Med 1972;129:479-482.
10. Díaz S, González JM, Granado S, Bolado PR, García I, Pino JM, Villasante C. Sarcoidosis and Whipple's disease: an association or a relationship? Rev Clin Esp 1992;190:184-186.
11. Schneider T, Moos V, Loddenkemper C, Marth T, Fenollar F, Raoult D. Whipple's disease: new aspects of pathogenesis and treatment. Lancet Infect Dis 2008;8:179-190.
12. Louis ED, Lyncht T, Kaufamm P, Fahns S, Odel J: Diagnostic guidelines in central nervous system Whipple's disease. Ann Neurol 1996;40:561-568.
13. Fenoglio-Preiser C, Noffsinger A, Stemmermann G, Lantz P, Isaacson P. Gastrointestinal pathology, an atlas and text, 4a ed. Lippincott Williams & Wilkins 2008; 6:375-377.
14. Feldman M, Friedman LS, Brandt LJ. Whipple's disease. In: Sleisenger and Fordtran's Gastrointestinal and Liver Disease. Pathophysiology/Diagnosis/Management. Vol 2, 9a ed. Elsevier 2010;106:1833-1842.