Síndrome de Mirizzi: Prevalencia, diagnóstico y tratamiento

Pablo Acquafresca, Mariano Palermo, Luis Blanco, Rafael García, Francisco Tarsitano

Servicio de Cirugía General y Gastroenterológica, Hospital Nacional Prof A Posadas, Haedo, Provincia de Buenos Aires, Argentina.

Acta Gastroenterol Latinoam 2014;44:323-328

Resumen

Antecedentes. *El síndrome de Mirizzi fue descripto por Pablo Luis Mirizzi en 1948, quien destacó este cuadro caracterizado por la obstrucción del conducto hepático común debida a la compresión mecánica causada por un cálculo impactado en el cuello vesicular o el conducto cístico. La incidencia varía desde un 0,05% a un 4%.* ***Material y métodos.*** *Es un estudio de corte transversal restrospectivo. Tomando como base de datos la estadística informatizada del Servicio de Cirugía General del Hospital Nacional Prof Alejandro Posadas entre julio de 2007 y junio de 2013, se analizaron todas las historias clínicas de pacientes con patología biliar operados en este período. Se analizó el cuadro clínico de ingreso del paciente, los diversos métodos diagnósticos empleados y el tratamiento realizado en cada uno de ellos.* ***Resultados.*** *En dicho período fueron intervenidos 2.160 pacientes con patología litiásica biliar. Catorce enfermos presentaron síndrome de Mirizzi (0,65%), 8 del sexo femenino y 6 del masculino. La media de edad fue de 55,3 años (rango: 34-70 años). Cuatro pacientes se operaron de urgencia y 10 en forma programada. El diagnóstico diferencial preoperatorio fue: colestasis extrahepática en 10, colecistitis en 3 y estenosis de vía biliar vs cáncer de vesícula en 1. Los tratamientos realizados fueron: 3 colecistectomías convencionales, 2 colecistectomía convencionales con coledocoplastia con tubo de Kehr, 2 colecistectomías laparoscópicas con coledocoplastia con tubo de Kehr, 1 colecistectomía parcial con colocación de sonda Pezzer, 3 colédoco-duodeno-anastomosis, 1 coledocoplastia con remanente vesicular, 1 hepático-yeyuno-anastomosis y 1 drenaje biliar percutáneo con colecistectomía en segundo tiempo. En cuanto a las complicaciones, se observó 1 caso de filtración autolimitada de una colédoco-duodeno-anastomosis, 1 óbito en un paciente añoso con mal estado general y 1 absceso hepático tratado en forma invasiva mínima.* ***Conclusiones.*** *El síndrome de Mirizzi es una patología de baja prevalencia que debe ser tenida en cuenta al realizar una cirugía biliar, ya que su tratamiento varía de acuerdo al hallazgo intraoperatorio y a la experiencia del equipo quirúrgico.*

Palabras claves. *Síndrome de Mirizzi, prevalencia, diagnóstico, tratamiento, litiasis biliar.*

Mirizzi Syndrome: Prevalence, diagnosis and treatment

Summary

Background. *The Mirizzi syndrome was described by Pablo Luis Mirizzi in 1948, who emphasized this syndrome was characterized by the obstruction of the common hepatic duct due to mechanical compression caused by an impacted stone in the gallbladder neck or in the cystic duct. The incidence ranges from 0.05% to 4%.* ***Material and methods.*** *We performed a retrospective cross-sectional study. Based on the database of the General Surgery Division of the Prof Alejandro Posadas National Hospital, between July 2007 and June 2013, charts of all patients with biliary lithiasis disease operated in this period were analyzed. We analyzed the clinical features, the various diagnostic techniques and the treatment carried out in each of them.* ***Results.*** *Surgery due to biliary lithiasis was performed in 2,160 patients. Fourteen patients, 8 females and 6 males, had Mirizzi syndrome (0.65%). The mean age was 55.3 years old (range 34-70 years old). Four patients were scheduled for elective surgery and 10 were operated during emergency. Preoperative differential diagnosis was: extrahepatic cholestasis 10, cholecystitis 3 and biliary*

Correspondencia: *Mariano Palermo*
Av Pte Perón 10298, Ituzaingó, Buenos Aires, Argentina
E-mail: palermomd@msn.com

duct stenosis vs gallbladder cancer 1. The treatments performed were: 3 conventional cholecystectomies with intraoperative dynamic cholangiography, 2 conventional cholecystectomies plus choledochoplasty with Kehr tube, 2 laparoscopic cholecystectomies plus choledochoplasty with Kehr tube, 1 partial cholecystectomy with Pezzer catheterization, 3 choledochoduodenostomy, 1 choledochoplasty with gallbladder remnant, 1 hepaticojejunostomy and 1 treatment in two steps (percutaneous biliary drainage and cholecystectomy). Regarding complications, we observed 1 autolimited leak from the choledocoduodenostomy, 1 death in an ederly patient, and 1 hepatic abscess treated by a minimaly invasive approach. ***Conclusions.*** *Mirizzi syndrome is a disease with low prevalence, which must be taken into account in biliary surgery, because the treatment varies according to the intraoperative findings and the experience of the surgical team.*

Key words. *Mirizzi syndrome, prevalence, diagnosis, treatment, biliary litiasis.*

Pablo Luis Mirizzi (1893-1964) fue el inventor de la colangiografía transoperatoria y gracias a este método observó y realizó varios estudios sobre la patología de la vía biliar. Debido a este afán de investigación en la vía biliar y valiéndose de su reciente invención, fue el primer médico que describió un síndrome consistente en ictericia obstructiva por compresión extrínseca benigna del conducto hepático común ocasionada por un cálculo impactado en el conducto cístico o en el cuello de la vesícula (bolsa de Hartmann). Hoy en día este síndrome lleva su nombre. La prevalencia varía desde un 0,05% a un 4% de todos los pacientes sometidos a una cirugía por litiasis biliar.[1-3]

El objetivo del presente trabajo es analizar retrospectivamente la prevalencia y las posibilidades diagnósticas y terapéuticas del síndrome de Mirizzi entre los pacientes operados por el Servicio de Cirugía General del Hospital Nacional Prof Alejandro Posadas.

Material y métodos

El diseño del trabajo corresponde a un corte transversal retrospectivo y observacional, analizando la estadística de nuestro centro terciario de alto volumen en patología hepatobiliar. Se analizó la estadística informatizada mediante el paquete estadístico SPSS 12.0 de nuestro centro en el período comprendido entre julio de 2007 y junio de 2013. Una vez obtenidos los datos, se revisaron las historias clínicas de los pacientes con diagnóstico de síndrome de Mirizzi en busca de mayor información en cuanto a cuadro clínico, metodología diagnóstica, tratamiento y evolución posoperatoria. Estudiamos las siguientes variables: edad, sexo, técnicas diagnósticas y de tratamiento quirúrgico, complicaciones y mortalidad. La clasificación de Csendes (Figura 1) fue tenida en cuenta para agrupar los síndromes de Mirizzi hallados en nuestra casuística.[6]

Figura 1. *Clasificación del síndrome de Mirizzi según Csendes.*

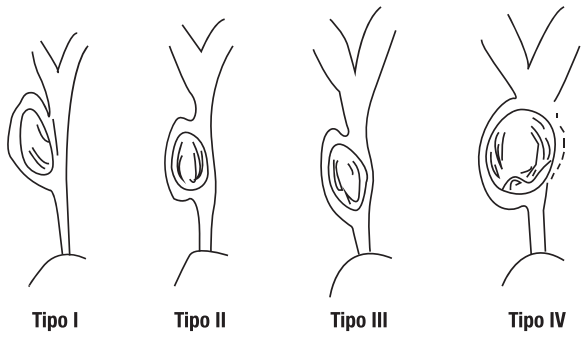

Resultados

En el período de estudio fueron intervenidos 2.160 pacientes con patología litiásica biliar: 652 colecistitis agudas, 531 síndromes coledocianos, 440 litiasis vesiculares, 397 pancreatitis, 92 litiasis coledocianas, 34 colangitis y 14 síndromes de Mirizzi (Figura 2). La prevalencia en nuestro centro fue de 0,65%, similar a la publicada por otros centros alrededor del mundo (Tabla 1). La media de edad fue de 55,3 años (34-70). Ocho pacientes correspondieron al sexo femenino y 6 pacientes al sexo masculino. Los síntomas de aparición más frecuentes fueron: dolor en hemiabdomen superior derecho, ictericia, náuseas y vómitos. Todos los pacientes referían sintomatología de por lo menos 3 meses de evolución. En el

Figura 2. *Patologías biliares litiásicas operadas de julio de 2007 a junio de 2013.*

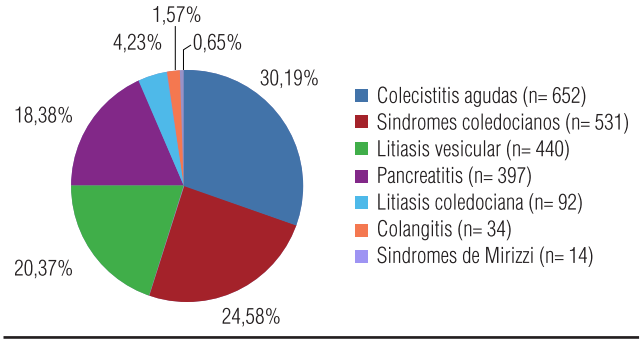

Tabla 1. *Síndrome de Mirizzi en la literatura.*

País	Autor	Centro	Prevalencia
Argentina	Acquafresca P (2013)	Hospital Posadas	0,65%
China	Xu XQ (2013)	*Peking Union Medical College Hospital*	0,31%
EE.UU.	Erben Y (2011)	*Division of Gastroenterologic and General Surgery, Mayo Clinic*	0,18%
Italia	Sianesi M (2007)	*Università degli Studi di Parma, Scuola di Medicina.*	1,11%
Suiza	Schäfer M (2003)	*University Hospital Zurich*	0,30%
Arabia Saudita	Al-Akeely MH (2005)	*Department of General Surgery, College of Medicine, King Saud University*	0,7%
México	Roesch-Dietlen F (2013)	Universidad Veracruzana, Departamento de Gastroenterología	0,38%

100% de los casos se realizó una ecografía preoperatoria. (Figura 3), presentando vesícula colapsada con características escleroatróficas el 71,43% de los casos y dilatación de la vía biliar intrahepática el 92,86%. En solo un caso se hizo diagnóstico ecográfico preoperatorio de síndrome de Mirizzi (7,14%). En 2 casos se realizó una colangiorresonancia que permitió realizar el diagnóstico presuntivo preoperatorio (Figuras 4a, 4b y 5). El resto de los casos fueron diagnosticados en forma intraoperatoria (78,57%).

Figura 3. *Ecografía pre-operatoria: vesícula de paredes finas con litiasis múltiple y macrolitiasis no móvil en bacinete.*

Figura 4. *Colangiorresonancia en la cual se observa macrolitiasis vesicular en íntimo contacto con el conducto hepático común (a), con vía biliar intrahepática dilatada y vía biliar extrahepática de calibre conservado (b).*

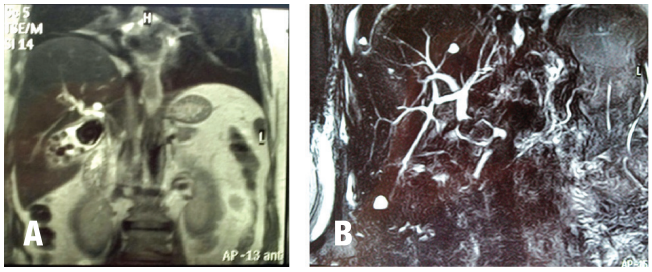

Los diagnósticos de ingreso fueron síndrome colestásico en 10 casos (72%), colecistitis en 3 (21%) y estenosis de vía biliar vs tumor de vesícula en 1 (7%). En estos 14 pacientes con diagnóstico de síndrome de Mirizzi los subtipos hallados fueron: tipo I 4, tipo II 6, tipo III 2 y tipo IV 2 (Figura 6). El 100% de los pacientes fueron de resolución quirúrgica: 2 de ellos con síndrome de Mirizzi tipo II por vía laparoscópica (14,29%). En 1 paciente la cirugía se inició por vía laparoscópica y debió convertirse ante el hallazgo. Once pacientes fueron operados por vía convencional, utilizando una incisión subcostal derecha (78,57%) (Tabla 2). No fue posible realizar colangiorresonancia en todos los pacientes por falta de disponibilidad de la misma en nuestro centro. Es por ello que gran parte de los pacientes fueron diagnosticados en forma intraoperatoria.

La media de internación fue de 4,5 días. En cuanto a la morbi-mortalidad, se presentó un caso con filtración autolimitada de una colédoco-duodeno-anastomosis y un óbito en un paciente añoso en mal estado general con síndrome de Mirizzi tipo I y un cuadro séptico a partir de un foco biliar con presencia de abscesos hepáticos.

Figura 5. *Colangiorresonancia con macrolitiasis vesicular de importante tamaño comprimiendo el conducto hepático común con dilatación de la vía biliar intrahepática.*

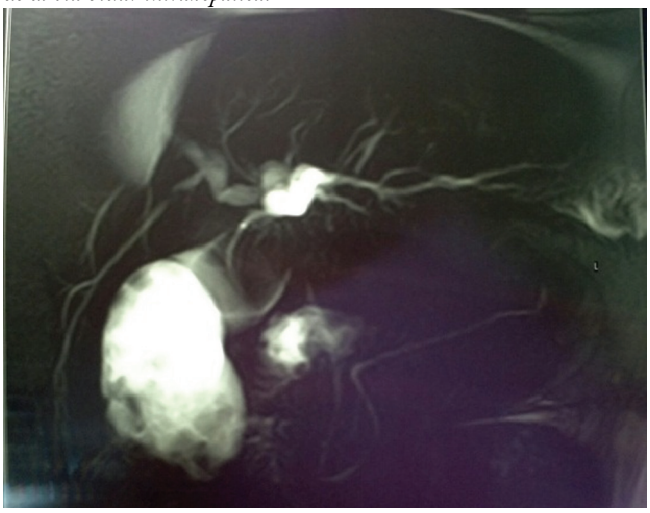

Figura 6. *Tipos de síndrome de Mirizzi según la clasificación de Csendes.*

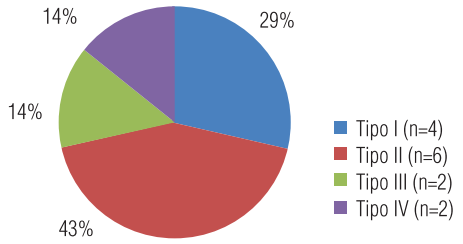

Tabla 2. *Patologías biliares litiásicas operadas de julio de 2007 a junio de 2013.*

Tipos	Tratamiento
Tipo I	Colecistectomía convencional + colangiografía intraoperatoria
Tipo I	Colecistectomía convencional + + colangiografía intraoperatoria
Tipo I	Colecistectomía convencional + + colangiografía intraoperatoria
Tipo I	Drenaje biliar percutáneo y colecistectomía convencional en 2° tiempo
Tipo II	Colecistectomía convencional + coledocoplastia con tubo de Kehr
Tipo II	Colecistectomía convencional + coledocoplastia con tubo de Kehr
Tipo II	Colecistectomía laparoscópica + coledocoplastia con tubo de Kehr
Tipo II	Colecistectomía laparoscópica + coledocoplastia con tubo de Kehr
Tipo II	Colecistectomía laparoscópica convertida + Colédoco-duodeno-anastomosis
Tipo II	Colecistectomía parcial y colocación de sonda Pezzer
Tipo III	Colédoco-duodeno-anastomosis
Tipo III	Coledocoplastia con remanente vesicular
Tipo IV	Colédoco-duodeno-anastomosis
Tipo IV	Hepático-yeyuno-anastomosis

Discusión

El síndrome de compresión biliar extrínseca fue descripto por primera vez por Kehr en 1905[1] y Ruge en 1908.[2] Luego, en 1948, Pablo Mirizzi realizó una revisión y destacó este cuadro caracterizado por la obstrucción del conducto hepático común debida a la compresión mecánica y a la inflamación circundante, causadas por un cálculo biliar impactado en el cuello de la vesícula o en el conducto cístico. En aquel momento Mirizzi hablaba también de un componente funcional generado por el espasmo de la capa muscular circular del esfínter en el conducto hepático común.[3] Actualmente se sabe que no existe tal esfínter. La prevalencia reportada varía del 0,05% al 4% de todos los pacientes sometidos a una cirugía por litiasis biliar.[4]

La existencia de una fístula colecistobiliar fue descrita por primera vez por Puestow en 1942. La formación de dicha fístula se inicia con la presencia de litos biliares impactados en el cuello de la vesícula biliar o conducto cístico y la inflamación de dichas estructuras. La vesícula biliar inflamada se adhiere a la vía biliar adyacente. A su vez, la impactación de los litos provoca presión y necrosis de la pared en contacto, erosionando los tejidos hasta llegar al ducto biliar. En la década del 80 y con el advenimiento de la colangiopancreatografía retrógrada endoscópica (CPRE), la descripción original del síndrome de Mirizzi y la fístula colecistobiliar pasaron a formar parte de un mismo proceso patológico pero en dos estadios diferentes. En el año 1982, McSherry y col clasificaron al síndrome en dos clases basadas en las imágenes obtenidas por CPRE.[5] El tipo I constituye la compresión extrínseca del conducto hepático común por un lito grande impactado en el conducto cístico o en la bolsa de Hartmann sin ninguna lesión estructural. En el tipo II, está presente la fístula colecistobiliar y es provocada por un cálculo, el cual ha erosionado parcial o totalmente el conducto hepático común. Posteriormente Csendes y col ampliaron la clasificación del síndrome a cuatro tipos (Figura 1) poniendo énfasis en la extensión de la erosión del conducto biliar y la fístula colecistobiliar asociada.[6] Según esta clasificación, las lesiones tipo I son aquellas donde hay compresión extrínseca del conducto hepático común debido a un lito enclavado en el cuello de la vesícula o en el conducto cístico, mientras que las lesiones tipo II comprenden aquellas en las que se halla una fístula colecistobiliar que resulta de la erosión de la pared anterior y lateral del conducto hepático común por litos impactados, y cuya fístula compromete menos de un tercio de la circunferencia del conducto hepático común. Si la erosión del conducto hepático común compromete hasta los dos tercios de su circunferencia, hablamos de un tipo III. Por último, si hay destrucción completa de la pared del conducto hepático común, estaremos en presencia de un tipo IV. La prevalencia reportada del tipo I de la clasificación de McSherry es de alrededor del 11%, en tanto que la de la variedad tipo II es del 41% y la del tipo III del 44%. Solamente menos del 4% de los pacientes con síndrome de Mirizzi poseen lesiones tipo IV de la clasificación de Csendes. Otra clasificación que cabe destacar es la propuesta por Starling que subdividió el tipo I en IA, si se encuentra un conducto cístico largo que corre paralelo a la vía biliar y se encuentra obstruido por cálculos, y IB cuando el cístico es corto, se encuentra completamente obliterado por los cálculos y no hay fístula. El ltipo II de esta clasificación es aquel en el que está presente la fístula.[7]

Clínicamente, los pacientes con síndrome de Mirizzi presentan ictericia entre el 60% y el 100% de los casos y dolor abdominal entre el 50 y el 100%, siendo este último el principal motivo de consulta.[8] De un 5% a un 35% de los pacientes pueden debutar con un cuadro de colan-

gitis.[9] También se han descripto presentaciones más atípicas como pancreatitis y perforación de vesícula biliar.[10]

La ecografía abdominal es el primer estudio que se debe solicitar a estos pacientes. Un hallazgo frecuente es la presencia de un lito grande e inmóvil en el cuello de la vesícula biliar contraída, con dilatación de los conductos biliares por sobre ese nivel y con el conducto hepático común de calibre normal por debajo del mismo.[9] El principal aporte de la tomografía computada consiste en la posibilidad de diferenciar el síndrome de Mirizzi de un posible cuadro de malignidad del sistema extrahepático. La resonancia nuclear magnética es un estudio de alta especificidad y sensibilidad en la detección de litos y estenosis de la vía biliar. Puede mostrar hallazgos típicos de esta entidad como el estrechamiento del conducto hepático común, la presencia de un lito en el conducto cístico, y la dilatación de la vía intra y extrahepática.[11] La CPRE es el estudio de elección para confirmar el diagnóstico. Sin embargo, tiene una sensibilidad de solo 55% y una importante morbilidad.[12] Desafortunadamente, un diagnóstico preoperatorio puede ser hecho solo en un 8% a 62% de los pacientes.[4, 10] Por lo tanto, el reconocimiento intraoperatorio es crucial. Para ello nos valemos de la colangiografía intraoperatoria que ayuda a confirmar el diagnóstico, determinar la localización y el tamaño de la fístula, detectar litos, y comprobar si hay una pérdida de integridad en la pared de la vía biliar.

En cuanto al manejo intraoperatorio, hay que tener en cuenta que el proceso inflamatorio, la formación de adherencias y la presencia de tejido friable y edematoso distorsionan la anatomía biliar. Sumado a la posible existencia de una fístula colecisto-biliar, estas dificultades hacen que la planificación operatoria inadecuada lleve a una morbilidad quirúrgica importante, como, por ejemplo, las lesiones quirúrgicas de la vía biliar, las estenosis tardías del conducto biliar, el sangrado y las bilirragias.

Según la literatura, el tratamiento del síndrome de Mirizzi, teniendo en cuenta la clasificación de Csendes, consiste en lo siguiente: en el tipo I se realiza una colecistectomía fundocística sin necesidad de explorar las vías biliares[13,14] o una colecistectomía subtotal anterógrada[15] con extracción de litos y cierre del muñón en los casos más complejos con mayores adherencias, ya que esta técnica disminuye el riesgo de ocasionar daños a los conductos a nivel del triángulo de Calot. En el tipo II se ha descrito con éxito la coledocoplastia usando la vesícula biliar o el conducto cístico como tejido primario. A su vez, usualmente se coloca un tubo en T dentro del conducto biliar a través de la fístula y la vesícula biliar remanente se cierra alrededor del tubo. Para los casos del tipo III se sugiere la colecistectomía y la colocación de un tubo en T o una colédoco-duodeno-anastomosis. Por último, para los casos de tipo IV se recomienda la colecistectomía, la exploración de las vías biliares y la realización de una hepático-yeyuno-anastomosis en Y de Roux.[13,14] El manejo endoscópico o percutáneo con colocación de *stents* o extracción de litos con canastilla se reserva para los pacientes que no son candidatos a cirugía.

Concluimos que el síndrome de Mirizzi como causa de ictericia obstructiva es una entidad de baja prevalencia, pero debe ser tenido en cuenta al abordar un paciente con patología litiásica para evitar posibles lesiones de vía la biliar, ya que el diagnóstico suele ser intraoperatorio. La ecografía no es un método específico para hacer el diagnóstico de esta patología, pero es necesario realizarla en el comienzo del estudio de un paciente con patología biliar. Por otro lado, la colangiorresonancia parece ser el estudio ideal para planear la cirugía ante la sospecha de este diagnóstico. El tratamiento de esta entidad es siempre quirúrgico y difiere en cada entidad patológica. La cirugía laparoscópica es técnicamente factible y segura en los casos de Mirizzi tipo I cuando se lleva a cabo por cirujanos con entrenamiento avanzado. Cuando se trata del tipo II, es recomendable la cirugía abierta tradicional. Por ende, es necesario contar con un manejo de una amplia gama de recursos para resolver este síndrome, que van desde una coledocoplastia con tubo de Kehr por vía laparoscópica hasta la realización de una hepático-yeyuno-anastomosis en los casos más complejos. Siempre se debe tener en cuenta la experiencia del equipo quirúrgico actuante para tomar la conducta adecuada.

Referencias

1. Kehr H. Die in meiner Klinik geübte Technik der Gallensteinoperationen mit einem Hinweis auf die Indikationen und die Dauererfolge auf Grund eigener, bei 1000 Laparotomien gesammelter Erfahrungen. Lehmann München 1905.
2. Ruge E. Beitraege zur chirurgischen Anatomie der grossen Gallenwege (ductus hepaticus, cysticus, choledochus und pancreaticus). Arch Klin Chir 1908;87:47-78.
3. Mirizzi P. Síndrome del conducto hepático. J Int Chir 1948;8:731-777.
4. Abou-Saif A, Al-Kawas FH. Complications of gallstone disease: Mirizzi syndrome, cholecystocholedocal fistula and gallstone ileus. Am J Gastroenterol 2002;97:249-254.
5. McSherry CK, Ferstenberg H, Virship M. The Mirizzi syndrome: suggested classification and surgical therapy. Surg Gastroenterol 1982;1:219-225.
6. Csendes A, Diaz JC, Burdiles P, Maluenda F, Nava O. Mirizzi syndrome and cholecystobiliary fistula: a unifying classification. Br J Surg 1989;76:1139-1143.

7. Cortés M, Vásquez A. Frecuencia del síndrome de Mirizzi en un hospital de enseñanza. Cirujano General 2003;25:334-337.
8. Bagia JS, North L, Hunt DR. Mirizzi syndrome: an extra hazard for laparoscipic surgery. ANZ Surg 2001;71:394-397.
9. Johnson LW, Sehon JK, Lee WC, Zibari GB, McDonald JC. Mirizzi's syndrome: experience from a multi-institutional review. Am Surg 2001;67:11-24.
10. Lai ECH, Lau WY. Mirizzi syndrome: history, present and future development. ANZ J Surg 2006;76:251-257.
11. Yun EJ, Choi CS, Yoon DY, Seo YL, Chang SK, Kim JS, Woo JY. Combination of magnetic resonance cholangiopancreatography and computed tomography for preoperative diagnosis of the Mirizzi syndrome. J Comput Assist Tomogr 2009;33:636-640.
12. Rodriguez C, Aldana G. El síndrome de compresión biliar extrínseca benigna o síndrome de Mirizzi: experiencia de cinco años en el Hospital de San José. Rev Colomb Cir 2008;23:6-11.
13. Schafer M, Schneiter R, Krahenbuhl L. Incidence and management of Mirizzi syndrome during laparoscopic cholecystectomy. Surg Endosc 2003;17:1186-1190.
14. Oj S, Ma D, Ma W, Na W. Management of Mirizzi syndrome: a new surgical approach. ANZ J Surg 2001;71:423-427.
15. Ibrarullah M, Mishra T, Das AP. Mirizzi syndrome. Indian J Surg 2008;70:281-287.