

# AOTTA

## GASTROENTEROLÓGICA LATINOAMERICANA

Vol 45 N°3 año 2015

ISSN: 0300-9033

- RH 186** Percivall Pott  
*Romina A Parquet*
- IN 188** Ascitis en un paciente con HIV  
*Juan Ignacio Olmos, Carla Barbieri, Adriana Puskovic, Alejandra Avagnina, Andrés Wonaga, Carlos Waldbaum, Juan Sordá*
- 189** Imagen tomográfica infrecuente en patología biliar  
*Marcelo Zicari, Augusto Nápoli, Santiago Oriá, Daniel Cavalitto*
- MO 190** Evaluación de la oferta de alimentos libres de gluten en locales de comida elaborada en la Ciudad Autónoma de Buenos Aires  
*Leila Yasmín Garipe, Bárbara Bravo, Mariana Fernández, Mariana García, Andrea Petrosini, María Mercedes Soriano, Gastón Perman, Diego Hernán Giunta*
- 198** Los adenomas metacrónicos de colon presentan un patrón de desarrollo diferente en pacientes obesos  
*Juan Lasa, Silvina Gándara, Liliana Spallone, Félix Trelles, Natalia Leibovich, Leandro Di Paola, Juan Viscardi, Diego Caniggia, Mariano Villarroel, María Ahumada, Saúl Berman, David Zagalsky*
- 203** La aldosterona aumenta el consumo de oxígeno del epitelio rectal de ratas normales, privadas de sodio y cargadas de sodio  
*Fernando D Saraví, Karina A González Otárola, Graciela E Carra, Jorge E Ibáñez*
- CC 212** Gastrectomía total por intoxicación con cloruro férrico  
*José M Menéndez, Leonardo Abramson, Raúl A Vera, Guillermo E Duza, Mariano Palermo*
- 217** Fístula gastroduodenal por textiloma extraído endoscópicamente  
*Diego Daino, Guido Villa-Gómez Roig, Gustavo Vidales Mostajo, Geraldine Ramos Quisbert*
- 221** Manejo endoscópico de una fístula traqueoesofágica benigna secundaria a un cuerpo extraño  
*Guido Villa-Gómez, Diego Federico Daino, Geraldine Ramos*
- 225** Neumatosis intestinal  
*Néstor Gómez Cuesta, Jorge Ayón Ho, Jama Stanley, Alba María Caviedes Merchán*
- 230** Hepatitis aguda como única manifestación de sífilis en un paciente inmunocompetente  
*Ana García García de Paredes, Luis Téllez Villajos, Lara Aguilera Castro, Enrique Rodríguez de Santiago, Carlos Ferre Aracil, Víctor Moreira Vicente*
- RE 233** Trasplante intestinal desde la clínica a la investigación traslacional: contribuciones de una unidad integral de insuficiencia intestinal, rehabilitación y trasplante  
Seguimiento biomédico del proceso de trasplante intestinal y su correlación con los distintos eventos fisiopatológicos que atraviesa el paciente.  
*Gabriel E Gondolesi, Dominik Meier, Carolina Rumbo, Diego Ramisch, Constanza Echevarría, Fabio Nachman, Melisa Pucci Molineris, María Inés Martínez, Pablo Barros Schelotto, Ana Cabanne, Héctor Solar, Martín Rumbo*
- 252** Pruebas neurofisiológicas en trastornos anorrectales  
*Mercedes Amieva-Balmori, José María Remes Troche*
- 263** Diagnóstico y tratamiento de la esofagitis eosinofílica en niños. Revisión de la literatura y recomendaciones basadas en la evidencia. Grupo de trabajo de la Sociedad Latinoamericana de Gastroenterología, Hepatología y Nutrición pediátrica (SLAGHNP)  
*Reinaldo Pierre, Andreina Guisande, Leida Sifontes, Patricia Sosa, Inés Ninomiya, Lucio González, Domingo Jaen, Mónica Del Compare, Luis A Vives, Dianora Navarro, Claudia Rojo, Jorge A Días, Roberto Zablah, Fernando Medina, Otto Calderón, Claudio Iglesias, María del Carmen Toca, María N Tanzi, María E Arancibia, Keira León, Viviana Bernedo, Judith Cohen, Federico Ussher, Delia Becker, Cedy Figueroa*




Figura 1. Presión basal en reposo del esfínter anal y en contracción voluntaria mediante manometría convencional, de alta resolución y de alta definición.

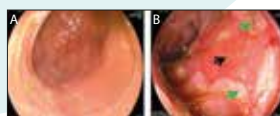


Figura 2. Visión endoscópica del injerto. A. Intestino normal. B. Intestino con rechazo severo. La flecha negra indica ulceración. La flecha verde señala islotes de reparación.



Sociedad  
Argentina de  
Gastroenterología

Organo oficial

**SGU** | Sociedad de  
Gastroenterología  
del Uruguay