

Tratamiento del divertículo de Zenker con endoscopio flexible: experiencia en un hospital público de la Argentina

Sebastián Augusto Carrica, Horacio Martínez, Gustavo Javier Correa, Martín Yantorno, Francisco Tufare, Fernando Baldoni, Augusto Villaverde, Néstor Chopita

Hospital Interzonal General de Agudos (HIGA). General San Martín de La Plata, Buenos Aires, Argentina.

Acta Gastroenterol Latinoam 2016;46:22-29

Recibido: 05/10/2015 / Aprobado: 12/01/2016 / Publicado en www.actagastro.org el 31/03/2016

Resumen

El divertículo de Zenker (DZ) es una protrusión adquirida de la pared esofágica. El tratamiento se reserva para los casos sintomáticos. En nuestro país, el DZ ha sido históricamente de manejo quirúrgico. En 1995, Ishioka y Mulder publicaron sus experiencias usando endoscopios flexibles, desde entonces, una amplia variedad de diferentes técnicas se han comunicado. **Objetivos.** Dar a conocer los resultados y las modificaciones en la técnica desarrollada en nuestro centro. **Material y métodos.** Se revisó la base de datos de 57 pacientes (36 hombres), con una media de edad de 72 años (rango: 37-98), con DZ sintomático, que se sometieron a una miotomía endoscópica desde diciembre de 1997 hasta abril de 2015. Todos los procedimientos se llevaron a cabo en nuestro servicio, por el mismo endoscopista (HM), bajo sedación profunda administrada por un anestesiólogo. El síntoma más frecuente fue la disfagia (94,7%), la que fue registrada con un puntaje de 0-4 (0=sin disfagia, 1=para sólidos, 2=semi-sólidos, 3=líquidos y 4=saliva). Los nueve primeros casos se realizaron exponiendo el tabique con una sonda nasogástrica, y los otros con un diverticuloscopio. La miotomía se realizó en todos los casos con *needle knife* y se utilizó corriente de coagulación pura para evitar el sangrado. Se colocaron clips para aproximar los colgajos mucosos y disminuir el riesgo de perforación y sangrado. **Resultados.** Se realizaron 70 procedimientos en 56 pacientes. Un paciente fue excluido debido

a una miotomía incompleta por un evento adverso mayor. El 98% de los pacientes tuvo una resolución o mejoría de la puntuación de la disfagia a los 30 días. Tres pacientes con regurgitación, como único síntoma, resultaron completamente asintomáticos. La mediana de seguimiento fue de 25 meses (rango: 1-99). Treinta y siete pacientes fueron seguidos al menos durante 1 año y el 97,3% tuvieron una buena evolución. En 13 casos (22,8%) fue necesaria una reintervención, con buenos resultados en el 100%. Un paciente presentó hemorragia que requirió cirugía (1,4%) y otro una intervención quirúrgica debido a problemas técnicos. No hubo perforaciones o infecciones. **Conclusión.** El tratamiento del DZ con endoscopio flexible es una opción segura y eficaz, con buenos resultados a largo plazo. Necesitamos ensayos clínicos randomizados que comparen diferentes opciones terapéuticas para poder recomendar una estrategia definitiva. Hasta entonces, aconsejamos que se utilice la técnica con la que cada centro tenga mayor experiencia y se sienta más cómodo.

Palabras claves. Divertículo de Zenker, disfagia, tratamiento con endoscopio flexible, tratamiento, resultados.

Flexible endoscopic treatment for Zenker's diverticulum: preliminary results in a single center experience in a public hospital in Argentina

Summary

Zenker's diverticulum (ZD) is an acquired protrusion of the esophageal wall. Treatment is reserved for symptomatic cases. In Argentina, ZD has historically managed exclusively by surgical intervention. In 1995, Ishioka, et al and Mulder,

Correspondencia: Sebastián Augusto Carrica
12 n° 1578. La Plata, Provincia de Buenos Aires, Argentina
Correo electrónico: scarrica07@hotmail.com

et al published their experience using flexible endoscopes for diverticulotomy. Since then, a wide variety of different techniques have been published. **Objective.** To present technique modifications and results of our center. **Material and methods.** We reviewed the database of 57 patients (36 men), with a mean age of 71.9 years (range 37-98), with symptomatic Zenker's diverticulum, who underwent endoscopic myotomy, from December 1997 to April 2015. All procedures were performed in our center, by the same endoscopist (HM). The most common symptom was dysphagia (94.7%), which was recorded by a 0-4 score (0=no dysphagia, 1=solids, 2=semi-solids, 3=liquids, 4=saliva). The first nine cases were done exposing the septum with a nasogastric tube, and the others with a soft diverticuloscope. All procedures were carried out with the patient under deep sedation, administered by an anesthesiologist. A myotomy was done in all cases with a needle-knife, using a coagulation current, to prevent bleeding. Clips were placed to close mucosal flaps, decrease the risk of unsuspected perforation and postprocedure bleeding. **Results.** Seventy procedures were performed, in 56 patients. One patient was excluded because of incomplete myotomy due to a severe adverse event. Ninety-eight percent of patients had resolution or improvement of the dysphagia score, at 30 days. Three patients with regurgitation as their sole complaint completely resolved their symptom. Median follow-up was 25 months (1-99). Thirty-seven patients were followed for at least 1 year and 97.3% showed a favorable outcome. In 13 cases (22.8%) a reintervention was needed, with positive results in all cases. Bleeding occurred in one patient (1.4%), who required surgery. Another patient required surgical intervention due to technical issues. There were no perforations or infections. **Conclusion.** Treatment of ZD with flexible endoscope is a safe and effective option, with good long-term results. We need randomized clinical trials comparing different therapeutic options to be able to recommend a definitive strategy. Until then, we suggest using the technique with which each center has the most experience and feels most comfortable performing.

Key words. Zenker's diverticulum, dysphagia, flexible endoscopic treatment, treatment, outcomes.

Abreviaturas

HM: Horacio Martínez.

DZ: divertículo de Zenker.

CIF: constrictor inferior de la faringe.

MCF: músculo cricofaríngeo.

EES: esfínter esofágico superior.

TBE: tránsito baritado de esófago.

SNG: sonda nasogástrica.

El DZ es una evaginación posterior de la mucosa y submucosa a través de un área de debilidad parietal de la unión faringo-esofágica.^{1,2} Existen descriptos al menos 4 divertículos faríngeos: el DZ, el divertículo de Laimer, el divertículo de Killian-Jamieson y el divertículo faríngeo lateral.³

El DZ es un divertículo adquirido. Su génesis se relaciona con la combinación de dos factores: predisposición anatómica y aumento de la presión intrabolo.³⁻⁷ La predisposición anatómica se pone en evidencia por la presencia de un área de debilidad conocida como triángulo de Killian, dispuesto entre las fibras oblicuas del CIF, las fibras horizontales del MCF y el rafe medio del CIF.³⁻⁵ La presión intrabolo varía en función de la resistencia al pasaje del bolo a través del EES. En estudios manométricos se constata la presencia de coordinación, tono basal y relajación del EES dentro de parámetros normales. Por lo tanto, el DZ se debe a un trastorno en la acomodación (*compliance*) del EES al momento del trago, lo que impide una correcta distensibilidad durante el pasaje del bolo.^{3,4} Estudios histopatológicos de los músculos cricofaríngeo y CIF demuestran cambios miopáticos tales como degeneración y necrosis de las fibras musculares, fagocitosis, reemplazo por tejido fibroadiposo e incremento de las fibras musculares relacionadas con la contracción tónica del esfínter.³

Es una entidad infrecuente. Ocurre predominantemente en hombres entre los 70 y 80 años de edad y su incidencia anual se estima en 2 casos cada 100.000 habitantes.⁵ La disfagia y la regurgitación son los síntomas más frecuentes del DZ con una incidencia estimada en 80 a 100% y 57 a 78% respectivamente.^{8,9} El diagnóstico definitivo se realiza mediante el TBE que demuestra la presencia del divertículo replecionado con el contraste.⁸ Se ha sugerido una asociación con cáncer de esófago escamoso, aunque es controversial.¹⁰

El tratamiento del DZ es la miotomía del MCF, la que puede ser realizada por cirugía abierta o por vía endoluminal. La cirugía tradicional ha sido la miotomía y diverticulectomía o diverticulopexia.^{11,12} En 1917 comienzan las primeras experiencias con endoscopio rígido, pero no fue hasta 1960 que se extendió su uso tras la publicación de Dohlman en la que realizaba el corte del *septum* con electrocauterio.¹³ Ambas estrategias son realizadas con el paciente bajo anestesia general.¹¹ Otro método de miotomía endoluminal es la terapia con endoscopio flexible. Fue descrita en 1995 por Mulder y col¹⁴ e Ishioka y col,¹⁵ quienes utilizaban corriente de coagulación monopolar para realizar el corte del *septum*. La miotomía ha sido descrita con fórceps, *needle knife*, argón plasma,

hook knife, *IT Knife 2* y *harmonic scalpel*. Este método puede ser realizado bajo sedación consciente, con menor estadía hospitalaria y comienzo temprano de la alimentación oral.¹¹ Actualmente es motivo de preocupación la recurrencia y la seguridad del método.

Presentamos la experiencia de 17 años en la realización de la miotomía del CF con endoscopio flexible utilizando en nuestros comienzos la exposición del *septum* con sonda nasogástrica (SNG) y posteriormente con diverticulosco- pio flexible, corte con *needle knife* y aproximación de los bordes mucosos con *clips* metálicos. Comentamos nuestros resultados, incluyendo el seguimiento a largo plazo.

Objetivo

Exponer los resultados de la experiencia de la miotomía con endoscopio flexible y presentar las modificaciones técnicas utilizadas.

Material y métodos

Pacientes

Se revisaron retrospectivamente todos los casos de los pacientes con DZ sintomático a los que se les realizó una miotomía endoscópica entre diciembre de 1997 y abril de 2015. Todos los procedimientos fueron realizados en nuestro servicio por el mismo gastroenterólogo endoscopista (HM). De todos ellos se obtuvo la información de la base de datos: los datos filiatorios, los estudios endoscópicos, la historia clínica, los síntomas, las características del divertículo, la remisión de los síntomas, la estadía hospitalaria, las complicaciones, la recurrencia de los síntomas y la necesidad de una segunda intervención.

El diagnóstico del DZ se realizó con un TBE y fue confirmado durante la endoscopia donde se informaba la localización y el tamaño.

Se registraron antecedentes de comorbilidades: enfermedad por reflujo, diabetes e hipertensión arterial.

Criterios de exclusión

- DZ < 2 cm.
- Intento quirúrgico previo o endoscópico por otra técnica.
- Estenosis esofágica asociada.

Diseño

Estudio observacional con seguimiento prospectivo.

Técnica endoscópica

Todos los pacientes se mantenían en ayuno. El procedimiento se realizó con sedación profunda o sedación consciente sin necesidad de intubación orotraqueal. Este

tipo de técnica precisa de asistentes de endoscopia experimentados.

El procedimiento presentó modificaciones a lo largo de más de 17 años. En el período estudiado a los primeros 9 pacientes se les realizó con exposición del *septum* mediante SNG, que fue colocada con ayuda de una guía hidrofílica (0,035/0,89 pulgadas/mm).

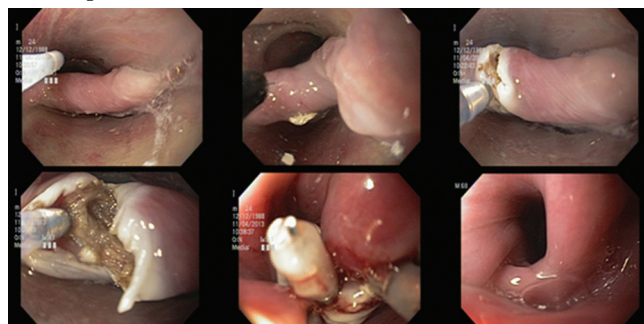
Los pacientes restantes requirieron la colocación del diverticulosco- pio flexible de fabricación artesanal (Figura 1). Se ingresó realizando endoscopia de rutina, procediéndose a la aspiración del contenido gástrico y remoción del contenido del divertículo, si lo hubiere. Posteriormente se insertó el diverticulosco- pio montado en bujía Savary de 11 mm. Luego de retirar la bujía Savary se ubicó bajo visión endoscópica la valva menor del diverticulosco- pio en la luz del divertículo.

Una vez expuesto el *septum* se utilizó un endoscopio estándar de 9,8 mm de diámetro (GIFQ 140/145/160/180 o H180; *Olympus Optical Co.*, Tokyo, Japón), el que se progresó hasta el nivel del DZ. Se realizó corte del *septum* con *needle knife* (*Cook Endoscopy*, Winston-Salem, NC). La disección con *needle knife* se realizó con corriente de coagulación pura (60 W) desde proximal a distal, llegan-

Figura 1. Diverticulosco- pio flexible construido a partir de un sobretubo. Se observa el mismo con una valva menor y una mayor montado sobre bujía Savary de 11 mm de diámetro.



Figura 2. Visión endoscópica del diverticulosco- pio colocado y el *septum* expuesto (A). El corte se realiza con *needle knife* con corriente de coagulación en forma secuencial hasta los 5 mm del fondo del DZ (B-D). Se colocan *clips* metálicos (E). Visión endoscópica 30 días posteriores a la miotomía (F).



do a 5 mm del fondo diverticular. El corte fue más profundo en la capa muscular que en la capa mucosa, lo que permitió la aproximación de los bordes mucosos con *clips* metálicos (Figura 2). La cantidad de *clips* utilizados estuvo relacionada con la profundidad del *septum* seccionado.

Luego del procedimiento se efectuó un tránsito iodoado del esófago (para investigar fugas) y posteriormente se inició la ingesta de líquidos.

Seguimiento

Luego del procedimiento el paciente era interrogado respecto de la tolerancia a los alimentos de consistencia líquida. El seguimiento se realizó por vía telefónica al mes y luego cada 6 meses registrándose la presencia de disfagia y/o regurgitación. Al considerar la disfagia se utilizó el siguiente puntaje: 0 = sin disfagia, 1 = disfagia para sólidos, 2 = disfagia para semisólidos, 3 = disfagia para líquidos y 4 = sin pasaje de saliva. Se consideró respuesta terapéutica a cualquier mejoría en el puntaje de la disfagia. La positividad de los síntomas determinó la necesidad de una sesión adicional o de tratamiento quirúrgico. Se realizó un control endoscópico a los 30 días del procedimiento inicial.

Análisis estadístico

Los resultados fueron analizados en una base de datos generada en el programa estadístico *Epidat* versión 4.1 (2014, Consellería de Sanidad, Xunta de Galicia, España). Las variables definidas como resultados fueron: éxito clínico (resolución o alivio de los síntomas constatado a los 30 días de la realización del procedimiento), éxito técnico, éxito a largo plazo (resolución clínica que persiste por más de 12 meses), recaída (pacientes que habiendo alcanzado el éxito clínico recomienzan con los síntomas durante el seguimiento), necesidad de una segunda intervención (pacientes que no alcanzaron el éxito clínico en la primer intervención) y complicaciones inmediatas. Las variables discretas se expresaron como frecuencias relativas (%), las variables continuas como media, mediana y rango, lo mismo que el número de casos y los porcentajes.

Resultados

Este análisis retrospectivo incluyó 57 pacientes, 36 hombres (63,2%). La media de edad fue de 72 años (rango: 37-98). Todos los pacientes presentaban DZ sintomático y ninguno de ellos había recibido tratamiento previo (Tabla 1).

La terapia endoscópica fue realizada en 57 pacientes, 48 (84,2%) de ellos con exposición del *septum* utilizando diverticuloscopeco flexible y 9 con SNG. Fue realizada téc-

Tabla 1. Características de los pacientes sometidos a evaluación para miotomía endoscópica.

Características de los pacientes sometidos a evaluación para miotomía endoscópica (1997-2015)	
Sexo	Hombres 36 (63,2) Mujeres 21 (36,8)
Edad años media (rango)	71,9 (37-98)
Comorbilidades n (%)	HTA: 18/46 (39,1%) Diabetes: 3/46 (06,5%) ERGE: 19/46 (41,3%)
Manifestaciones clínicas: n (%)	Disfagia orofaríngea: 54/57 (94,7) Regurgitación: 26/57 (45,6) Halitosis: 11/57 (19,3) Pérdida de peso: 29/57 (49,0) Otros: neumonía aspirativa, tos crónica
Evolución hasta el diagnóstico: meses media (rango)	28,6 (2-240)
Puntaje de la disfagia	0=3 pacientes (5,3) 1=42 pacientes (73,7) 2=12 pacientes (21,1)
Tamaño del DZ cm media (rango)	3,48 (2-6)

HTA: hipertensión arterial, ERGE: enfermedad por reflujo gastroesofágico, DZ: divertículo de Zenker.

nicamente en forma exitosa en todos ellos, aunque uno requirió tratamiento quirúrgico por sangrado. La mediana de estadía hospitalaria fue de 2 días (rango: 1-7). Todos los pacientes fueron evaluados 30 días después del tratamiento a fin de considerar el éxito terapéutico. De los 54 pacientes que presentaban disfagia, el 98,1% tuvo mejoría en el puntaje de la disfagia, y aquellos con regurgitación monosintomática resolvieron su síntoma en el 100%. El resto de los síntomas considerados pre-tratamiento desaparecieron con la intervención endoscópica (Tabla 2).

El seguimiento 12 meses después del tratamiento estuvo disponible para 37 pacientes (66%), los pacientes restantes rechazaron o discontinuaron el seguimiento motivado por la distancia o por haber sido referenciados desde otros centros del interior del país. La mediana de seguimiento fue de 25 meses (rango 1-99).

En 13 pacientes (22,8%) con persistencia o recidiva de la disfagia, un procedimiento ulterior resolvió dicho síntoma. Se llevaron a cabo un total de 70 procedimientos en 57 pacientes. Al considerar el seguimiento a largo

plazo (≥ 12 meses), 97,3% se mantuvo con puntaje de disfagia 0 (Tabla 3).

En 70 procedimientos se registró un único evento adverso (1,4%). Este paciente presentó sangrado luego del corte con *knife*, el mismo cedió espontáneamente y se decidió su intervención quirúrgica. No se registraron otras complicaciones.

Tabla 2. Resultados de la miotomía endoscópica: eficacia inicial y seguridad.

Resultados de la miotomía endoscópica	
Exposición del <i>septum</i>	SNG 9 (15,8)
Diverticulosocopia flexible	48 (84,2)
Estadía hospitalaria: días mediana (rango)	2 (1-7)
n total de pacientes	70
media	1,23
Un procedimiento (%)	44 (77,2)
Dos procedimientos (%)	13 (22,8)
Complicaciones n (%)	Sangrado: 1/70 (1,43%) Sangrado pacientes: 1/57 p (1,75%)
Necesidad de cirugía n (%)	2/57 (3,5%) -1 por sangrado -1 por recomendación del médico de cabecera
Éxito técnico	56/57 (98,3%)
Éxito clínico n (%)	56 miotomías completas (1 cirugía) Global: 55/56 (98,2) Disfagia: 53/54 (98,1) Regurgitación: 2/2 (100)

Tabla 3. Seguimiento a largo plazo: resultados de eficacia y recaída.

Seguimiento de pacientes a largo plazo	
n pacientes (%)	37 (66)
Éxito n (%)	36 (97,3%)
Seguimiento meses mediana (rango)	25 (1-99)
Recaída (> 30 días) n (%)	6/56 (10,7)
Necesidad de una segunda intervención n (%)	7/56 (12,0)

Definiciones

- Éxito técnico: exposición correcta del *septum* y miotomía realizada.
- Éxito clínico: resolución o alivio de síntomas (mediante *score* de disfagia) constatado a los 30 días de realización del procedimiento.
- Éxito a largo plazo: resolución clínica que persiste por más de 6 meses. Implica pacientes que continúan seguimiento por más de 12 meses.
- Recaída: paciente que habiendo alcanzado el éxito clínico recomienza con los síntomas durante el seguimiento.
- Necesidad de segunda intervención: pacientes que no alcanzan el éxito clínico que serán sometidos a prolongación de miotomía.

Discusión

El DZ es un divertículo faríngeo adquirido. Su tratamiento se reserva para los casos sintomáticos aún en los pacientes con comorbilidades. Las variantes terapéuticas se pueden clasificar en abordaje extraluminal por cirugía de cuello e intraluminales mediante endoscopio rígido o flexible. En muchos centros la cirugía es el tratamiento de elección, se puede realizar la miotomía y la diverticulotomía o menos frecuentemente la diverticulopexia.

En 1995 Mulder y col de Holanda¹⁴ e Ishioka y col de Brasil¹⁵ publican sus primeras experiencias con endoscopio flexible. El primero de ellos utilizó SNG como guía y realizaba el corte del *septum* mediante fórceps con corriente de coagulación. El grupo de Brasil utilizó la incisión con *needle knife* con una eficacia del 93%, con un registro de 2% de perforaciones. Las ventajas de esta técnica endoluminal son la posibilidad de realizarla bajo sedación consciente, el menor tiempo hospitalario y el comienzo inmediato de la alimentación oral. A lo anterior se agrega que al tratarse de un grupo predominantemente de ancianos, y por lo tanto de alto riesgo quirúrgico, una técnica mínimamente invasiva presentaría menos morbilidad asociada al procedimiento.

Desde entonces la terapéutica con endoscopio flexible ha presentado distintas variaciones técnicas: sección con fórceps,^{14, 22} argón-plasma,^{17, 21, 24} incisión con *needle knife*,^{15, 16, 18-20, 23, 25, 26, 28, 30} *hook knife*,²⁷ *IT knife*²³¹ y el recientemente incorporado *harmonic scalpel*.²⁹ Independientemente de la técnica de disección utilizada, es preciso una correcta exposición del *septum* y la protección de la pared libre, para ello se han utilizado el capuchón,^{18, 20-27} la SNG^{14-17, 28} y el diverticulosocopia flexible,^{19, 20, 29-31} este último otorga mayor estabilidad al endoscopio. No se han realizado hasta el momento estudios randomizados comparativos entre estas diferentes técnicas (Tabla 4).

Al igual que otras experiencias con endoscopio flexible, nuestro grupo muestra buenos resultados a corto y largo plazo. La eficacia global de los distintos trabajos mantiene un rango entre 84 y 100% con una frecuencia de complicaciones entre 0-37,5%. En nuestra serie el éxito del tratamiento corroborado a corto plazo (1 mes pos-procedimiento) fue del 98,2%, similar a las tasas reportadas en otros estudios. Todos los procedimientos se realizaron con sedación consciente realizada por anestesista, excepto un caso en el que se realizó intubación orotraqueal. La media de estadía hospitalaria fue de 1,47 días, con 1 paciente en que fue necesario una internación más prolongada (7 días) por la necesidad de realizar una cirugía. La única complicación que se presentó durante el procedimiento (sangrado) requirió una intervención

Tabla 4. Resumen de los trabajos de miotomía endoscópica en divertículo de Zenker: técnica, eficacia, seguridad y seguimiento a largo plazo.

Autores	n	Dispositivo de exposición del septum	Dispositivo de miotomía	Corriente	Eficacia (%)	Sesiones n (rango)	Complicaciones (%)	Recurrencia (%)	Seguimiento años mediana (rango)
Mulder y col (1995) ¹⁴	20	SNG	<i>Fórceps</i>	Coagulación pura	100	3 (1-12)	0	0	6,7 (1-24)
Ishiooka y col (1995) ¹⁵	42	Variable	<i>Needle Knife</i>	Mixta	93	1,8 (1-5)	5	7	38,2 (12-96)
Hashiba y col (1999) ¹⁶	47	SNG	Needle Knife	Mixta	95,7	2,2 NI	14,9	4	NI 0-12
Mulder y col (1999) ¹⁷	125	SNG	<i>Argón</i>	Coagulación	100	1,8 (1-12)	20	NI	NI
Sakai y col (2001) ¹⁸	10	Capuchón oblicuo	<i>Needle Knife</i>	Coagulación pura	100	1	0	0	NI 2-12
Evrard y col (2003) ¹⁹	30	Diverticuloscopio	<i>Needle Knife</i>	?	93	1	13	3,3	12,5 (3-34)
Costamagna y col (2007) ²⁰	39	Capuchón oblicuo (28) Diverticuloscopio (11)	<i>Needle Knife</i>	<i>Endocut</i>	43 91	NI	32 0	14 9	36 (9-60) 6,5 (3-15)
Rabenstein y col (2007) ²¹	41	SNG + Capuchón estándar	<i>Argón</i>	<i>Coagulación</i>	95	3 (1-10)	20	15	16 (6-43)
Christiaens y col (2007) ²²	21	SNG + Capuchón oblicuo	<i>Fórceps</i>	Mixta	100	1	4,7	9,5	22,6 (NI-51)
Volgelsang y col (2007) ²³	31	SNG + Capuchón estándar	<i>Needle Knife</i>	<i>Endocut</i>	84	1,4 (1-3)	23	35	26 (14-49)
Manner y col (2007) ²⁴	8	SNG + Capuchón estándar	<i>Argón</i>	Coagulación	NI	1,9 (1-3)	37,5	NI	NI
Tang y col (2008) ²⁵	6	SNG + Capuchón-Endoclips asistido	<i>Needle Knife</i>	Coagulación pura	100	1	0	0	6 (NI)
Case y col (2010) ²⁶	22	SNG + Capuchón estándar	<i>Needle Knife</i>	Mixta	100 (82% a largo plazo)	1	36	18	12,7 (NI)
Repici y col (2010) ²⁷	32	SNG + Capuchón estándar	<i>Hook Knife</i>	<i>Endocut</i>	91,7	1	6,25	6,25	23,9 (12-48)
Al-Kadi y col (2010) ²⁸	18	SNG	<i>Needle Knife</i>	<i>Endocut</i>	87,5	1	23	11	27,5 (0,5-84)
Hondo y col (2011) ²⁹	5	Diverticuloscopio	<i>Harmonic Scalpel</i>	---	100	1	0	0	1
Huberty y col (2011) ³⁰	150	Diverticuloscopio	<i>Needle Knife</i>	<i>Endocut I</i>	90,3	1-3	2,2	23,1	43 (13-121)
Manno y col (2014) ³¹	19	Diverticuloscopio	<i>IT Knife 2</i>	<i>Endocut I</i>	100	1	0	10,5	27 (3-48)

NI: no informado.

quirúrgica. En 7 pacientes (12,5%) fue necesaria una segunda sesión. No se registraron otras complicaciones mayores. La media de seguimiento fue de 31 meses, aunque el 66,7% de los pacientes tuvieron un seguimiento de al menos 1 año. En los casos con seguimiento prolongado (éxito terapéutico durante 1 año o más) el 97,3% se mantuvo sin síntomas (disfagia o regurgitación).

La recaída es motivo de preocupación entre las distintas series con tasas que oscilan entre 0 y 35%. En nuestra población evaluada la recurrencia se presentó en 6 pacientes (10,7%), aunque una segunda sesión permitió la

mejoría de los síntomas. En sólo un caso existió la persistencia de los síntomas por lo que el paciente consultó a un cirujano para la realización de una diverticulectomía y la miotomía quirúrgica.

La endoscopia flexible constituye un presente promisorio en el manejo del DZ sintomático; aunque se señalan algunas limitaciones tales como la ausencia de un método estandarizado al no hallarse ensayos clínicos controlados y aleatorizados que comparen las distintas técnicas, requiere de endoscopistas entrenados, motivo por lo que se realiza en sólo una minoría de centros de nuestro país, lo

mismo que no existen centros adaptados para el aprendizaje de esta técnica. Tal como ocurre en otras técnicas de moderada a alta complejidad, el modelo animal podría tratarse de un adecuado primer paso en el entrenamiento de este procedimiento.¹¹

Nuestro estudio presenta algunas desventajas. La discontinuidad del seguimiento se presentó en el 33% de los pacientes luego de 12 meses, probablemente relacionado con la edad de la población intervenida y por tratarse de un centro de derivación. Los estudios con recopilación de datos en forma retrospectiva presentan algunas limitaciones metodológicas que pueden influir en sus resultados. Ensayos clínicos controlados y aleatorizados son difícilmente llevados a cabo en patologías infrecuentes, en donde centros de salud de tercer nivel constituyen centros de derivación para la realización de una variante terapéutica determinada. Otras limitaciones a señalar podrían ser que un mismo endoscopista realizó todos los procedimientos y no hubo comparación con otras terapéuticas para DZ sintomáticos.

La utilización de *clips* metálicos presenta múltiples beneficios potenciales: disminuir el riesgo de perforación no percibida y de hemorragia pos-procedimiento, evitar la cicatrización por segunda y la posibilidad de realizar este procedimiento en tosedores crónicos.

Conclusión

A pesar de las desventajas metodológicas señaladas, se puede concluir que el tratamiento del DZ sintomático con endoscopio flexible es una opción segura y de probada eficacia, con buenos resultados a corto y largo plazo. Se precisan nuevos estudios comparativos y randomizados entre las distintas opciones terapéuticas (cirugía o tratamiento con endoscopio rígido vs endoscopia flexible) y las diferentes técnicas endoscópicas a fin de precisar la más segura y eficaz. Hasta la actualidad, consideramos que la miotomía de CFM mediante endoscopia flexible es la técnica de elección en el tratamiento del DZ sintomático en pacientes con alto riesgo quirúrgico.

Referencias

- Ludlow A. A case of obstructed deglutition from a preternatural dilatation of and bag formed in the pharynx. *Med Observ Enq* 1769; 3: 85-101.
- Zenker FA, von Ziemssen H. *Cyclopaedia of the Practice of Medicine*, vol 3. London: Low, Marston, Searle, Rivington Pub 1878; 46-68.
- Skrobić OM, Simić AP, Radovanović NS, Spica BV, Pesko PM. Current concepts in the anatomy and origin of pharyngeal diverticula. *Acta Chir Jugosl* 2009; 56: 17-24.
- Anagiotos A, Preuss SF, Koebke J. Morphometric and Anthropometric Analysis of Killian's Triangle. *Laryngoscope* 2010; 120: 1082-1088.
- Ferreira LE, Simmons DT, Baron TH. Zenker's diverticula: pathophysiology, clinical presentation, and flexible endoscopic management. *Dis Esophagus* 2008; 21: 1-8.
- Pomerri F, Costantini M, Dal Bosco C, Battaglia G, Bottin R, Zanatta L, Ancona E, Muzzio PC. Comparison of preoperative and surgical measurements of Zenker's diverticulum. *Surg Endosc* 2012; 26: 2010-2015.
- Herbella FA, Patti MG. Modern pathophysiology and treatment of esophageal diverticula. *Langenbecks Arch Surg* 2012; 397: 29-35.
- Bergeron JL, Long JL, Chhetri DK. Dysphagia characteristics in Zenker's diverticulum. *Otolaryngol Head Neck Surg* 2013; 148: 223-228.
- Ongkasuwan J, Yung KC, Courey MS. Pharyngeal stasis of secretions in patients with Zenker diverticulum. *Otolaryngol Head Neck Surg* 2012; 146: 426-429.
- Herbella FA, Dubecz A, Patti MG. Esophageal diverticula and cancer. *Dis Esophagus*. 2012; 25: 153-158.
- Dzeletovic I, Ekbom DC, Baron TH. Flexible endoscopic and surgical management of Zenker's diverticulum. *Expert Rev Gastroenterol Hepatol* 2012; 6: 449-465.
- Cañete-Gómez J, Ramírez-Plaza CP, López Rueda B, Ibáñez-Delgado F, Vázquez-Medina A, Bondía-Navarro JA, Padillo-Ruiz FJ. Diverticulectomy and cricopharyngeal myotomy for the treatment of Zenker's diverticulum. A presentation of 33 cases. *Cir Esp* 2012; 90: 233-237.
- Dohlman G, Mattsson O. The endoscopic operation for hypopharyngeal diverticula: a roentgen cinematographic study. *AMA Arch Otolaryngol* 1960; 71: 744-752.
- Mulder CJ, den Hartog G, Robijn RJ, Thies JE. Flexible endoscopic treatment of Zenker's diverticulum: a new approach. *Endoscopy* 1995; 27: 438-442.
- Ishioka S, Sakai P, Maluf Filho F, Melo JM. Endoscopic incision of Zenker's diverticula. *Endoscopy* 1995; 27: 433-437.
- Hashiba K, de Paula AL, da Silva JG, Cappellanes CA, Moribe D, Castillo CF, Brasil HA. Endoscopic treatment of Zenker's diverticulum. *Gastrointest Endosc* 1999; 49: 93-97.
- Mulder CJ. Zapping Zenker's diverticulum: gastroscopic treatment. *Can J Gastroenterol* 1999; 13: 405-407.
- Sakai P, Ishioka S, Maluf-Filho F, Chaves D, Moura EG. Endoscopic treatment of Zenker's diverticulum with an oblique-end hood attached to the endoscope. *Gastrointest Endosc* 2001; 54: 760-763.
- Evrard S, Le Moine O, Hassid S, Devière J. Zenker's diverticulum: a new endoscopic treatment with a soft diverticuloscope. *Gastrointest Endosc* 2003; 58: 116-120.
- Costamagna G, Iacopini F, Tringali A, Marchese M, Spada C, Familiari P, Mutignani M, Bella A. Flexible endoscopic Zenker's diverticulotomy: cap-assisted technique vs. diverticuloscope-assisted technique. *Endoscopy* 2007; 39: 146-152.
- Rabenstein T, May A, Michel J, Manner H, Pech O, Gossner L, Ell C. Argon plasma coagulation for flexible endoscopic Zenker's diverticulotomy. *Endoscopy* 2007; 39: 141-145.

22. Christiaens P, De Roock W, Van Olmen A, Moons V, D'Haens G. Treatment of Zenker's diverticulum through a flexible endoscope with a transparent oblique-end hood attached to the tip and a monopolar forceps. *Endoscopy* 2007; 39: 137-140.
23. Vogelsang A, Preiss C, Neuhaus H, Schumacher B. Endotherapy of Zenker's diverticulum using the needle-knife technique: long-term follow-up. *Endoscopy* 2007; 39: 131-136.
24. Manner H, May A, Rabenstein T, Pech O, Nachbar L, Enderle MD, Gossner L, Ell C. Prospective evaluation of a new highpower argon plasma coagulation system (hp-APC) in therapeutic gastrointestinal endoscopy. *Scand J Gastroenterol* 2007; 42: 397-405.
25. Tang S, Jazrawi SA, Chen E, Tang L, Myers LL. Flexible endoscopic clip-assisted Zenker's diverticulotomy: the first case series (with videos). *Laryngoscope* 2008; 118: 1199-1205.
26. Case DJ, Baron TH. Flexible endoscopic management of Zenker diverticulum: the Mayo Clinic experience. *Mayo Clin Proc* 2010; 85: 719-722.
27. Repici A, Pagano N, Romeo F, Danese S, Arosio M, Rando G, Strangio G, Carlino A, Malesci A. Endoscopic flexible treatment of Zenker's diverticulum: a modification of the needle-knife technique. *Endoscopy* 2010; 42: 532-535.
28. Al-Kadi AS, Maghrabi AA, Thomson D, Gillman LM, Dhalla S. Endoscopic treatment of Zenker diverticulum: results of a 7-year experience. *J Am Coll Surg* 2010; 211: 239-243.
29. Hondo FY, Maluf-Filho F, Giordano-Nappi JH, Zanelatto Neves C, Cecconello I, Paulo Sakai P. Endoscopic treatment of Zenker's diverticulum by harmonic scalpel. *Gastrointest Endosc* 2011; 74: 666-671.
30. Huberty V, El Bacha S, Blero D. Endoscopic treatment for Zenker's diverticulum: long-term results (with video). *Gastrointest Endosc* 2013; 77: 701-707.
31. Manno M, Manta R, Caruso A, Bertani H, Mirante VG, Osja E, Bassotti G, Conigliaro R. Alternative endoscopic treatment of Zenker's diverticulum: a case series (with video). *Gastrointest Endosc* 2014; 79: 168-170.