

AOTTA

GASTROENTEROLÓGICA LATINOAMERICANA

Vol 47 N°3 año 2017

ISSN: 2469-1119

IM 162 Causa infrecuente de ictericia
Miguel Ramón Soria Alcívar, Haydeé Dolores Alvarado Escobar, Roberto Oleas, Ángel Alvarado, Jessenia Alexandra Ospina Arboleda, Manuel Valero, Miguel Puga-Tejada, Hanna Pitanga Lukashok, Carlos Robles-Medranda

MO 163 La prevalencia y las posibles asociaciones de los desórdenes gastrointestinales funcionales en escolares y adolescentes de colegios 163 privados de Managua, Nicaragua
Milton Mejía, Carlos Alberto Velasco-Benítez, José Díaz

169 Tratamiento endoscópico del divertículo de Zenker utilizando LigaSure™
Nicolás González, Marcelo Viola, Arturo Méndez, Mariana Gentile, Alejandra Gamba, Dardo Debenedetti, Adrián Duarte

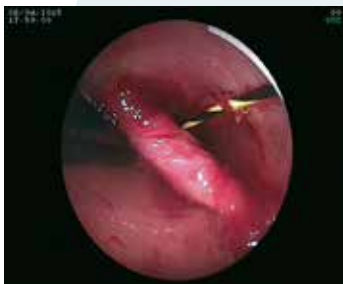

Figura 4. Se muestra el LigaSure (flecha) introducido profundamente en el divertículo, que fue lo que produjo la perforación.

176 Colecistitis aguda: ¿existe asociación entre la clínica y el hallazgo intraoperatorio?
Eduardo Javier Houghton, Ailén Presta, Florencia Buccini, Daniel Pedreira, Juan Santiago Rubio

182 Aumento de la infección por helicobacter pylori y disminución de la inmunidad en los últimos años
Yulía A Belaya, Olga F Belaya, Vladimir G Petrukhin, Svetlana M Bystrova, María S Vakhrameeva, Alexander V Pronin

190 Carcinoma incidental de vesícula biliar en un hospital universitario
Lucas Pina, Héctor Lagos, Gastón Quiche, Lisandro Alle, Luis E. Sarotto

194 Cierre abdominal transitorio aspirativo en peritonitis generalizada que requirió dos o más reoperaciones
Julio Berreta, Diego Ferro, Eduardo González Fernández, Daniel Kociak, Adrián Balducci, Pablo Fernández Marty, Carlos Felipe Reyes Toso

CC 205 Hallazgos imagenológicos en diverticulosis y diverticulitis apendicular. Serie de casos
Giancarlo Schiappacasse Faúndes, Carolina Whittle Pinto, Francisca Leiter Herrán, Claudio Cortés Arriagada, Alejandra Gallardo Santis, Cristián Cavalla Castillo

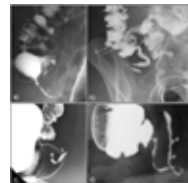


Figura 1. Proyecciones localizadas de ciego y apéndice cecal en el enema baritado de 4 pacientes con diverticulosis apendicular. **a)** Caso 1: dos divertículos en el extremo medio y en la punta del apéndice. **b)** Caso 2: dos divertículos en el ciego y un pequeño di-vertículo en la base del apéndice. **c)** Caso 3: divertículo alargado del extremo distal del apéndice. **d)** Caso 4: dos divertículos del tercio medio del apéndice.

211 Infección severa y complicada por Clostridium difficile resuelta con trasplante de microbiota
Carlos Waldbaum, Pablo Antelo, Juan Sordá

216 Hemorragia digestiva baja masiva por lesión de Dieulafoy de colon. Reporte de caso con video
Manuel Alejandro Mahler, Guido Villa Gómez Roig

219 Nuevos conceptos y abordaje del paciente con eructos frecuentes
María Marta Piskorz, María Gentile, Roxana Clerici, Juan Pablo Stefanolo, Adriana Tévez, María Mercedes Manresa, Juan Antonio Sordá, Jorge Atilio Olmos

225 Obstrucción aguda del asa alimentaria como debut de enfermedad de Crohn
Eudaldo López Tomassetti Fernández, David Fernández-San Millán, Juan Ramón Hernández Hernández

RE 230 Adenomas planos de colon. ¿Predictores del carcinoma colorrectal?
Adriana Bosolino, Raquel Ratto



Sociedad Argentina de Gastroenterología

Órgano oficial

SGU Sociedad de Gastroenterología del Uruguay