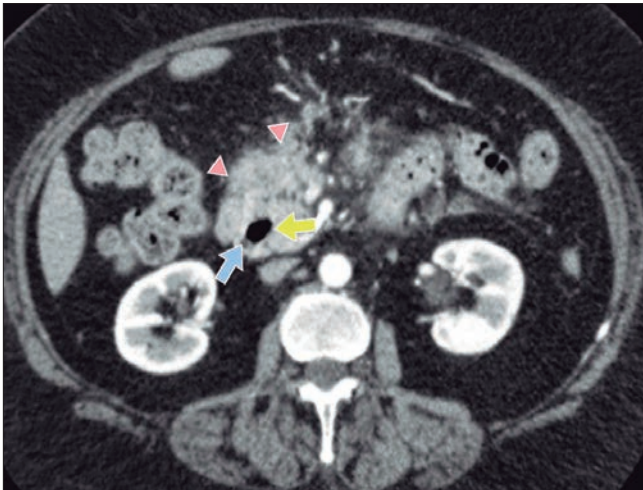


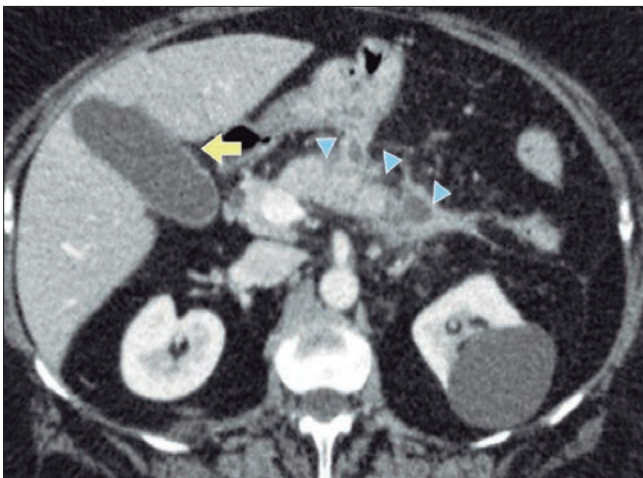
Solución del caso. Causa inusual de pancreatitis recurrente

Viene de la página 403

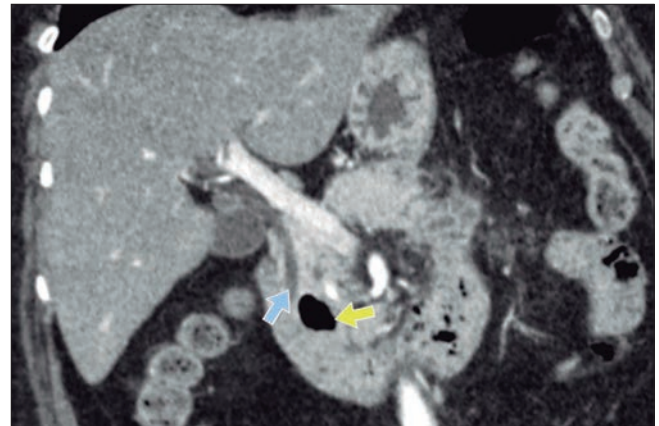
Diagnóstico



Se visualiza en la segunda porción del duodeno imagen diverticular (flecha amarilla) en contacto con el colédoco (flecha azul). Pérdida del patrón acinar del páncreas con rarefacción de planos grasos adyacentes (puntas de flecha) vinculable a proceso inflamatorio agudo del mismo.



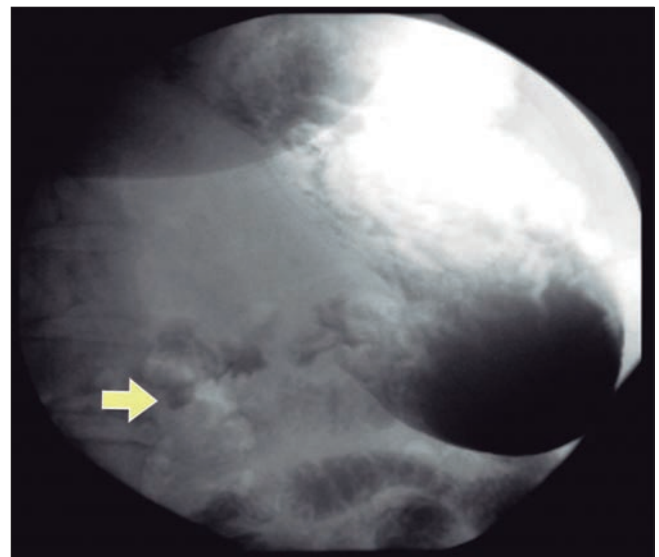
Se visualiza pérdida del patrón acinar pancreático (puntas de flechas) asociado a rarefacción de planos grasos. Vesícula biliar de paredes finas, alitiásica (flecha amarilla).



Se aprecia la relación de la imagen diverticular (flecha amarilla) de la segunda porción duodenal con la vía biliar extrahepática (flecha azul).

Luego del episodio agudo de pancreatitis, se realiza tránsito intestinal (Figura 4) para confirmar el divertículo duodenal periampular.

Figura 4. Tránsito intestinal con contraste hidrosoluble. Se visualiza en proyección a la segunda porción duodenal una imagen de aspecto sacular, la cual retiene sustancia de contraste, vinculable a divertículo duodenal.



Considerando los antecedentes de la paciente, con una vesícula biliar normal, en ausencia de litiasis biliar o coledociana, un hepatograma normal, la negativa del consumo de alcohol, y una imagen diverticular periampular, se llegó a la conclusión de que la causa de pancreatitis aguda fue secundaria a la obstrucción generada por el divertículo duodenal.

Los divertículos duodenales pueden estar presentes aproximadamente en el 15% de la población general y la prevalencia aumenta con la edad.¹

El síndrome de Lemmel es una causa rara de ictericia obstructiva provocada por un divertículo duodenal. Los pacientes rara vez cursan con síntomas; estos pueden incluir dolor abdominal, perforación, obstrucción intestinal, diverticulitis y patologías de la vía biliar (ictericia obstructiva, colangitis y pancreatitis).²

Dentro de los posibles factores etiológicos en el síndrome de Lemmel, se propone la diverticulitis o irritación mecánica directa del divertículo duodenal periampular que produce una inflamación crónica de la ampolla que puede conducir a fibrosis crónica de la papila (papilitis crónica fibrosa).³

En su mayoría, las manifestaciones clínicas están relacionadas con las complicaciones que provocan sobre la región pancreatobiliar, por ejemplo, ictericia por bilirrubina directa, dolor abdominal agudo y colangitis, habitualmente de carácter intermitente.⁴ Asimismo, puede producir episodios de colangitis ascendente y pancreatitis, por lo general debido a coledocolitiasis o secundario al efecto de masa a nivel periampular,⁵ constituyendo una causa menos frecuente de pancreatitis que la de origen biliar o alcohólico.

La evaluación se realiza mediante exámenes de imagen: estudios baritados, ecoendoscopia, TC, colangio resonancia magnética, endoscopia digestiva alta y CPRE. Todas demuestran la compresión lateral que hay en el conducto biliar común como causa de la presencia del divertículo. En las tomografías y resonancias, este tipo de divertículos se ven como lesiones cavitadas de la pared fina, que contienen gas y están situadas en la segunda porción del duodeno.

El síndrome de Lemmel es una causa rara de ictericia obstructiva y debe incluirse en el diagnóstico diferencial de patologías que generan obstrucción biliar. La clínica sugestiva de cuadros reiterados de colangitis o pancreatitis, junto con los hallazgos en imágenes, juegan un rol fundamental en determinar la localización de la enfermedad.

Consentimiento para la publicación. Para la confección de este manuscrito, se utilizaron datos anonimizados que no han distorsionado su significado científico.

Propiedad intelectual. Los autores declaran que los datos y las figuras presentes en el manuscrito son originales y se realizaron en sus instituciones pertenecientes.

Aviso de derechos de autor



© 2021 Acta Gastroenterológica Latinoamericana. Este es un artículo de acceso abierto publicado bajo los términos de la Licencia Creative Commons Attribution (CC BY-NC-SA 4.0), la cual permite el uso, la distribución y la reproducción de forma no comercial, siempre que se cite al autor y la fuente original.

Cite este artículo como: Marinhas P, Larrañaga N, Mohe-dano H A, y col. Causa inusual de pancreatitis recurrente. Acta Gastroenterol Latinoam. 2021;51(4):462-3. <https://doi.org/10.52787/DRWK9942>

Referencias

- Rodríguez F. Roberto, Polanía L. Héctor, Evers S. Gabriela. Síndrome de Lemmel: una causa rara de obstrucción biliar neoplásica de la vía biliar. Presentación de un caso. Rev Colomb Gastroenterol 2017;32:60-63.
- Nanda Venkatanarasimha, Yan Rong Yong, Apoorva Gogna, Bien Soo Tan. Case 265: Lemmel Syndrome or Biliary Obstruction Due to a Periampullary Duodenal Diverticulum. Radiology 2019;291:Number 2:542-545.
- Manabe T, Yu GS. Duodenal diverticulum causing intermittent-persistent cholestasis. associated with papillitis chronica fibrosa. N Y State J Med 1977;77(13):2132-2136.
- Musumba C, Britton E, Smart H. Un hombre que se presenta con dolor epigástrico posprandial severo, ictericia y piroxia: ¿más de los sospechosos habituales? Gastroenterología. 2013;144(2):274-469.
- Mora-Guzman I, et al. Pancreatitis aguda secundaria a diverticulitis duodenal periampular. Cir Esp. 2016.