Invitamos a los lectores de Acta a que envíen casos con interés clínico o diagnóstico para su publicación en esta sección.

Mujer de 35 años con dolor abdominal

Mario Martínez Galdámez,[1] José Hernanz Padial,[1] Mª Carmen Vega Carrasco,[1] Laura Arrieta Larraz,[1] Mario Martínez Ruiz [2]

[1] *Servicio de radiodiagnóstico. Hospital Universitario Puerta de Hierro, Madrid. España.*
[2] *Servicio de medicina interna. Hospital Central de la Defensa, Madrid. España.*

Mujer de 35 años, sin antecedentes de interés, que acude a Urgencias por náuseas y dolor abdominal intermitente. A la exploración física sólo destacaba una ligera defensa en hipocondrio izquierdo. La analítica fue normal. Se le realizó una radiografía simple de abdomen (Figura 1) que reveló una ausencia de asas intestinales aireadas y un dudoso efecto de masa a nivel de la teórica situación del ángulo esplénico. Por este motivo se procedió a realizar una ecografía abdominal que reveló un proceso inflamatorio agudo en hipocondrio izquierdo asociado a una imagen de ecogenecidad mixta "en diana" (Figura 2). Se completó el estudio con una tomografía axial computarizada (TAC) abdominal realizada tras la administración de contraste oral e intravenoso con reconstrucciones multiplanares. Las imágenes obtenidas (Figuras 3 y 4) muestran un grupo de asas intestinales que adoptan una morfología "reniforme" a nivel del ángulo esplénico, asociadas a una masa de 8 cm de diámetro máximo con valores de atenuación bajos (-50 a -100 H) que no realzaba con el contraste intravenoso.

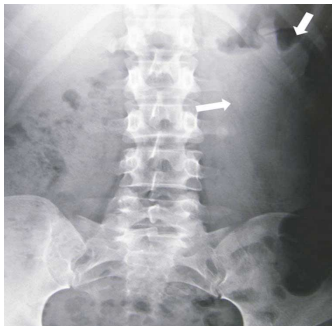

Figura 1.

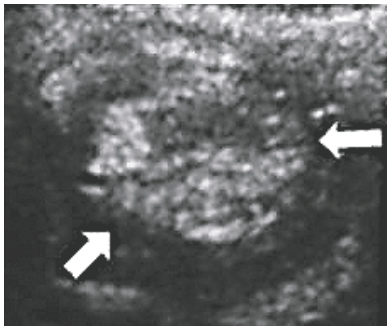

Figura 2.

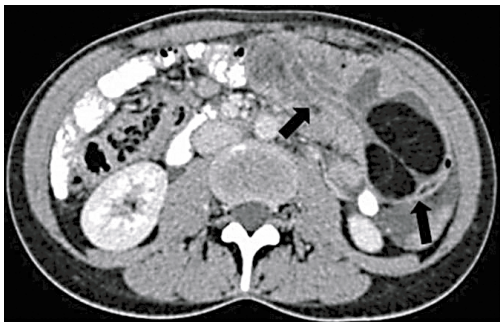

Figura 3.

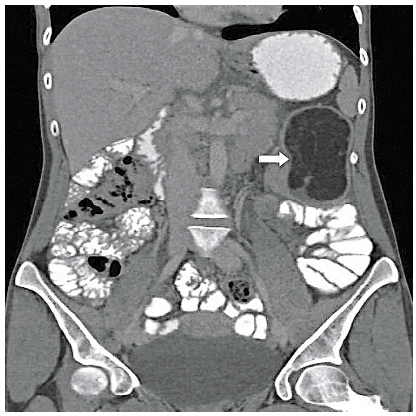

Figura 4.

¿Cuál es el diagnóstico?

Correspondencia: *Mario Martínez Galdámez*
C/ San Martín de Porres, 4 (CP 28035), Madrid. España.
Tel. 699985363
E-mail: mariomgaldamez@hotmail.com

Resolución del caso en la página 313

◆ IMAGEN DEL NÚMERO

Solución del caso: mujer de 35 años con dolor abdominal

Viene de la página 236

Las imágenes presentadas corresponden a una invaginación intestinal colo-cólica condicionada por un lipoma submucoso gigante (confirmado histológicamente). Esta entidad, relativamente frecuente en niños, pocas veces la vemos en adultos, siendo responsable únicamente de un 5% de las obstrucciones mecánicas. La presentación clínica es variable, desde casos agudos, crónicos e intermitentes de dolor cólico abdominal, náuseas y vómitos, hasta casos prácticamente asintomáticos. Aunque en el adulto la causa más frecuente de invaginación cólica es el cáncer de colon, existen causas benignas que pueden condicionar la misma, como tumores benignos (pólipos, lipomas,[1,4,5] divertículos, etc.) o adherencias postoperatorias, entre otros. Los hallazgos de la radiografía simple muestran signos indirectos, tales como dilatación de asas, ausencia de aireación o incluso efectos de masa. La ecografía [2] demuestra una lesión definida como "en diana" o en "tiro al blanco" que representa las interfases de mesenterio y pared de asa receptora (área hipoecogénica periférica) con el asa invaginada, que aparece hiperecogénica en el centro. La TAC[2,3] puede identificar la invaginación desde estadios tempranos hasta casos muy avanzados. En ellos los patrones de presentación varían desde signo de tiro al blanco (estadio temprano), masa en forma de salchicha, hasta incluso la formación de una masa reniforme, constituyendo esta última una urgencia quirúrgica, ya que es el resultado de un edema severo de pared por compromiso vascular. Debido a la casi despreciable frecuencia de liposarcomas intestinales, la identificación de una masa intraluminal con atenuación grasa (-50 a -100UH) por TAC permite diagnosticar con casi total seguridad la presencia de lipoma. En este caso se llevó a cabo una resección en bloque de las asas intestinales implicadas y de la masa que más tarde fue confirmada como lipoma submucoso por el servicio de anatomía patológica. La paciente presentó una correcta evolución postoperatoria y se recuperó satisfactoriamente.

Referencias

1. Yoshimitsu K, Fukuya T, Onitsuka H, Kitagawa S, Masuda K, Adachi Y, Haraguchi Y. Computed tomography of ileoileocolic intussusception caused by a lipoma. J Comput Assist Tomogr 1989;13:704-706.
2. Park S, Ha H, Kim A, Lee S, Kim H, Park B, Jin Y, Park S, Kim K. The diagnostic role of abdominal CT imaging findings in adults intussusception: focused on the vascular compromise. Eur J Radiol 2007;62:406-415.
3. KimYH, Blake MA, Harisinghan MG,Archer-Arroyo K, Hahn PF, Pitman MB, Mueller PR. Adult intestinal intussusception: CT appearances and identification of a causative lead point. Radiographics 2006;26:733-744.
4. Urbano J, Serantes A, Hernandez L, Turegano F. Lipoma-induced jejunojejunal intussusception: US and CT diagnosis. Abdom Imaging 1996;21:522-524.
5. Manouras A, Lagoudianakis EE, Dardamanis D, Tsekouras DK, Markogiannakis H, Genetzakis M, Pararas N, Papadima A, Triantafillou C, Katergiannakis V. Lipoma induced jejunojejunal intussusception. World J Gastroenterol 2007;13:3641-3644.