ACTA GASTROENTEROL LATINOAM - DICIEMBRE 2008;VOL 38:Nº4

Invitamos a los lectores de Acta a que envíen casos con interés clínico o diagnóstico para su publicación en esta sección.

Lesiones quísticas múltiples

Hugo Daniel Ruiz, Laura Capizzano, Mariano Palermo, María Romero, Rafael García

Servicio de Cirugía General. Sector Cirugía Digestiva y Paredes Abdominales. Hospital Nacional Dr Prof Alejandro Posadas. El Palomar, Provincia de Buenos Aires. Argentina.

Paciente femenino de 70 años que consulta por dolor abdominal en hipocondrio izquierdo y pérdida de peso de 15 kgs aproximadamente en los últimos 6 meses. Antecedentes de apendicectomía a los 15 años e histerectomía a los 56 años. Como antecedente familiar se destacan el cáncer gástrico de su padre y un hermano con hepatocarcinoma, ambos fallecidos.

Figura 1. *Lesión quística hepática*

Figura 2. *Lesión quística espleno-pancreática.*

Figura 3. *Lesión multiloculada esplénica*

Figura 4. *Lesión pancreático esplénica.*

Se realizó hemograma, hepatograma, proteinograma, coagulograma, antígeno carcinoembrionario, alfafetoproteína, todos con valores normales, presentando aumento de eritrosedimentación a 46 y antígeno CA 19-9 de 253 UA/dl valor normal <30 UA/dl. Elisa y arco 5 para hidatidosis negativo.

Se realizó la siguiente ecografía que informa: hígado heterogéneo con imágenes quísticas, la mayor de 30 x 35 mm de diámetro (Figura 1). El bazo presenta formación quística multiloculada, bordes lisos y definidos, con sedimento en su interior de 154 x 156 mm de diámetro, con otra lesión en cola de páncreas de iguales características de 35 mm (Figura 2).

Se realiza Tomografía axial computarizada que informa múltiples quistes hepáticos de volumen variable, marcada esplenomegalia con imagen quística de gran volumen, multi-tabicada. Se observa lesión de aspecto quístico con deformación y alteración de densidad del cuerpo y cola del páncreas (Figuras 3 y 4).

¿En qué diagnóstico piensa?

Resolución del caso en la página 314

Correspondencia: *Hugo Daniel Ruiz*
Santos Dumont 2719 piso 8 Dto D (CP 1426), Ciudad Autónoma de Buenos Aires. Argentina.
E-mail: drhugoruiz@hotmail.com - hugoruiz@ciudad.com.ar

◆ IMAGEN DEL NÚMERO

Solución del caso: lesiones quísticas múltiples

Viene de la página 237

La paciente se intervino quirúrgicamente con diagnóstico de quiste espleno-pancreático de probable origen esplénico y quistes serosos simples de hígado. En laparotomía exploradora se halló tumor quístico de páncreas con compromiso esplénico, comprometiendo asa fija de yeyuno y ángulo esplénico de colon. Se realizó esplenopancreatectomía corporocaudal, resección de colon izquierdo con ostomía y resección intestinal con anastomosis de la misma.

La anatomía patológica informó: cistoadenocarcinoma mucinoso papilar que compromete cuerpo y cola de páncreas y se extiende al parénquima esplénico, infiltración de serosa yeyunal y colónica, márgenes de resección libres; se aislaron 23 ganglios de los cuales 8 presentaron metástasis masiva de adenocarcinoma (Figura 5).

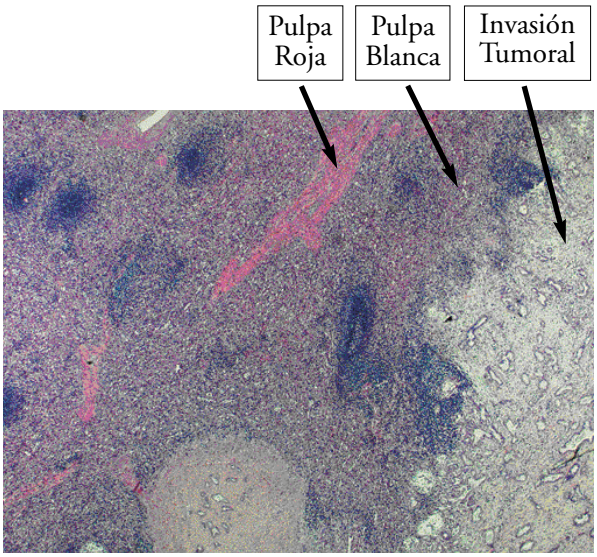

Figura 5.

Es frecuente en la práctica diaria al realizar una ecografía abdominal hallar incidentalmente lesiones quísticas múltiples en hígado y riñón debido a la presencia de poliquistosis hepática múltiple o quistes hepáticos serosos simples. Menos frecuentemente se observan lesiones quísticas simples aisladas o asociadas en otros órganos como bazo y páncreas. El presente caso clínico muestra la siguiente particularidad: teniendo un criterio unicista deberíamos pensar en patologías que pudieran originar la presencia de lesiones quísticas múltiples en diferentes órganos, como la enfermedad poliquística. Nuestra paciente no presenta compromiso renal y la otra etiología que puede ocasionarla es la hidatidosis. La paciente presenta arco 5 y *test* de Elisa negativo, y no presenta endemia para la misma. La ecografía tiene característica de lesión tipo II de Gharbi. Si consideramos los antecedentes y evaluamos el deterioro del estado general por la pérdida de peso, y la presencia de un marcador tumoral positivo como el CA 19-9; ello nos obliga a pensar en patología tumoral.

Dentro de los tumores quísticos de páncreas se debe descartar el más frecuente que es el pseudo quiste luego de una pancreatitis aguda.

Los tumores quísticos de páncreas representan un 15-25% del total de los tumores de páncreas. Según la clasificación Kloppel las neoplasias son: A) benignas (neoplasia intraductal papilomucinosa, cistoadenoma seroso y mucinoso); *borderline*: (NIPM *borderline*, tumor papilar quístico y cistoadenoma mucinoso *borderline*); B) malignas: (NIPM, carcinoma y cistoadenocarcinoma); y C) más raramente el linfangioma quístico, el quiste verdadero simple de páncreas y el tumor sólido papilar de Frantz.

Dependiendo de la sospecha clínica y el diagnóstico por imagen, la ecografía y la TAC permiten el diagnóstico, mientras que la pancreatorresonancia magnética y la CPRE son importantes para evaluar el compromiso de órganos vecinos. La laparotomía exploradora es el mejor tratamiento y puede tener algún valor la laparoscopía diagnóstica y estadificadora de la enfermedad.

Referencias

1. Naitoh H, Shoji H, Isao I, Watanabe R, Futuruta Y, Tomozawa S, Igarashi H, Shinozaki S, Katsura H, Onazato R, Kudob M. Intraductal mucinous tumor of the pancreas associated with autosomal dominant polycystic kidney disease. J Gastrointest Surg 2005;9: 843-845.
2. Seki M, Yanagisawa A, Ohta H, Ninomiya Y, Sakamoto Y, Yamamoto J, Yamaguchi T, Ninoyima E, Takano K, Aruga A, Yamada K, Sasaki K, Kato Y. Surgical treatment of intraductal papillary-mucinous tumor (IPMT) of the pancreas: operative indications base on surgido-pathologic study focusing on invasive carcinoma derived from IPMT. J Hepatobiliary Pancreat Surg 2003;10:147-155.
3. Sohn T, Yeo C, Cameron J, Hruban R, Fukushima N, Campbell K, Lillemoe K. Intraductal papillary mucinous neoplasms of the pancreas. An updated experience. Ann Surg 2004;239:788-799.
4. Kyuran Ann Choe. Intraductal papillary mucinous tumors and mucinous cystic tumors of the pancreas: imaging. J Hepatobiliary Pancreat Surg 2003;10:137-141.
5. Ocampo C, Zandalazini H, Oría A, Silva W, Kohan G. Duodenopancreatectomía por enfermedad benigna. Rev Cirug Argent 2006;91:163-172.