ACTA GASTROENTEROL LATINOAM - DICIEMBRE 2008;VOL 38:Nº4

Invitamos a los lectores de Acta a que envíen casos con interés clínico o diagnóstico para su publicación en esta sección.

Pancreatitis a repetición con imagen quística en región ampular

Julio Rivera, Marcela Roldán, Ariel Ferraro, Mario Nahmod, Pedro Ferraina

Departamento de cirugía. Hospital de Clínicas José de San Martín -UBA-, Ciudad Autónoma de Buenos Aires. Argentina.

Mujer de 18 años de edad oriunda de Salta que refiere antecedentes de intolerancia a los colecistoquinéticos desde 2 años previos a la consulta. En enero de 2005 presenta cólico biliar que remite con antiespasmódicos. Dos meses después se interna por episodio de pancreatitis aguda y se estudia **Ecografía abdominal**: vesícula alitiásica. Formación quística de 5 cm de diámetro adyacente a cabeza del páncreas y colédoco distal con microlitiasis en su interior. Tambien se realiza una **Colangiorresonancia:** imagen quística ovalada en colédoco subyacente a desembocadura duodenal. Edema peripancreático, (Figura 1). Por buena evolución se continúa estudiando en forma ambulatoria. Ademas se practica una **Endoscopía digestiva alta**: compresión extrínseca de la segunda porción duodenal. No se visualiza la papila. Presenta a los 2 meses nuevo episodio de pancreatitis aguda. Por último se efectúa una **Tomografia axial computarizada de abdomen**: dilatación quística en colédoco distal que desplaza la segunda porción duodenal. Páncreas aumentado de tamaño, (Figura 2). Se deriva a nuestro servicio en mayo de 2005. Al ingreso se halla asintomática y presenta un laboratorio normal. Se decide la exploración quirúrgica.

En base a estos hallazgos, ¿qué espera Ud. encontrar en la laparotomía exploradora?

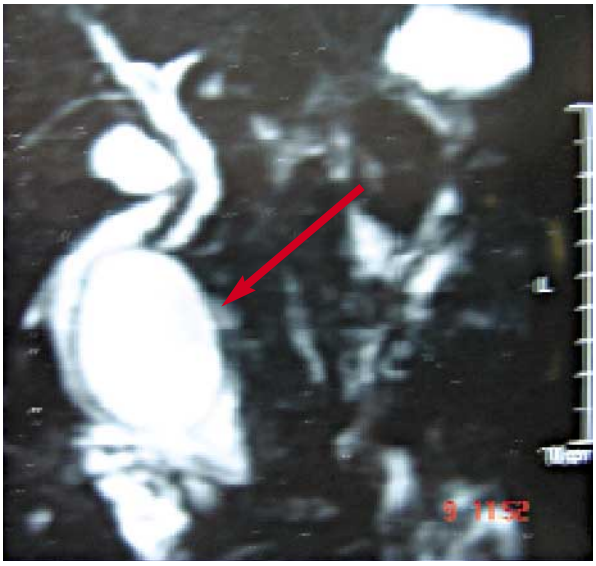

Figura 1. *La flecha señala una imagen quística a nivel del colédoco terminal.*

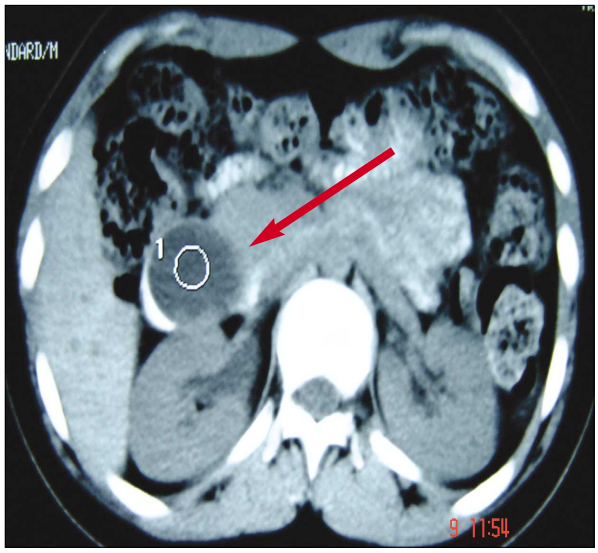

Figura 2. *La flecha señala una imagen quística que desplaza la 2º porción del duodeno (semiluna de contraste).*

Correspondencia: *Julio Rivera Ivanoff*
Hospital de Clínicas (UBA), Córdoba 2351, Ciudad Autónoma de Buenos Aires. Argentina.
E-mail: jriveroff@yahoo.com.ar

Resolución del caso en la página 315

◆ IMAGEN DEL NÚMERO

Solución del caso: pancreatitis a repetición con imagen quística en región ampular

Viene de la página 238

Laparotomía subcostal derecha. Colangiografía transcística con dilatación sacular del colédoco terminal (coledococele). En la duodenotomía lateral se observa abombamiento de la segunda porción a nivel de la papila por donde se exterioriza la sonda progresada desde el cístico (Figura 3). Apertura del saco con electrocauterio evacuándose múltiples cálculos. Se fijan sus bordes con puntos de material reabsorbible que pone en continuidad la mucosa del colédoco distal y del duodeno (cisto-duodeno anastomosis), (Figura 4). Se completa la colecistectomía y duodenorrafia. La paciente evoluciona favorablemente tolerando la dieta al quinto día postoperatorio, otorgándosele el alta al séptimo día. A 3 años de seguimiento se halla asintomática.

Discusión: los quistes de colédoco constituyen una rara enfermedad biliar benigna con una incidencia que varía entre 1/13.000 y 1/2.000.000, más frecuente en países orientales y en mujeres. El 60% se diagnostica durante el primer año de vida; en los adultos la presentación clínica es diferente variando el dolor abdominal inespecífico y episodios de obstrucción biliar, colangitis o pancreatitis. En 1977 Todani hizo una clasificación en 5 tipos basándose en la localización de la dilatación en el árbol biliar:

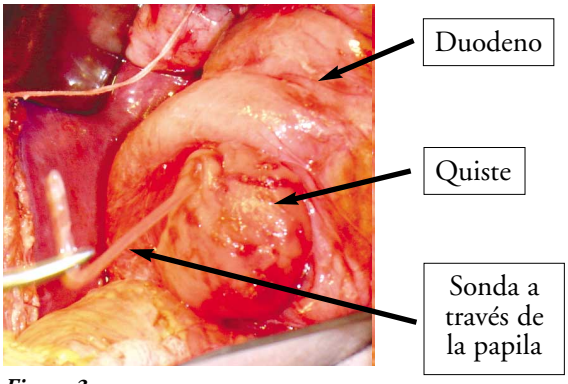

Figura 3.

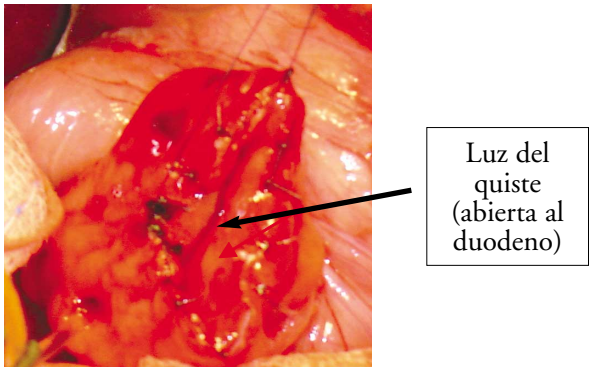

Figura 4.

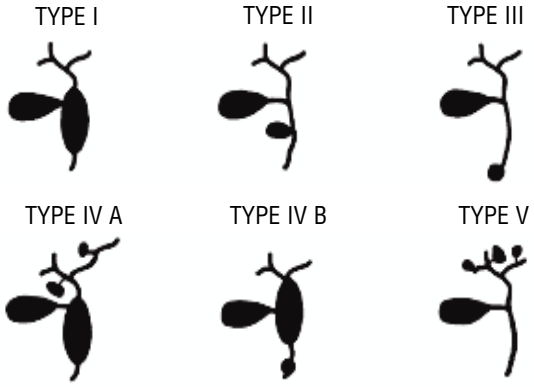

***I-** Dilatación de la vía biliar extrahepática. **II-** Divertículo aislado del colédoco. **III-** Dilatación sacular del colédoco terminal. **IV A-** Múltiples quistes de vía biliar intra y extrahepática. **IV B-** Múltiples quistes extrahepáticos. **V-** Quistes intrahepáticos (enfermedad de Caroli)*

Los coledococeles como el del caso presentado constituyen el tipo III, siendo los más frecuentes los de tipo I. Se acepta que su origen se halla en una desembocadura anómala de la unión pancreatico-biliar proximal al esfínter de Oddi. La posibilidad de desarrollar un colangiocarcinoma es 20 veces mayor a la de la población general y aumenta con la edad del paciente. Está indicado el tratamiento quirúrgico para evitar las complicaciones pancreáticas o hepatobiliares. La estrategia quirúrgica se basa en el tipo de quiste.

Referencias

1. Todani T, Watanabe Y, Narusue M, Tabuchi K, Okajima K. Congenital bile Duch cysts. Classification, operative procedures and review or 37 cases including cancer arising from choledochal cysts. Am J Surg 1977;134:263-269.
2. Yamaguchi M. Congenital choledochal cyst. Analysis of 1433 patients in the Japanese literature. Am J Surg 1980;140:653-657.
3. Scudamore CH, Hemming AW, Teare JP, Fache JS, Erb SR, Watkinson AF. Surgical management of cholecochal cysts. Am J Surg 1994;167:497-500.
4. Jordan P, Goss J, Rosenberg W, Woods K. Some considerations for the managment of choledochal cysts. Am J Surg 2004;187:434-439.
5. Liu Y, Wang J, Khagendra R, Ji Z, Li J, Wang X, Ma X, Cai W, Kong Y Cao L, Peng S. Congenital choledochal cysts in adults: 25-year experience. Chin Med J 2007;120:1404-1407.