ACTA GASTROENTEROL LATINOAM - DICIEMBRE 2008;VOL 38:Nº4

Evolución de la enfermedad inflamatoria intestinal en pacientes sometidos a trasplante hepático por colangitis esclerosante primaria

Alejandra Villamil, Juan Andrés De Paula, Omar Galdame, Héctor Piccioni, Miguel Ciardullo, Eduardo De Santibañes, Adrián Gadano

Sección de Hígado y Trasplante Hepático. Servicio de Gastroenterología, Hospital Italiano, Ciudad Autónoma de Buenos Aires. Argentina.

Acta Gastroenterol Latinoam 2008;38:252-259

Resumen

La colangitis esclerosante primaria (CEP) presenta una fuerte asociación con enfermedad inflamatoria intestinal (EII). ***Objetivo:*** *evaluar la evolución de la EII en pacientes portadores de CEP sometidos a trasplante hepático y determinar la incidencia de displasia o cáncer colorrectal.* ***Pacientes y métodos:*** *se incluyeron 32 pacientes sometidos a TOH entre 1988 y 2006. El seguimiento medio fue de 8.7 años. Todos fueron evaluados pre-TOH mediante videocolonoscopía y biopsias intestinales múltiples. En el período post-TOH se realizaron colonoscopías de control con biopsia cada 12 meses como vigilancia colónica.* ***Resultados:*** *de los 32 pacientes incluidos, 26 presentaban EII pre-trasplante (colitis ulcerosa 25, Crohn 1). 12 presentaban enfermedad activa y 2 pacientes presentaron indicación de resección colónica por displasia moderada, la que debió ser pospuesta por la gravedad de su hepatopatía. 2 fallecieron post-trasplante inmediato por complicaciones perioperatorias. Entre los 24 restantes con EII, 16 presentaron una enfermedad colónica quiescente post-TOH. De éstos, 12 presentaban enfermedad quiescente pre-TOH y 4 mejoraron la sintomatología. 8 pacientes eran sintomáticos pre-TOH y presentaron un alivio transitorio post-trasplante, con agravamiento de los síntomas a los 5.7±2.8 post-TOH. 3 pacientes desarrollaron displasia severa o cáncer de colon, por lo que 2 fueron intervenidos quirúrgicamente y otra paciente falleció.* ***Conclusiones:*** *la mayoría de los pacientes trasplantados con EII evolucionan con enfermedad colónica quiescente. Sin embargo, hay un grupo que agrava su sintomatología con una elevada incidencia de displasia-carcinoma a cinco años. Es necesario que todo paciente trasplantado con una EII sea sometido a un protocolo de vigilancia colónica, aún en ausencia de sintomatología.*

Palabras claves: *enfermedad inflamatoria intestinal, trasplante hepático, colangitis esclerosante primaria.*

Correspondencia: *Alejandra Villamil*
Hospital Italiano, Gascón 450 (1181), Ciudad Autónoma de Buenos Aires. Argentina.
E-mail: alejandra.villamil@hospitalitaliano.org.ar

Clinical course of inflammatory bowel disease in patients transplanted for primary sclerosing cholangitis

Summary

Primary sclerosing cholangitis is frequently associated with inflammatory bowel disease. ***Objective:*** *to evaluate the evolution of IBD in patients transplanted for PSC and the incidence of severe dysplasia/carcinoma.* ***Patients and methods:*** *we included 32 patients transplanted between 1988 and 2006 for PSC. Median follow-up: 8.7 years (1-20 y). All patients were evaluated pre-OLT with colonoscopy and multiple intestinal biopsies. Post-OLT surveillance colonoscopies were performed every 12 months.* ***Results:*** *of 32 patients included, 26 had inflammatory bowel disease pre-OLT (ulcerative colitis 25, Crohn's disease 1). 12 patients had active intestinal disease pre-OLT and 2 patients had moderate dysplasia but were not surgically treated due to the severity of their liver disease. Among the 26 patients with IBD pre-OLT, 2 died in the postoperative period due to complications related to the transplantation procedure. Among the other 24 patients, 16 had a quiescent colonic disease post-OLT. Among them, 12 had quiescent disease pre-OLT and 4 showed improve-*

ment in their colonic symptoms after transplantation. Eight patients were symptomatic pre-OLT and had a transitory improvement in their symptoms post-OLT, with worsening of their intestinal disease by 5.7±2.8 months after transplantation. Three patients developed severe dysplasia or colonic cancer. ***Conclusions:*** *over half of patients transplanted for PSC presented with quiescent intestinal disease. Yet, there was a group of patients that worsened their colonic symptoms and had a high incidence of dysplasia/carcinoma. It is necessary to maintain an adequate colonic surveillance even in the absence of colonic symptoms or active disease*

Key words: *inflammatory bowel disease, liver transplantation, sclerosisng cholangitis.*

Abreviaturas:
CEP: colangitis esclerosante primaria.
EII: enfermedad inflamatoria intestinal.
Trasplante hepático.

La colangitis esclerosante primaria (CEP) es una enfermedad hepática colestásica crónica de probable etiología autoinmune caracterizada por la inflamación y fibrosis progresiva del árbol biliar intra y extrahepático.[1] Se asocia en un 70 a 80 % de los casos a enfermedad inflamatoria intestinal (EII), especialmente a colitis ulcerosa,[2] si bien también ha sido descripta en asociación con enfermedad de Crohn con compromiso colónico.[3] Se postula que la asociación con enfermedad inflamatoria intestinal (EII) podría deberse a una injuria inmunológica generada a través de una reacción cruzada entre antígenos intestinales y hepatobiliares[4] y al *homing* hepático de linfocitos intestinales autorreactivos.[5,6]

El curso clínico de la CEP es variable, pero usualmente progresivo, con una sobrevida media de diez a quimce años luego del diagnóstico.[7] En aquellos pacientes que desarrollan enfermedad hepática avanzada el trasplante ortotópico de hígado es la única alternativa terapéutica disponible,[8] con una sobrevida superior del 80% a cinco años, tanto del paciente como del injerto.[9,10]

En diversos trabajos se ha evaluado la evolución de la EII en el período posterior al trasplante con resultados contradictorios.[11-14] Si bien existen descripciones que muestran que la enfermedad intestinal puede mejorar en relación con el tratamiento inmunosupresor, otros grupos han encontrado exacerbaciones de la enfermedad en el post-trasplante, así como también un riesgo aumentado de displasia y/o carcinoma colorrectal.

En este estudio hemos evaluado nuestra experiencia en el Hospital Italiano de Buenos Aires con pacientes sometidos a trasplante ortotópico de hígado por CEP. Hemos puesto especial énfasis en determinar la incidencia de EII en nuestra población de pacientes, la evolución de la enfermedad colónica en el post-trasplante y la incidencia de displasia o carcinoma colorrectal.

Pacientes y métodos

Se incluyeron 32 pacientes consecutivos sometidos a trasplante ortotópico de hígado en el Hospital Italiano de Buenos Aires, entre 1988 y 2006 por CEP. Los criterios considerados para trasplante fueron: 1) evidencias de hiperbilirrubinemia y colestasis progresiva en ausencia de una estenosis biliar dominante (n=11); 2) episodios reiterados de colangitis bacteriana (n=5); 3) hipertensión portal refractaria a otras modalidades terapéuticas (n=12); 4) insuficiencia hepatocelular avanzada (n=5); y 5) prurito intratable mediante tratamiento médico habitual (n=1). La edad media al momento del trasplante fue de 46.7 ± 14 años. 17 de los pacientes eran hombres (53%).

En todos los pacientes con CEP se realizó la búsqueda sistemática en base a criterios clínicos, endoscópicos e histológicos de EII como parte de la valoración pre-trasplante. Hasta el año 2000 todos los pacientes sin diagnóstico de EII previo a su evaluación pre-trasplante fueron sometidos a una rectosigmoideoscopía con biopsia. En aquellos en que la histología era compatible con EII se completó la evaluación colónica mediante una videocolonoscopía. Desde el año 2000, y tomando en consideración la frecuencia de indemnidad rectal en pacientes con CU con CEP asociada,[15] la evaluación inicial se realizó directamente mediante colonoscopía con biopsias intestinales múltiples. En todo paciente en que el estudio del colon y la biopsia fueron normales, pero presentaban sintomatología intestinal, se procedió a realizar tránsito de intestino delgado para descartar enfermedad de Crohn u otra patología asociada. Por el contrario, en aquellos pacientes con biopsia normal y sin síntomas intestinales no se realizaron otros estudios diagnósticos.

En 30 pacientes el trasplante se efectuó en forma convencional, utilizando órganos enteros, de do-

nantes cadavéricos isogrupo, con ubicación ortotópica y reconstrucción de la vía biliar mediante anastomosis hepático yeyunal en Y de Roux. 2 pacientes recibieron trasplante con donante vivo relacionado isogrupo (hermano, 1; esposo, 1).

El tratamiento inmunosupresor fue en base a ciclosporina (CyA) en 11 pacientes, mientras que 21 recibieron esquemas en base a tacrolimus (FK 506). Todos los pacientes recibieron prednisona. Adicionalmente a los inhibidores de calcineurina, 4 de los pacientes recibieron además azatioprina y 19 recibieron micofenolato (micofenolato mofetil, 14; micofenolato sódico, 5). De los 14 pacientes que recibieron micofenolato mofetil (MMF) de inicio, en 5 pacientes la droga debió discontinuarse dentro de los 6 a 17 días post-trasplante por problemas de tolerabilidad gastrointestinal definidos como: diarrea acuosa, no sanguinolenta, con más de 5 deposiciones diarias y refractaria al tratamiento convencional de dieta, interrupción de alimentación enteral, bismuto o loperamida. Ningún paciente tenía al momento de la suspensión evidencia de infección activa por CMV, cultivo de materia fecal positivo o presencia de toxina de *clostridium difficile*. En dichos pacientes, después de un período de *wash out* del MMF de 24 a 48 horas, se comenzó con micofenolato sódico (MPS-CE) en dosis de 720 mg/día. La dosis se incrementó dentro de las 24 horas a 1440 mg/día y se mantuvo de acuerdo a la tolerancia. Por persistencia de la diarrea se debió suspender también el MPS-CE en 3 pacientes, con normalización del tránsito intestinal dentro de las siguientes 24-48 horas. En ninguno de los pacientes con EII trasplantados se realizó suspensión de esteroides del esquema inmunosupresor anterior al año post-trasplante.

La actividad de la EII en el período pre y post-trasplante se categorizó de la siguiente manera: 1) EII quiescente, sin diarrea, sangre o mucus en la materia fecal, ni síntomas abdominales y/o rectales; 2) enfermedad con requerimiento de aminosalicilatos (mesa-lamina o 5-ASA) para control de los síntomas; 3) enfermedad con requerimiento de esteroides por vía oral para control de los síntomas; 4) enfermedad con requerimiento de esteroides endovenosos o internación por exacerbación de la enfermedad; y 5) enfermedad refractaria al tratamiento médico con requerimiento de tratamiento quirúrgico. Se definió displasia de bajo y alto grado en base a criterios histológicos aceptados.[16]

Todos los pacientes fueron sometidos a control colónico mediante videocolonoscopía anual post-trasplante, con la excepción de 1 paciente que se perdió del seguimiento a un año post-trasplante. También se evaluó la presencia de recurrencia de CEP en el injerto haciéndose el diagnóstico en aquellos pacientes que presentaron alguna alteración clínica, bioquímica o imagenológica en base a los siguientes criterios:[17] 1) diagnóstico confirmado de CEP pre-trasplante; 2) evidencias clínicas de ictericia, prurito o colangitis con patrón bioquímico de colestasis; 3) hallazgos colangiográficos compatibles con estricturas no anastomóticas con dilatación biliar intra y/o extrahepáticas; y 4) histología con evidencias de fibrocolangitis y/o lesiones fibrobliterativas con o sin ductopenia, fibrosis biliar o cirrosis biliar. No fueron considerados como recurrencia aquellos pacientes que presentaban estenosis o trombosis de la arteria hepática (n=2), rechazo ductopénico establecido (n=1), estricturas exclusivamente anastomóticas (n=2) o estricturas desarrolladas previo a los 90 días post-trasplante (n=1).

El seguimiento medio post-trasplante fue de 8.7 años (uno a veinte años).

Resultados

Características clínicas de la población (Tabla1):

De 32 pacientes portadores de CEP sometidos a OLT, 26 (81%) presentaban EII en forma concomitante en base a criterios clínicos, histológicos y endoscópicos. Todos presentaban colitis ulcerosa con

Tabla 1. *Características de los pacientes trasplantados por CEP en el Hospital Italiano de Buenos Aires entre 1988 y 2006.*

Número de pacientes	32
Femenino / Masculino	15 / 17
Media (DS) de edad (años)	46.7±14 (24-63)
Duración de la CEP (años)	6.6±4.2 (1.5-12)
MELD medio al trasplante	19.2 (13-31)
Colangiocarcinoma pre-Tx, n (%)	1 (3)
Enfermedad inflamatoria intestinal, n (%)	26 (81)
Duración de la EII	7.4 (0.3-27)
Situación de la EII pre-Tx (n=26)	
Quiescente	14
Activa	12
Requerimiento esteroide	4
Displasia moderada	2
Colectomía pre-Tx	0

DS: desvío *standard*

la excepción de 1 paciente con diagnóstico de enfermedad de Crohn. De los pacientes con colitis ulcerosa, 12 presentaban pancolitis, 7 colitis izquierda y 6 proctitis. La EII había sido diagnosticada durante el período pre-trasplante en los 26 pacientes. Ningún paciente fue sometido a cirugía colónica antes del trasplante. Ningún paciente trasplantado por CEP de la serie desarrolló EII de novo en el período post-trasplante.

Seguimiento y sobrevida global:

Durante el período medio de seguimiento de 8.7 años (uno a veinte años) 8 pacientes murieron. Las causas de muerte fueron: complicaciones post-trasplante inmediato (n=2), colangiocarcinoma (n=2), linfoma no Hodgkin (n=1), ACV isquémico (n=1), mesotelioma pleural (n=1) e insuficiencia hepatocelular secundaria a recurrencia de CEP, no pudiendo este último paciente ser retrasplantado por diagnosticarse en forma simultánea un cáncer de colon (Tabla 2). La sobrevida actuarial de pacientes a uno, tres y cinco años fue del 84, 78 y 74% respectivamente. En 4 pacientes se produjo la pérdida del injerto, pudiendo ser retrasplantados solamente 2 de los mismos La indicación del retrasplante fue la trombosis de la arteria hepática en 2 pacientes, la recurrencia de la CEP con progresión a la insuficiencia hepática y la presencia de rechazo vascular crónico. La sobrevida del injerto a un y siete años fue del 94 y 88%.

Tabla 2. *Causas de mortalidad post-trasplante hepático en pacientes con CEP asociada a enfermedad inflamatoria intestinal.*

Paciente	Sexo	Edad (años)	Tiempo post-tx (meses)	Causa de muerte
1 AC	fem	39	0.3	Sepsis
2 JY	masc	54	42	Sme. linfoproliferativo
3 LR	fem	52	11	ACV isquémico
4 AB	fem	47	72	Insuf. Hep. / Ca colon
5 AL	masc	52	15	Mesotelioma pleural
6 SF	fem	32	6	Recurrencia ColangioCa
7 GS	masc	48	10	Colangiocarcinoma
8 RH	masc	31	2	Rechazo /Falla multiorgánica

Evolución de la EII en el período post-trasplante (Figura A):

En el pre-trasplante, de los 26 pacientes portadores de EII, 14 presentaban enfermedad quiescente, aun cuando no adherían a la medicación de mantenimiento.

Figura A. *Curso clínico de la enfermedad inflamatoria intestinal post-tx en pacientes trasplantados por CEP: relación con la situación clínica intestinal pre-trasplante.*

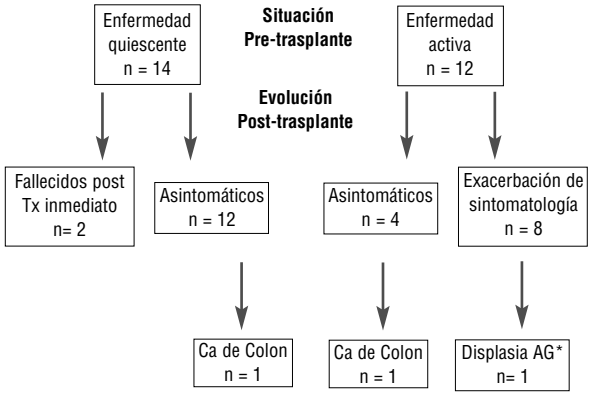

*DAG: displasia de alto grado

Los 12 restantes presentaban enfermedad activa: 7 requirieron solamente tratamiento con aminosalicilatos y 5 necesitaron la adición de prednisona para control de los síntomas de la enfermedad. De estos últimos, 3 debieron ser hospitalizados y tratados con corticoides parenterales por exacerbación de su colitis ulcerosa. En 2 pacientes se constató la presencia de displasia colónica moderada, no pudiendo ser sometidos a tratamiento quirúrgico dada la gravedad de su patología hepática.

2 de los pacientes con enfermedad quiescente pre-TOH fallecieron en el post-trasplante inmediato, siendo excluidos del análisis. De los 12 restantes, todos permanecieron asintomáticos hasta la fecha aunque 1 desarrolló a los siete años post-trasplante un cáncer de colon.

De los 12 pacientes sintomáticos pre-trasplante todos presentaron mejoría de su sintomatología colónica dentro de los primeros meses post-trasplante. Luego del transplante los pacientes no adhirieron a la medicación específica por su EII. A pesar de ello 4 casos se mantuvieron asintomáticos. El tratamiento con 5 ASA fue reintroducido a 5.7±2.8 meses post-trasplante (rango 1-14 meses), 3 pacientes requirieron hospitalización y corticoides parenterales.

Uno de estos últimos, portador de pancolitis de

siete años de evolución previa al trasplante, desarrolló dentro del año displasia colónica severa, por lo que debió ser sometido a colectomía total con ileorecto anastomosis. La conservación del recto se realizó a exigencia expresa por parte del paciente, y hasta el momento, a diez años post-trasplante, evoluciona en forma satisfactoria. Una paciente con hallazgo de colitis distal diagnosticada como parte del *screening* pre-trasplante se mantuvo asintomática durante el primer año post-OLT, comenzando luego con diarrea con sangre, moco y pus, requiriendo la adición de sulfasalazina y aumento de la dosis de esteroides. En la colonoscopía de control se constató la presencia de un carcinoma de colon estadío A de la clasificación de Dukes, por lo que se le realizó una procto-colectomía con ileostomía con buena evolución, manteniéndose sin evidencias de progresión de enfermedad neoplásica hasta la actualidad.

La prevalencia de displasia severa o carcinoma colorrectal a cinco años post-trasplante fue del 6.6% y a siete años del 10% (Tabla 3).

Tabla 3. *Desarrollo de neoplasia colorrectal en pacientes con CEP asociada a enfermedad inflamatoria intestinal.*

Paciente	Neoplasia	Tiempo post-tx	Tiempo de seguimiento	Situación actual	Tratamiento
1 AM	DAG*	21 meses	5 años	Vivo	Colectomía total c/ileorecto anast.
2 GP	AdenoCa	6 años	6 años	Vivo	Proctocolectomía
3 AB	AdenoCa	7 años	3 meses	Fallecido	--------

*DAG: displasia de alto grado

Discusión

La incidencia de EII en esta población de pacientes sometidos a trasplante hepático por colangitis esclerosante primaria fue del 81% en base a criterios clínicos, histológicos y endoscópicos. Si bien se ha descripto que la EII tiene un curso leve o asintomático en pacientes con CEP asociada, casi la mitad de nuestros enfermos han tenido enfermedad activa en el pre-trasplante, con requerimiento de aminosalicilatos y/o eventualmente corticoides orales para el tratamiento de la enfermedad colónica.

Distintos agentes inmunosupresores similares a los utilizados en el post-trasplante, como por ejemplo la ciclosporina y la azatioprina, son considerados opciones terapéuticas en EII refractaria al tratamiento habitual,[18] por ello sería esperable que en los pacientes trasplantados el uso obligado de estos agentes inmunosupresores mantenga a la EII controlada o incluso mejore su sintomatología. Sin embargo, los datos sobre la evolución de la colitis ulcerosa en el post-trasplante son contradictorios, apareciendo incluso un reporte donde se requirió de la utilización de infliximab post-trasplante para lograr controlar la actividad de la colitis, pese al riesgo adicional de enfermedad linfoproliferativa que esta droga podría condicionar en esta población de pacientes.[19] Gavaler demostró en 23 pacientes con historia de CEP y EII pre-trasplante que ningún paciente agravó sus síntomas en el post-trasplante y que de hecho el 82% de los pacientes con enfermedad activa pre-TOH mejoraron su sintomatología luego de ser trasplantados.[20]

Sin embargo, otros grupos[10,21] en concordancia con los resultados observados en nuestra población, no observaron diferencias significativas en el cuadro clínico a largo plazo de la EII de sus pacientes antes y después del trasplante, ni aún utilizando triple esquema inmunosupresor (ciclosporina, corticoides y azatioprina). Shaked y col describen en 29 pacientes trasplantados por CEP que el 50% de los que presentaban síntomas colónicos pre-TOH mejoraron y sólo 3 de 13 pacientes asintomáticos previamente al procedimiento desarrollaron sintomatología, no existiendo evidencias en ninguno de los pacientes estudiados de displasia o carcinoma colorrectal.[21]

Por otra parte, el retiro precoz de los esteroides del esquema inmunosupresor puede provocar el agravamiento brusco y temprano de los síntomas colónicos. Papatheodoridis ha descripto un curso clínico mucho más agresivo en aquellos pacientes a los que se les retiraron los corticoides en forma temprana (tercer mes post-trasplante), con empeoramiento del 50% de los pacientes, incluso en aquellos con enfermedad quiescente previa.[22] Asimismo, en nuestra población de pacientes no hemos encontrado diferencias significativas en el grado de actividad de la colitis en pacientes inmunosuprimidos con ciclosporina o tacrolimus, pese a que la potencia inmunosupresora de este último es superior a la de la ciclosporina y que por otro lado se han presentado reportes en los cuales el uso de tacrolimus sería un factor de riesgo de exacerbación de la sintomatología de la colitis.[23] Si bien el micofenolato se presenta hoy como una alternativa en el manejo de la EII refractaria[24] en base a su poder in-

munomodulador, nosotros debimos suspender el micofenolato mofetil en 5 de 14 pacientes por intolerancia gastrointestinal. Aun cuando el micofenolato sódico (MPS CE) se presenta hoy como una alternativa al MMF en pacientes con intolerancia en función de su cubierta entérica que permite la liberación del ácido micofenólico a nivel enteral, minimizando el riesgo de eventos gastrointestinales,[25] en 3 de 5 pacientes también este último debió ser suspendido por reaparición de la diarrea.

La actividad de la EII en el post-trasplante parece correlacionar con el grado de actividad de la enfermedad en el período previo al trasplante. Ninguno de nuestros pacientes con enfermedad quiescente previa agravó sus síntomas luego del trasplante. Sin embargo, aún en ausencia de síntomas colónicos uno de los pacientes desarrolló un cáncer de colon a los siete años del trasplante. Por el contrario, el grupo que presentaba enfermedad activa pre-trasplante, pese a un adecuado esquema inmunosupresor doble o triple, incluyendo corticoides, exacerbó su sintomatología en el post-trasplante en un período variable de tiempo, y de ellos, 2 pacientes evolucionaron a displasia o carcinoma colorrectal.

Ha sido bien establecido que la colitis ulcerosa es un factor predisponente al desarrollo de cáncer colorrectal. Dicho riesgo se halla en relación con la duración y extensión de la enfermedad colónica, la edad al inicio de la enfermedad y fundamentalmente a la presencia de displasia.[26] Diversos estudios han atribuido un mayor potencial carcinogénico a la coexistencia de CEP con colitis ulcerosa,[27-30] aunque esto podría deberse a que la CEP es una enfermedad asociada a una colitis de largo tiempo de evolución en muchas ocasiones sin expresión clínica, y especialmente a una pancolitis, pudiendo de hecho ser estos factores los principales responsables del riesgo aumentado atribuido a la CEP.

Por su parte, es un hecho reconocido que el trasplante y la consiguiente inmunosupresión se asocian a un aumento del riesgo de desarrollar distintas neoplasias,[31] predominantemente a nivel cutáneo, de cuello cervical, vesical o procesos linfoproliferativos. Si bien el cáncer de colon no es frecuente en la población global de pacientes trasplantados, la potente inmunosupresión podría provocar una disminución en la detección inmunológica de la transformación celular neoplásica, favoreciendo el riesgo de desarrollo de displasia y/o carcinoma colorrectal en aquellos pacientes que han sido trasplantados por CEP asociada a EII.[32] El rol de las drogas inmunosupresoras en acelerar la secuencia displasia/carcinoma en pacientes con colitis ulcerosa ha sido estudiada indirectamente. Connell detectó un mayor riesgo de cáncer de colon en pacientes no trasplantados tratados con azatioprina por su enfermedad intestinal, aunque dicho riesgo fue similar cuando se los comparó con un grupo de pacientes con similar extensión y duración de la enfermedad.[33] De esta manera la azatioprina sola no parecería ser responsable de la aceleración de la progresión neoplásica.

Una explicación alternativa sería que la mayor expectativa de vida de estos pacientes luego del trasplante resultaría en una mayor duración de la enfermedad colónica con el consiguiente aumento del riesgo de desarrollar cáncer de colon. Sin embargo, diversos grupos han reportado el desarrollo de displasia de alto grado y cáncer, aún a los pocos meses post-TOH, a pesar de presentar colonoscopías normales pre-trasplante,[34,35] lo cual podría estar en relación a la intensa inmunosupresión del primer período post-trasplante o a otras condiciones relacionadas al trasplante que podrían estimular la transformación maligna o acelerar el crecimiento de células neoplásicas pre-existentes no detectadas. Es de destacar asimismo que Jess y col han subrayado recientemente el rol que desempeñaría la exposición a excesivos estudios radiológicos por parte de estos enfermos como factor adicional favorecedor del desarrollo de cáncer.[36]

En nuestra serie 3 pacientes evolucionaron a displasia severa o carcinoma colorrectal dentro de los primeros siete años post-TOH, lo que constituye una incidencia de displasia/carcinoma de colon post- trasplante a cinco y siete años del 15 y 22% respectivamente. Como ya ha sido demostrado por Loftus,[35] el riesgo de carcinoma luego del trasplante comparado con el riesgo de pacientes no trasplantados con CEP más colitis ulcerosa durante un período de tiempo comparable se encuentra aumentado cuatro veces, aunque esto no alcanza relevancia estadística. Asimismo, en otras series se ha comprobado que si bien el riesgo de desarrollar una neoplasia colorrectal (displasia o cáncer) luego del trasplante es clínicamente importante, no tiene influencia significativa sobre la sobrevida de estos pacientes.

En conclusión nuestro estudio se encuentra limitado por su carácter retrospectivo. Si bien la mayoría de los pacientes con CEP y EII evolucionaron con enfermedad colónica quiescente, existió un grupo que pese a una adecuada inmunosupresión agravó su sintomatología colónica. Confirmando

los resultados de otras series más amplias, existe un riesgo aumentado en este grupo de pacientes de desarrollar displasia o carcinoma colorrectal post-trasplante, independientemente del grado de actividad de su colitis. Estos resultados sugieren la necesidad de que todo paciente trasplantado portador de una EII sea sometido a un estricto protocolo de vigilancia de displasia colónica. Con respecto a este punto, existen aún controversias sobre cuál sería la mejor manera de hacerlo. Si bien hasta el momento la realización de colonoscopías de control con toma de múltiples biopsias en forma periódica parecería ser el método más adecuado de vigilancia del que disponemos,[37] hay autores que han observado que ni la colonoscopía ni la toma de biopsias múltiples tendría un impacto en la profilaxis del desarrollo de displasia/neoplasia colorrectal.[36] Por su parte, Velayos y col han resaltado el poder predictivo de transformación maligna de la presencia de pseudopólipos inflamatorios.[37]

La experiencia comunicada en este trabajo observacional demuestra la excelente sobrevida a largo plazo que tienen los pacientes sometidos a trasplante hepático por colangitis esclerosante primaria asociada a EII. Se requieren estudios prospectivos para evaluar la frecuencia óptima en que debieran realizarse controles endoscópicos e histológicos de la enfermedad colónica para detectar la presencia de displasia o carcinoma, y la importancia de la presencia o ausencia de síntomas intestinales.

Referencias

1. LaRusso NF, Wiesner RH, Ludwig J, et al. Primary sclerosing cholangitis. NEJM 1984;310:899-903.
2. Schrumpf E, Gjone E. Hepatobiliary disease in ulcerative colitis. Scand J Gastroenterol 1982;17:961-964.
3. Rasmussen HH, Fallingborg JF, Mortensen PB, Vyberg M, Tage-Jensen U, Rasmussen SN. Hepatobiliary dysfunction and primary sclerosing cholangitis in patients with Crohn's disease. Scand J Gastroenterol 1997;32:604-610.
4. Das KM, Vecchi M, Sakamaki S. A shared and unique epitope(s) on human colon, skin, and biliary epithelium detected by a monoclonal antibody. Gastroenterology 1990;98: 464-469.
5. Grant AJ, Lalor PF, Salmi M, Jalkanen S, Adams DH. Homing of mucosal lymphocytes to the liver in the pathogenesis of hepatic complications of inflammatory bowel disease. Lancet 2002;359:150-157.
6. Eksteen B, Miles AE, Grant AJ, Adams DH. Lymphocyte homing in the pathogenesis of extra-intestinal manifestations of inflammatory bowel disease. Clin Med 2004;4:173-180.
7. Balan V, LaRusso NF. Hepatobiliary disease in inflammatory bowel disease. Gastroenterol Clin North Am 1995; 24:647-669.
8. Broome U, Glaumann H, Hellers G,Nilsson B, Sorstad J, Hultcrantz R. Liver disease in ulcerative colitis: An epidemiological and follow up study in the county of Stockholm. Gut 1994;35:84-89.
9. Lundqvist K, Broome U. Differences in colonic disease activity in patients with ulcerative colitis with and without primary sclerosing cholangitis: A case control study. Dis Colon Rectum 1997;40:451-456.
10. Wiesner R, Porayko M, LaRusso N, Ludwig J. Primary sclerosing cholangitis. In: Schiff L, Schiff E, eds. Diseases of the liver. Philadelphia: Lippincot; 1993.
11. Harrison J, McMaster P. The role of orthotopic liver transplantation in the management of sclerosing cholangitis. Hepatology 1994;20:S14-S19.
12. Goss JA, Shackleton CR, Busuttil RW, et al. Orthotopic liver transplantation for primary sclerosing cholangitis: A 12-year single center experience. Ann Surg 1997;225:472-483.
13. Narumi S, Roberts JP, Emond JC, Lake J, Ascher N. Liver transplantation for sclerosing cholangitis. Hepatology 1995;22:451-457.
14. Befeler AS, Lissoos TW, Schiano TD, et al. Clinical course and management of inflammatory bowel disease after liver transplantation. Transplantation 1998;65:393-396.
15. Loftus EV Jr, Harewood GC, Loftus CG, Tremaine WJ, Harmsen WS, Zinsmeister AR, Jewell DA, Sandborn WJ. PSC-IBD: a unique form of inflammatory bowel disease associated with primary sclerosing cholangitis. Gut 2005;54:91-96.
16. Riddell RH, et al. Dysplasia in inflammatory bowel disease, standardised classification with provisional clinical applications. Human Pathol 1983;14:931-968.
17. Graziadei IW, Wiesner RH, Batts KP, et al. Recurrence of primary sclerosing cholangitis following liver transplantation. Hepatology 1999;29:1050-1056.
18. Sandbornn WJ. A review of immune modifier therapy for inflammatory bowel disease: azathioprine, 6-mercaptopurine, cyclosporin and methotrexate. Am J Gastroenterol 1996;91:423-433.
19. Lal S, Steinhart AH. Infliximab for ulcerative colitis following liver transplantation. Eur J Gastroenterol Hepatol 2007;19:277-280.
20. Gavaler JS, Delemos B, Belle SH, Heyl AE, et al. Ulcerative colitis disease activity as subjectively assessed by patient completed questionnaires following orthotopic liver transplantation for sclerosing cholangitis. Dig Dis Sci 1991;36:321-328.
21. Shaked A, Colonna JO, Goldstein L,Busuttil RW. The interrelation between sclerosing cholangitis and ulcerative colitis in patients undergoing liver transplantation. Ann Surg 1992;215:598-603.
22. Papatheodoridis GV, Hamilton M, Mistry PK, Davidson B, Rolles K, Burroughs AK. Ulcerative colitis has an aggressive course after orthotopic liver transplantation for primary sclerosing cholangitis. Gut 1998;43:639-644.
23. Verdonk RC, Dijkstra G, Haagsma EB, Shostrom VK, Van den Berg AP, Kleibeuker JH, Langnas AN, Sudan DL. Inflammatory bowel disease after liver transplantation: risk factors for recurrence and de novo disease. Am J Transplant 2006;6:1422-1429.

24. Palaniappan S, Ford AC, Greer D, Everett SM, Chalmers DM, Axon AT, Hamlin PJ. Mycophenolate mofetil therapy for refractory inflammatory bowel disease. Inflamm Bowel Dis 2007;13:1488-1492.
25. Dumortier J, Gagnieu MC, Salandre J, Guillaud O, Guillem P, Adham M, Boillot O. Conversion from mycophenolate mofetil to enteric-coated mycophenolate sodium in liver transplant patients presenting gastrointestinal disorders: a pilot study. Liver Transpl 2006;12:1342-1346.
26. Ekbom A, Helmick C, Zack M, Adami HO. Ulcerative colitis and colorectal cancer: A population based study. NEJM 1990;323:1228-1233.
27. Brentnall TA, Haggitt RC, Rabinovitch PS, Kimmey MB, et al. Risk and natural history of colonic neoplasia in patients with primary sclerosing cholangitis and ulcerative colitis. Gastroenterology 1996;110:331-338.
28. D'Haens GR, Lashner BA, Hanauer SB. Pericholangitis and sclerosing cholangirtis are risk factors for dysplasia and cancer in ulcerative colitis. Am J Gastroenterol 1993;88: 1174-1178.
29. Marchesa P, Lashner BA, Lavery IC, Milsom J, et al. The risk of cancer and dysplasia among ulcerative colitis patients with primary sclerosing cholangitis. Am J Gastroenterol 1997;92:1285-1288.
30. Broome U, Lofberg R, Veress B, Eriksson LS. Primary sclerosing cholangitis and ulcerative colitis: Evidence for increased neoplastic potential. Hepatology 1995;22:1404-1408.
31. Boin I, Leonardi MI, Stucchi RB, Ataide EC, Almeida JR, Barros RH, Leonardi LS. De novo posttransplantation nonlymphoproliferative malignancies in liver transplant recipients. Transplant Proc 2007;39:3284-3286.
32. Higashi H, Yanaga K, Marsh JW, Tzakis A, Kakizoe S, Starzl TE. Development of colon cancer after liver transplantation for primary sclerosing cholangitis associated with ulcerative colitis. Hepatology 1990;11:477-480.
33. Connell WR, Kamm MA, Dickson M, Balkwill AM, et al. Long term neoplasia risk after azathioprine treatment in inflammatory bowel disease. Lancet 1994;343:1249-1252.
34. Bleday R, Lee E, Jessurun J, Heine J, Wong WD. Increased risk of early colorectal neoplasms after hepatic transplant in patients with inflammatory bowel disease. Dis Colon Rectum 1993;36:908-912.
35. Loftus EV, Aguilar HI, Sandborn WJ, tremaine WJ, et al. Risk of colorectal neoplasia in patients with primary sclerosing cholangitis and ulcerative colitis following orthotopic liver transplantation. Hepatology 1998;27:685-690.
36. Jess T, Loftus EV, Jr., Velayos FS, Winther KV, Tremaine WJ, Zinsmeister AR, Scott Harmsen W, Langholz E, Binder V, Munkholm P, Sandborn WJ. Risk factors for colorectal neoplasia in inflammatory bowel disease: a nested case-control study from Copenhagen county, Denmark and Olmsted county, Minnesota. Am J Gastroenterol 2007;102:829-836.
37. Velayos FS, Loftus EV, Jr., Jess T, Harmsen WS, Bida J, Zinsmeister AR, Tremaine WJ, Sandborn WJ. Predictive and protective factors associated with colorectal cancer in ulcerative colitis: A case-control study. Gastroenterology 2006;130:1941-1949.