OZOLLO 6/28/11 02:08 PM Página 91

◆ IMAGEN DEL NÚMERO

Invitamos a los lectores de Acta a que envíen casos con interés clínico o diagnóstico para su publicación en esta sección.

Hemorragia digestiva en paciente inmunocomprometido

Carolina Ozollo Landa,[1] Andrés Wonaga,[1] Alejandra Avagnina,[2] Carlos Waldbaum,[1] Juan A Sordá [1]

[1] División Gastroenterología; [2] Servicio de Anatomía Patológica.
Hospital de Clínicas José de San Martín, Ciudad Autónoma de Buenos Aires. Argentina.

Se trata de un paciente de 45 años de edad, con el antecedente de una infección por virus de la inmunodeficiencia humana (HIV) de reciente diagnóstico, con recuento de CD4 de 84 células por ml, que ingresó al hospital por una sepsis con foco de origen respiratorio, iniciando tratamiento antibiótico y antirretroviral.

Al examen físico se mostró lúcido, normotenso, taquipneico y afebril. Presentaba múltiples lesiones ulceradas en los miembros inferiores, vegetantes en el dorso de la lengua y violáceas en el paladar duro y en el pene, que se biopsiaron.

En los exámenes de laboratorio se constató: hematocrito 24%, hemoglobina 8,3 g/dl, volumen corpuscular medio 84, leucocitos 3.200 por mm^3 y plaquetas 103.000 por mm^3.

Intercurrió con una paresia braquicrural izquierda, por lo que se realizó una tomografía computada de cerebro, que evidenció imagen compatible con toxoplasmosis. Presentó una hematemesis, observándose en la endoscopía digestiva alta lesiones elevadas, polipoideas, rojizas, de tamaño variable en el techo, cuerpo y antro gástricos, y en el bulbo duodenal.

Figura 1. *Lesiones elevadas redondeadas rojizas en el antro gástrico.*

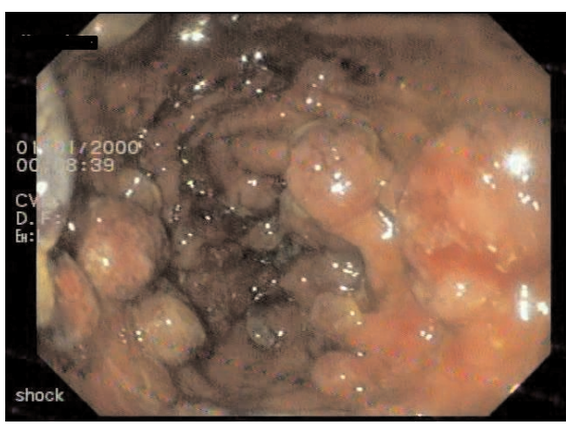

Figura 2. *Lesiones elevadas redondeadas rojizas en la curvatura mayor de estómago.*

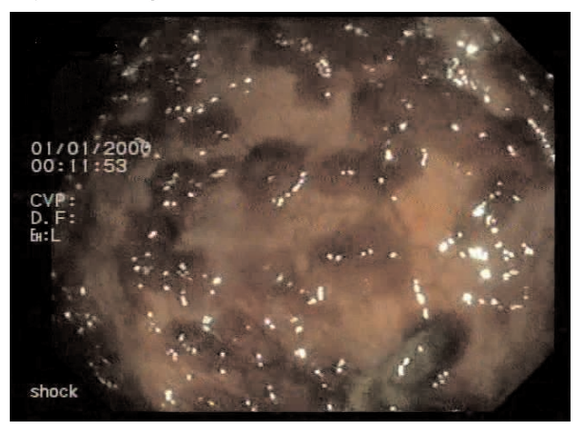

¿Cuál es su diagnóstico?

Correspondencia: *Carolina Ozollo Landa*
Agüero 1319 4º "C" (CP 1425). CABA.
E-mail: caroozollo@gmail.com

Resolución del caso en la página 174