Invitamos a los lectores de Acta a que envíen casos con interés clínico o diagnóstico para su publicación en esta sección.

Voluminosa imagen quística subdiafragmática

Valdemir José Alegre Salles,[1,2] Rubens Lobo de Almeida,[2] Matheus Alessi Rodrigues [2]

[1] Universidad de Taubaté; [2] Hospital Regional.
Sociedad San Camilo, Taubaté; São Paulo, Brasil.

Una paciente de 54 años de edad concurrió a la consulta de emergencia por presentar cuadro de dolor abdominal en el cuadrante superior derecho de tipo continuo, asociado a fiebre, vómitos, hiporexia y sensación de plenitud gástrica, de cinco días de evolución. Había ingerido anti-inflamatorios no esteroideos durante una semana. En la exploración física se destacaban taquicardia, deshidratación, palidez cutánea, dolor y sensación de empastamiento en la zona epigástrica, sin signos de peritonismo. El examen de sangre evidenció un hemograma con leucocitosis (23.000/mm^3), neutrofilia (88% de segmentados) y ligera anemia normocrómica y normocítica (hemoglobina 11,4 g/dl, hematocrito 32%), sin otras alteraciones del laboratorio pertinentes. La radiografía de tórax mostró la elevación del hemidiafragma derecho con un nivel hidroaéreo voluminoso y un derrame pleural (Figura 1). En la tomografía computada tóraco-abdominal se observó una gran imagen quística en el espacio subdiafragmático derecho (Figura 2).

Figura 1. *Radiografía de tórax con nivel hidroaéreo voluminoso.*

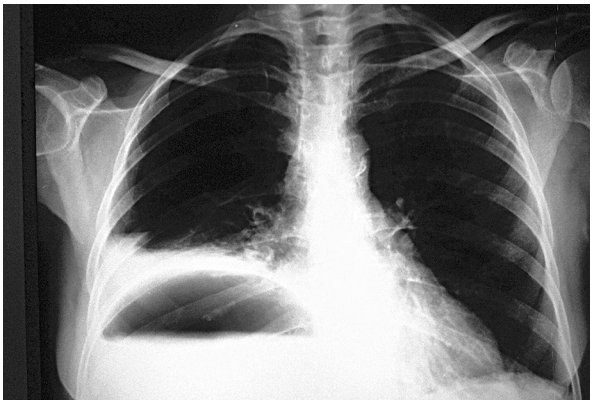

Figura 2. *Tomografía computada.*

¿Cuál es el diagnóstico?

Correspondencia: *Valdemir José Alegre Salles*
Rua José Bonani, 199, CEP: 12031-260. Bairro: Independência, Taubaté, São Paulo, Brasil.
E-mail: vjasia@gmail.com

Resolución del caso en la página 262