Solución del caso: Voluminosa imagen quística subdiafragmática

Viene de la página 170

La paciente tenía un síndrome de dispepsia crónica y, debido al empeoramiento del dolor abdominal, fue sometida a una endoscopía esófago-gastroduodenal que mostró una úlcera duodenal perforada (Figura 3). Con el diagnóstico de perforación duodenal se intervino de urgencia mediante laparotomía media, hallándose una perforación de la cara póstero-lateral de la segunda porción duodenal. Se realizó el cierre mediante una sutura simple a puntos sueltos y el lavado de la cavidad con drenaje del espacio subfrénico derecho. La paciente evolucionó favorablemente, sin complicaciones postquirúrgicas, y fue dada de alta del hospital a los 7 días.

La perforación de una úlcera péptica se presenta en 1% a 6% de los pacientes ulcerosos durante el curso de su enfermedad.[1] Algunos factores de riesgo importantes para la perforación son el hábito de fumar, el estrés, los grupos con condiciones socioeconómicas bajas, el ambiente superpoblado e insalubre, la ingestión de alcohol y de café, la infección por *Helicobacter pylori* y el uso excesivo de anti-inflamatorios no esteroides.[2]

El diagnóstico clínico de una úlcera perforada se apoya en una radiografía de tórax de pie porque facilita la visualización del neumoperitoneo y tendría mejor rendimiento que la de abdomen simple.[1] La utilización de la endoscopía digestiva alta como estudio inicial de una úlcera perforada no se recomienda porque la insuflación de aire puede alterar la evolución clínica.[2]

El tratamiento de la úlcera péptica perforada es quirúrgico, por laparotomía o laparoscopía.[3] Existen dos factores importantes que se deben considerar: el estado general y local del paciente y la localización de la úlcera (gástrica o duodenal). Si las condiciones locales y generales son buenas, puede realizarse una resección gástrica. Si son malas, una sutura y una epiploplastia.[2-4]

Figura 3. *Perforación duodenal.*

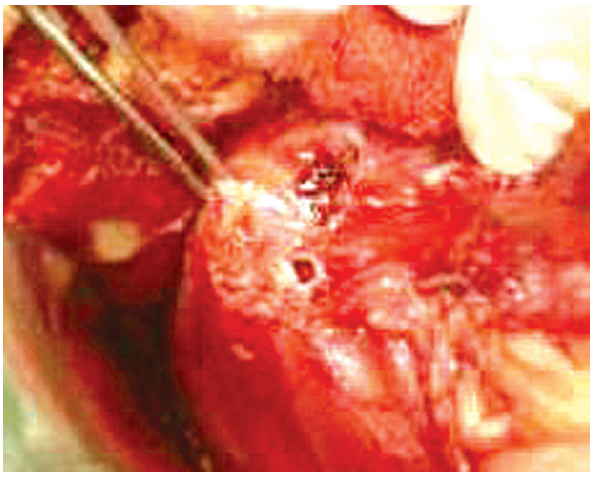

Referencias

1. Korn O, Csendes A. Úlcera gastroduodenal perforada. En: Guzmán S, Espinoza R, eds. Abdomen agudo. Ediciones Sociedad de Cirujanos de Chile, Santiago, 2000;115-127.
2. Butte BJM, Dagnino UB, Tapia VA, Llanos LJ. Estado actual del tratamiento quirúrgico de la úlcera péptica perforada en el Hospital Regional de Talca. Rev Chil Cir 2007;59:16-21.
3. Bejerano Garcia RJ. Perforación gastroduodenal por ulcera péptica: estudio de 99 pacientes operados. Rev Cubana Cir 2007;46 (3).
4. Viñas Trullen X, Feliu Palà X, Salazar Terceros D, Macarulla Sanz E, Iglesias Castro C, Basas Bacardit J, Abad Ribalta JM, Besora Canal P, Claveria puig R, Fernández Sallent E. Tratamiento laparoscópico de la úlcera duodenal perforada. Cir Esp 2007;81:96-98.