Solución del caso: Imagen en antro gástrico

Viene de la página 171

Al paciente se le realizó una gastrectomía parcial con gastro-yeyuno-anastomosis en Y de Roux (Figura 4). La anatomía patológica mostró que se trataba de un tumor de Vanek o pólipo fibroso inflamatorio. Ésta es una lesión rara, clínica e histológicamente benigna. Pertenece al grupo de tumores submucosos del tejido conectivo descripto inicialmente por Vanek en 1949. Puede aparecer entre la quinta y séptima década de la vida en cualquier sitio del tracto gastrointestinal, siendo el antro gástrico el sitio más frecuente (70%), seguida por el intestino delgado (20%).

Figura 4. *Pieza de la anatomía patológica.*

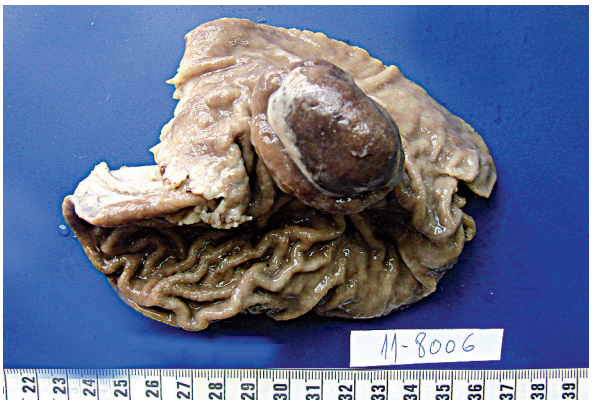

Su etiología y patogenia aún se desconocen, aunque existen hipótesis que postulan un daño irritativo de algunos factores (químicos, mecánicos y biológicos) a la mucosa gastrointestinal, los cuales podrían estimular la formación de pólipos en algunos pacientes. En ocasiones se lo identifica incidentalmente en la endoscopía o laparotomía. La sintomatología depende de su localización, pudiendo presentarse náuseas, vómitos, dispepsia, dolor abdominal y cambios en el ritmo evacuatorio. También puede presentarse como un cuadro agudo de obstrucción intestinal. Ocasionalmente la cubierta mucosa puede ulcerarse y sangrar, generando anemia o sangrado como en este caso. Por su origen submucoso es difícil diagnosticarlo por biopsia, ya que generalmente se presenta como una imagen sobre-elevada cubierta por mucosa normal o edematosa. Sus características en la ecografía endoscópica son: márgenes indistintos, hipoecogenicidad, aspecto homogéneo y localización dentro de la segunda y/o tercera capa.

La tomografía realizada con técnica de neumotomografía logra una excelente distensión del estómago permitiendo la localización exacta de las lesiones gástricas y su relación con el píloro. Esta técnica, recientemente descripta, fue desarrollada inicialmente para definir los márgenes superior e inferior de lesiones localizadas principalmente en la unión gastroesofágica y definir/planificar la cirugía. Esta zona es una región difícil de estudiar y resulta crucial lograr una buena distensión. Si bien existen otros métodos de distensión del esófago y el estómago (contraste oral o gránulos efervescentes), éstos no logran siempre óptimos resultados. Los diagnósticos diferenciales de las imágenes presentadas incluyen el tumor del estroma gastrointestinal (GIST), el leiomioma, el leiomiosarcoma, el pólipo hiperplásico, el adenoma gástrico y el tumor carcinoide. La falta de margen visible en las imágenes de la neumotomografía, así como su localización y relación con el píloro, permitió a los cirujanos anticipar la imposibilidad de realizar una exéresis local con conservación del estómago y planificar la gastrectomía distal realizada.

En conclusión, este caso resulta representativo para gastroenterólogos, cirujanos y radiólogos. Para los dos primeros porque muestra imágenes de un tumor infrecuente y de una técnica tomográfica novedosa que puede ser utilizada para estudiar patología esofágica y gástrica que requiera definición y localización precisa de límites y bordes. Para los radiólogos también resulta de utilidad para considerar al tumor de Vanek dentro de los diagnósticos diferenciales de tumores que protruyen en el estómago.

Referencias

1. Ulla M, Cavadas D, Muñoz I, Beskow A, Seehaus A, García-Mónaco R. Esophageal cancer: pneumo-64-MDCT. Abdom Imaging 2010;35:383-389.
2. Ulla M, Cavadas D, Muñoz MI, Beskow A, Yeyati EL, Wright F, Seehaus A, García-Mónaco R. Utilidad de la neumotomografía multislice 64 en la evaluación prequirúrgica del cáncer esofágico. Acta Gastroenterol Latinoam 2010;40:46-53.
3. Shalom A, Wasserman I, Segal M, Orda R. Inflammatory fibroid polyp and Helicobacter pylori. Aetiology or coincidence? Eur J Surg 2000;166:54-57.
4. Wysocki AP, Taylor G, Windsor JA. Inflammatory fibroid polyps of the duodenum: a review of the literature. Dig Surg 2007;24:162-168.
5. Hirasaki S, Matsubara M, Ikeda F, Taniguchi H, Suzuki S. Gastric inflammatory fibroid polyp treated with Helicobacter pylori eradication therapy. Intern Med 2007;46:855-858.