Lipoma submucoso de colon e intususcepción

Alejandro Avilés-Salas,[1,2] Miguel Enrique Cuéllar-Mendoza [2]

[1] *Departamento de Patología. Instituto Nacional de Cancerología, México, DF.*
[2] *Facultad de Medicina, Universidad Nacional Autónoma de México. México, DF.*

Acta Gastroenterol Latinoam 2012;42:216-219

Resumen

Los lipomas son los tumores benignos más frecuentes del tubo digestivo y aproximadamente el 50% se encuentra en el colon. La mayoría son submucosos y varían de acuerdo a su incidencia, localización, sintomatología y patogénesis. Informamos el caso de una mujer de 49 años que presentó cuadros repetidos de suboclusión intestinal, distensión abdominal e intususcepción. Se realizó una colonoscopía que mostró un tumor submucoso en el colon descendente. La paciente fue sometida a una sigmoidectomía laparoscópica. El reporte histopatológico fue de un lipoma submucoso de colon. Es importante conocer las diferentes formas de presentación de estos tumores, ya que pueden confundirse con lesiones malignas.

Palabras claves. *Lipoma, colon, intususcepción.*

Submucosal lipoma of the colon with intussusception

Summary

Lipomas are the most frequent benign tumours of the digestive tract and 50% are localized in the colon. Most are found in the submucosa and may vary in their incidence, localization, symptoms and pathogenesis. We present the case of a 49-year-old female with intermittent intestinal subocclusion, abdominal distention and intussusception. Colonoscopy disclosed a submucous tumour in the descending colon. Laparoscopic sigmoidectomy was performed with resection of the lesion. Definitive pathology revealed a submucous colon lipoma. It is important to know the different presentations of these tumours because they can be mistaken for a malignant lesion.

Key words. *Lipoma, colon, intussusception.*

El lipoma de colon (LC) es un tumor poco común del tracto gastrointestinal y la mayoría de los casos son asintomáticos y no requieren de tratamiento.[1-3] Sin embargo, pueden producir síntomas cuando miden más de 2 cm.[4] Es el tumor benigno no epitelial más común, típicamente es submucoso y puede producir sangrado del tubo digestivo si llega a erosionar la mucosa. No obstante, existe una gran variedad en cuanto a su incidencia, localización, sintomatología y patogénesis.[1-3,5] El propósito de este trabajo es informar un caso de LC localizado en el sigmoides, que se presentó con cuadros repetidos de suboclusión intestinal e intususcepción, y hacer una revisión de la literatura.

Descripción del caso

Se trata de una mujer de 49 años de edad que inició su padecimiento en noviembre de 2009 con cuadros de diarrea alternando con períodos de constipación. Posteriormente se agregó dolor abdominal, hematoquecia y pérdida de peso de aproximadamente 10 kg. Se realizó una colonoscopía que mostró un tumor en el colon sigmoides que ocluía el 95% de la luz. La paciente fue referida al Instituto Nacional de Cancerología de México para su manejo, con el diagnóstico de probable cáncer de colon. A la exploración física se encontró un abdomen blando y doloroso con un tumor palpable en la fosa ilíaca izquierda. La tomografía computada abdomino-pélvica informó un área de intususcepción del colon sigmoides con engrosamiento de la pared, probablemente secundario a un proceso inflamatorio, sin descartar un proceso neoplásico. Se practicó una laparoscopía en la que se identificó un tumor en el colon sigmoides a

Correspondencia: *Alejandro Avilés Salas*
Departamento de Patología, Instituto Nacional de Cancerología.
Av San Fernando 22, Sección XVI, Tlalpan (CP 14080), México, DF.
Tel.: (52) 55 56 28 04 00 (Ext 165).
Fax: (52) 55 56 28 04 21
E-mail: alejandroaviles2001@yahoo.com

40 cm de la reflexión intestinal, sin involucrar tejidos adyacentes y con presencia de intususcepción a este nivel. Se realizó una sigmoidectomía laparoscópica asistida con anastomosis término-terminal.

Se recibió el producto de la sigmoidectomía que midió 52,0 x 5,5 cm. Al corte se identificó un pólipo submucoso de 4,5 x 4,2 x 3,2 cm (Figura 1). Su superficie de corte fue homogéneamente amarilla, brillante y de aspecto adiposo (Figura 2). En el estudio histopatológico se observó una neoplasia benigna constituida por tejido adiposo maduro, lo cual corroboró el diagnóstico de lipoma submucoso de colon (Figura 3).

La paciente evolucionó satisfactoriamente y egresó para la vigilancia en su centro de salud.

Figura 1. *Producto de la sigmoidectomía laparoscópica.*

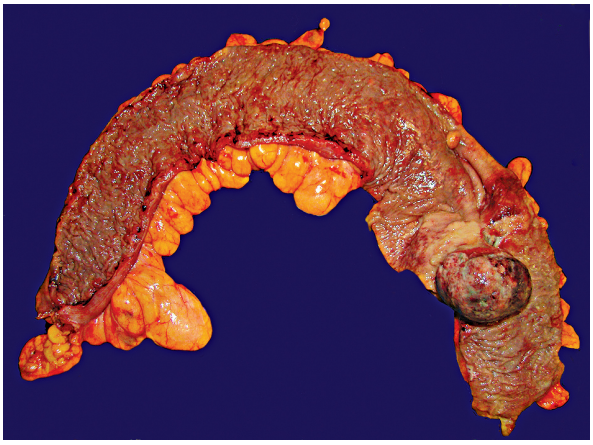

Se observa un tumor submucoso de 4,5 x 4,2 x 3,2 cm.

Figura 2. *Superficie de corte.*

La superficie de corte es homogéneamente amarilla, brillante y de aspecto adiposo.

Figura 3. *Estudio histopatológico.*

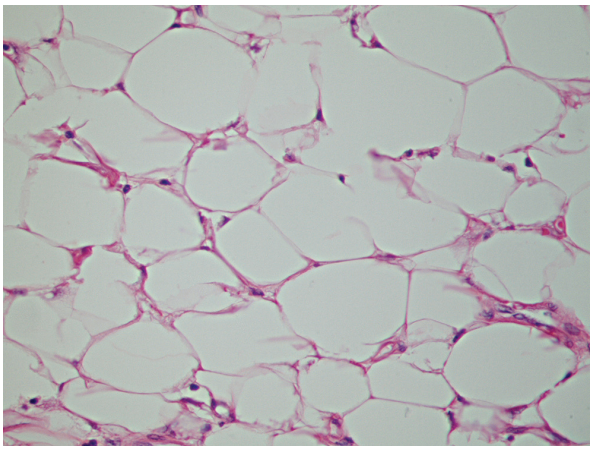

Se observa un tejido adiposo maduro (hematoxilina-eosina 400X).

Discusión

El LC es la segunda neoplasia benigna más común del colon. La mayoría de los casos se diagnostican entre la quinta y sexta década de la vida, con una relación mujer-hombre de 2:1 y una incidencia que va del 0,035% al 4,4%.[4,5] Más de la mitad de los lipomas del tracto gastrointestinal se encuentran en el colon y son submucosos, aunque algunas veces puede haber extensión a la muscular y aproximadamente 10% son subserosos.[6] La mayoría se localizan en el lado derecho del intestino grueso, principalmente en el ciego.[2,3,7] Le siguen en orden de frecuencia el colon ascendente, transverso y descendente. Por lo general son únicos, pero pueden llegar a ser múltiples e incluso formar parte de un síndrome.[3,8,9]

La mayoría de los LC son asintomáticos y únicamente se diagnostican de manera incidental. El cuadro clínico depende del tamaño. Las lesiones mayores de 2 cm producen síntomas con más frecuencia que las de menor tamaño.[1,5,10] Los síntomas más comunes incluyen dolor abdominal crónico y recurrente, hematoquecia y cambios en los hábitos intestinales. Son síntomas menos frecuentes los cuadros de oclusión o suboclusión intestinal, la intususcepción, la diarrea o la constipación, el prolapso rectal, la flatulencia y la anemia crónica.[5,10-13]

El principal problema asociado a los LC es su diagnóstico preoperatorio, ya que en ocasiones es difícil diferenciarlos de los pólipos adenomatosos e incluso de las neoplasias malignas. Sin embargo, los estudios por imágenes pueden orientar el diagnóstico. Los estudios doble contrastados con bario pue-

den mostrar un defecto de llenado ovoideo, de bordes bien delimitados, con una lesión radiolúcida que cambia de forma y tamaño en respuesta a la peristalsis.[5,12] La tomografía computada puede hacer visible un lesión intraluminal bien delimitada, con densidad de tejido adiposo.[12,14] Por ultrasonido aparece como una masa hiperecoica, homogénea y en la mayoría de los casos confinada a la submucosa.[2,12,15] Dado que la mayoría de los LC son submucosos, la colonoscopía permite la visualización directa de la lesión y la toma de biopsias para el estudio histopatológico. Durante la colonoscopía, las lesiones submucosas se comprimen fácilmente, pero regresan con rapidez a su tamaño anterior (signo de la almohada). Se han descrito otros signos que pueden contribuir al diagnóstico como el signo del resorte, el efecto del toldo y el signo de la grasa desnuda.[6,12,16]

Microscópicamente, están constituidos por tejido adiposo maduro de aspecto lobulado. Además, se pueden observar varios grados de necrosis y ulceración de la mucosa.[17]

Se han informado diferentes intervenciones terapéuticas para el tratamiento del LC que incluyen la hemicolectomía, la resección intestinal y la escisión local, dependiendo de un diagnóstico preoperatorio correcto y de los hallazgos quirúrgicos. El diagnóstico y tratamiento endoscópico se ha incrementado de forma importante.[15] Sin embargo, los LC deben ser resecados únicamente cuando producen síntomas.[18] Algunos estudios han informado que la resección endoscópica de lipomas mayores de 2 cm de diámetro se asocia con un mayor riesgo de perforación.[10,19,20] Por otro lado, se recomienda la resección quirúrgica para los lipomas mayores de 4 cm de diámetro; los sésiles o de pedículo limitado; los que tienen diagnóstico preoperatorio no claro o sintomatología relevante, especialmente la presencia de intususcepción, afección de la muscular o serosa; y los que no pueden ser resecados satisfactoriamente por colonoscopía.[10] En el caso informado la paciente presentó un cuadro de suboclusión e intususcepción intestinal, la lesión medía más de 4 cm de diámetro y el diagnóstico preoperatorio no descartó un proceso neoplásico. Por estos motivos se decidió su resección mediante una sigmoidectomía laparoscópica, sin presentarse complicaciones y con una evolución satisfactoria.

En conclusión, el LC es una neoplasia benigna generalmente submucosa y de presentación entre la sexta y séptima década de la vida que debe diferenciarse de las neoplasias malignas. El diagnóstico se puede orientar con la ayuda de los estudios por imágenes y la colonoscopía. Sin embargo, el diagnóstico histopatológico es fundamental. Solo deben ser resecados si producen síntomas, en especial los mayores de 2 cm.

Referencias

1. Kim CY, Bandres D, Tio TL, Benjamin SB, Al-Kawas FH. Endoscopic removal of large colonic lipomas. Gastrointest Endosc 2002;55:929-931.
2. Liessi G, Pavanello M, Cesari S, Dell´Antonio C, Avventi P. Large lipomas of the colon: CT and MR findings in three symptomatic cases. Abdom Imaging 1996;21:150-152.
3. Pfeil SA, Weaver MG, Abdul-Karim FW, Yang P. Colonic lipomas: outcome of endoscopic removal. Gastrointest Endosc 1990;36:435-438.
4. Ryan J, Martin JE, Pollock DJ. Fatty tumours of the large intestine: a clinicopathological review of 13 cases. Br J Surg 1989;76:793-796.
5. Haller JD, Roberts TW. Lipomas of the colon: a clinicopathologic study of 20 cases. Surgery 1964;55:773-781.
6. DeBeer RA, Shinya H. Colonic lipomas. An endoscopic analysis. Gastrointest Endosc 1975;22:90-91.
7. Rogy MA, Mirza D, Berlakovich G, Winkelbauer F, Rauhs R. Submucous large-bowel lipomas: presentation and management. An 18-year study. Eur J Surg 1991;157:51-55.
8. Tatsuguchi A, Fukuda Y, Moriyama T, Yamanaka N. Lipomatosis of the small intestine and colon associated with intussusception on the ileocecal region. Gastrointest Endosc 1999;49:118-121.
9. Zhang H, Cong JC, Chen CS, Qiao L, Liu EQ. Submucous colon lipoma: a case report and review of the literature. World J Gastroenterol 2005;11:3167-3169.
10. El-Khalil T, Mourad FH, Uthman S. Sigmoid lipoma mimicking carcinoma: case report with review of diagnosis and management. Gastrointest Endosc 2000;51:495-496.
11. Siddiqui MN, Garnham JR. Submucosal lipoma of the colon with intussusception. Postgrad Med J 1993;69:497.
12. Meghoo CA, Cook PR, McDonought CA, Bowser LK, Waddell BE. Large colonic lipoma with mucosal ulceration mimicking carcinoma. Gastrointest Endosc 2003;58:468-470.
13. Jiménez Escovar F, García Alonso M, Esteban Collazo F, Cerdán Miguel J. Prolapso anal de un lipoma de colon sigmoide. Rev Esp Enferm Dig 2005;97:839-840.
14. Kakitsubata Y, Kakitsubata S, Nagatomo H, Mitsuo H, Yamada H, Watanabe K. CT manifestations of lipomas of the small intestine and colon. Clin Imaging 1993;17:179-182.
15. Kameyama H, Niwa Y, Arisawa T, Goto H, Hayakawa T. Endoscopic ultrasonography in the diagnosis of submucosal lesions of the large intestine. Gastrointest Endosc 1997;46:406-411.

16. Messer J, Wayer JD. The diagnosis of colonic lipomas-the naked fat sign. Gastrointest Endosc 1982;28:186-188.
17. Jiang L, Jiang LS, Li FY, Ye H, Li N, Cheng NS, Zhou Y. Giant submucosal lipoma located in the descending colon: a case report and review of the literature. World J Gastroenterol 2007;13:5664-5667.
18. Lazaraki G, Tragiannidis D, Xirou P, Nakos A, Pilpilidis I, Katsos I. Endoscopic resection of giant lipoma mimicking colonic neoplasm initially presenting with massive haemorrhage: a case report. Cases J 2009;2:6462.
19. Raju GS, Gomez G. Endoloop ligation of a large colonic lipoma: a novel technique. Gastrointest Endosc 2005;62:988-990.
20. Yarze JC. Colonoscopic resection of an asymptomatic colon lipoma. Gastrointest Endosc 2006;63:890-891.