*Invitamos a los lectores de Acta a que envíen casos con interés clínico o diagnóstico para su publicación en esta sección.*

# Síndrome anémico y masa palpable epigástrica

**Hugo Daniel Ruiz, Karina Maciel, Cristina Vizgarra, Carlos Obredor, Carlos Zorraquín, Miguel Bruno**

*Servicio de Cirugía General y Residencia de Clínica Médica. Clínica Modelo de Morón. Morón, Provincia de Buenos Aires, Argentina.*

Es un paciente de sexo masculino de 38 años de edad que consulta por dolor abdominal en epigastrio con una masa palpable, acompañado de vómitos alimentarios y pérdida de peso de aproximadamente 15 kg en los últimos 3 meses. Tiene antecedentes de una lesión traumática del miembro inferior izquierdo a los 15 años que dejó como secuela linfedema y una fístula arteriovenosa crónica del miembro inferior izquierdo. El laboratorio muestra un hematocrito de 22% y una hemoglobina de 7,2 g/dl, por lo que requiere la transfusión de 3 unidades de glóbulos rojos. La láctico-dehidrogenasa y la beta 2 microglobulina están dentro de los parámetros de normalidad.

En ecografía se halla hígado heterogéneo en el segmento lateral izquierdo, con una lesión de 78 x 106 mm diámetro, en íntimo contacto con el estómago y el páncreas, sin plano de clivaje. Se realiza una videoendoscopía digestiva alta que informa una gastitis crónica moderada sin ulceraciones y solo una leve compresión extrínseca en la curvatura menor. Las biopsias son negativas para *Helicobacter pylori* y atipía gástrica. Se realiza una tomografía computada que muestra una lesión sólida con componente quístico en la pared gástrica con áreas de necrosis y sin planos de clivaje con el hígado y el páncreas (Figuras 1 y 2).

***Figura 1.*** *Lesión sólido-quística en la pared gástrica.*

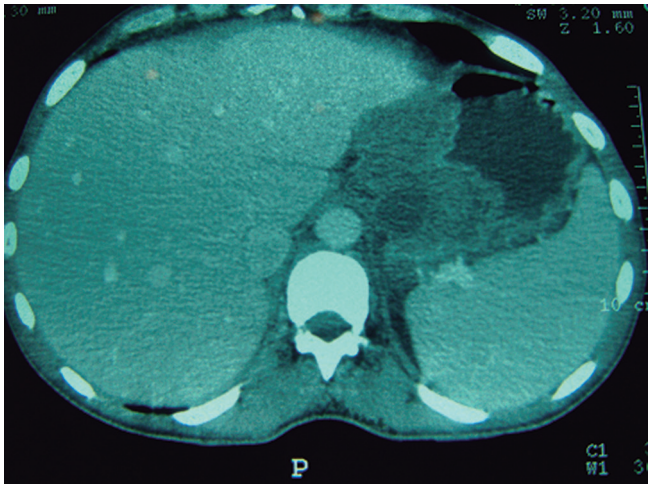


***Figura 2.*** *Lesión gastro-pancreática.*

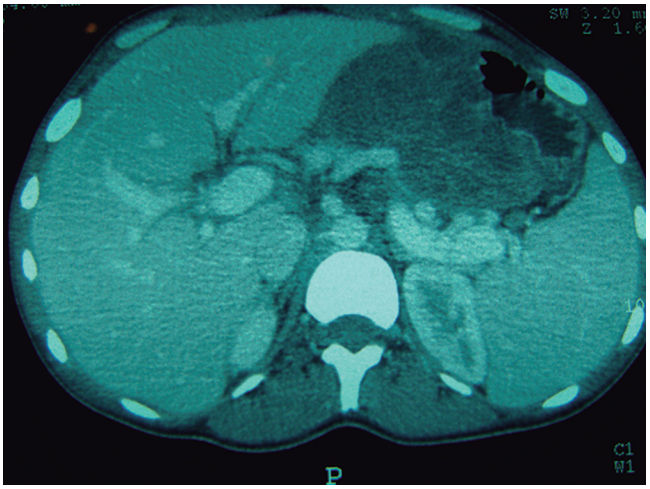


¿En qué diagnóstico piensa?

***Correspondencia:*** *Hugo Daniel Ruíz*
*Santos Dumont 2719, piso 8 Dto D (CP 1426)*
*Ciudad Autónoma de Buenos Aires.*
*E-mail: drhugoruiz@hotmail.com*

***Resolución del caso en la página 77***