Solución del caso: Síndrome anémico y masa palpable epigástrica

Viene de la página 6

El paciente se interviene quirúrgicamente con el diagnóstico de una lesión gástrica con sospecha de tumor estromal (GIST), sin que se haya podido orientarse a un linfoma gástrico con el estudio de sangre periférica. La laparotomía se realiza por no haberse podido progresar una sonda de alimentación enteral y por no tener diagnóstico de certeza. En el intraoperatorio se evidencia un importante proceso plástico inflamatorio que no permite un plano de clivaje con los segmentos 2 y 3 del hígado y con la curvatura menor gástrica. Se realiza una biopsia por congelación de las adenopatías que resulta negativa para células neoplásicas, por lo que se realiza una gastrectomía total en bloque con una sección parcial del margen izquierdo de los segmentos 2 y 3 del hígado. Se cierra el muñón duodenal y se hace una reconstrucción esófago-yeyunal en Y de Roux (Figuras 3, 4 y 5).

Figura 3. *Imagen intraoperatoria con ausencia del estómago y parte de los segmentos laterales izquierdos del hígado, y presencia de una anastomosis esófago-yeyunal.*

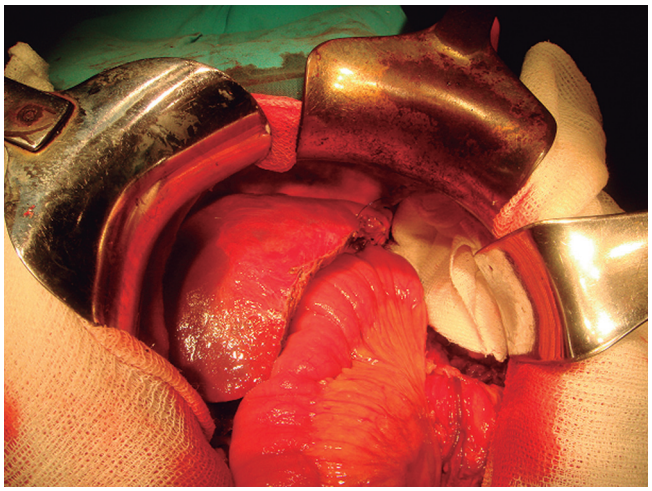

Figura 4. *Pieza de la gastrectomía total y segmento parcial hepático.*

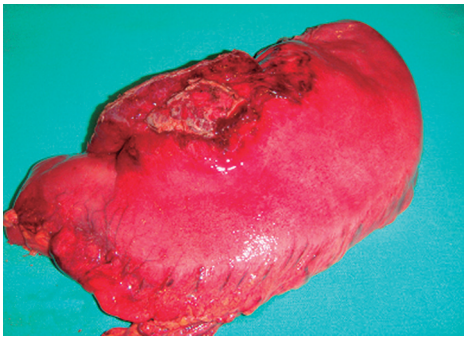

Figura 5. *Pieza de la gastrectomía, con el estómago abierto por la curvatura mayor. Se observa la pérdida de los pliegues gástricos con marcada erosión de la mucosa a nivel de la curvatura menor.*

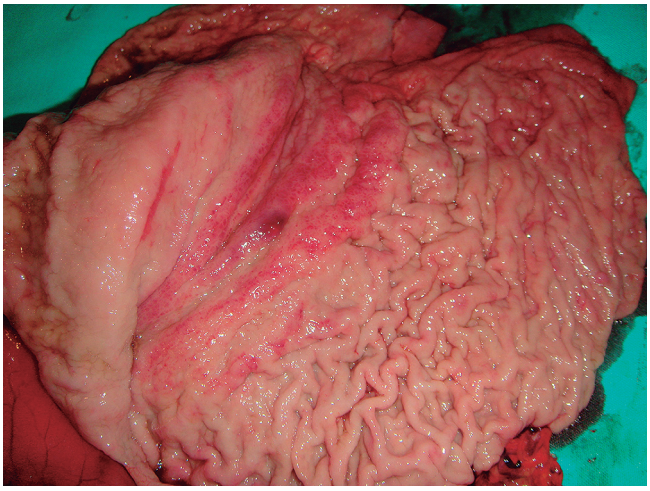

La anatomía patológica informó: pseudotumor inflamatorio o tumor miofibroblástico inflamatorio que compromete el parénquima hepático, sin observarse células atípicas.

El pseudotumor inflamatorio fue descripto por primera vez en el pulmón por Brunn en 1931 y fue llamado "tumor de Brunn" por Umiker y Ivorsen en 1954. En 1953 Pack y Baker describen el primer caso en hígado y en 1970 Soga reporta el primer caso en estómago.[1] Es una enfermedad muy poco frecuente que rara vez se maligniza y su diagnóstico es muy difícil, lográndose después de una laparotomía exploradora. Solamente un 8% a 10% de los pacientes tiene diagnóstico preoperatorio.[1]

La lesión histológica que define a este pseudotumor es una matriz de miofibroblastos en la que se hallan proporciones variadas de miofibroblastos, células plasmáticas, histiocitos, linfocitos y células mononucleares. El predominio de algunos de estos grupos celulares propició la aparición de una nomenclatura confusa que incluye pseudotumor inflamatorio, granuloma de células plasmáticas, histiocitoma, xantofibroma, pseudosarcoma, hamartoma linfoide y tumor miofibroblástico inflamatorio. Sanders refiere hipotéticamente que su aparición podría estar relacionada con la enfermedad de Castleman, el linfoma de Hodgkin, la úlcera

péptica, la enfermedad de Béhcet, las infecciones crónicas por *Campylobacter jejuni y Helicobacter pylori,* y las condiciones post-traumáticas y post-quirúrgicas. Estas últimas condiciones apoyan la hipótesis de una reacción reparativa inflamatoria exagerada al trauma o la infección.[2] Estudios recientes han observado anormalidades citogenéticas en el gen ALK *(anaplastic lymphoma kinase)* del cromosoma 2p23, aneuploidías de ADN y algún rol de virus oncogénicos.[3]

Este tumor sólido benigno aparece más frecuentemente en pulmón, pero se ha descripto en mediastino, omento, retroperitoneo, cordón espermático, bazo, mesenterio, próstata, nervios periféricos, órbita, diafragma y tubo digestivo. También puede estar asociada a enfermedades que cursan con procesos inflamatorios crónicos del aparato digestivo como la enfermedad de Crohn, la colangitis esclerosante o la pancreatitis autoinmune.[4] El cuadro clínico de presentación depende de la localización, pero a nivel gástrico puede producir fiebre, dolor abdominal, pérdida de peso, vómitos, reflujo gastroesofágico, hemorragia digestiva, anorexia, adinamia o masa palpable. También puede ser un hallazgo incidental. Debe hacerse el diagnóstico diferencial con tumores estromales, linfomas, adenocarcinomas, tuberculosis, teratomas, hamartomas, neuroblastomas y rabdomisarcomas.[4,5]

El índice de recurrencia es de 18% a 40%, principalmente en el pulmón y siguiéndole el mesenterio y el retroperitoneo. Está relacionada con la imposibilidad de hacer una resección completa.[5,6] La resección quirúrgica es el tratamiento ideal. Se ha descripto la utilización de quimioterapia y radioterapia para pacientes en los que no se puede realizar una exéresis completa o para los casos en que directamente se considera que la lesión es inoperable por su tamaño o su localización. El uso de esteroides ha sido propuesto para las lesiones en el sistema nervioso central. El tratamiento conservador con antiinflamatorios es de primera elección una vez que se posee diagnóstico, pero la persistencia de los síntomas, la recurrencia o la falta de remisión de la lesión requieren la extirpación quirúrgica.[4,7,8]

Referencias

1. Darker B, Arias J, Ceballo V, Cortés C, Fariña J, Roston C. Pseudotumor inflamatorio en colon. Revisión bibliográfica. Rev Ped Elec 2006;3:0718-0918.
2. Sanders B, West K, Gingalewski C, Engum S, Davis M, Grosfeld JL. Inflammatory pseudotumor of the alimentary tract: clinical and surgical experience. J Pediatr Surg 2001;36:169-173.
3. Park SH[1], Kim JH, Min BW, Song TJ, Son GS, Kim SJ, Lee SW, Chung HH, Lee JH, Um JW. Exophitic inflammatory myofibroblastic tumor of the stomach in an adult woman: a rare cause of hemoperitoneum. World J Gastroenterol 2008;14:136-139.
4. Salceda J, Tayar C, Laurent A, Alain L, Cherqui D, Azoulay D. Pseudotumor inflamatorio del hígado: recurrencia después de la resección. Acta Gastroenterol Latinoam 2013;43:48-52.
5. Salameh M, Sultan I, Barbar M, Al Hussaini M, Jameel A, Ghandour K, Masarweh M. Inflammatory myofibroblastic tumor causing unexplained anemia in a toddler: a case report. J Med Case Rep 2011;5:69.
6. Dao AH, Hodges KB. Inflammatory pseudotumor of the pelvis: case report with review of recent developments. Am Surg 1998;64:1188-1191.
7. Pollono DG, Tomarchio S, Cacciavillano W, Otero L, Marti C, Curci V, Ibáñez O, Ripio MC, Drut R, Drut MR, Donatone J, Delgado Café A. Tumor miofibroblástico inflamatorio de localización abdominal en pediatría. A propósito de 4 casos. Rev Cir Infantil 2008;1:97-102.
8. Olvera K, Barahona-Garrido J, Alfaro De-León A, Téllez-Ávila FI, Vilatobá M, Yamamoto-Furusho JK. Inflamatory myofibroblastic tumour of the liver. Case report. Acta Gastroenterol Latinoam 2012;42:220-223.