Seguridad de la resección con asa fría de lesiones colorrectales no polipoideas (0-IIa y 0-IIb) de hasta 20 mm

Roberto Augusto Barros, María José Monteverde, Roberto Federico Barros, Santiago De Elizalde, Augusto Sebastian Barros

Servicio de Endoscopía y Laboratorio de Patología, CEGA, Centro de Gastroenterología, Campana, Buenos Aires, Argentina.
Acta Gastroenterol Latinoam 2014;44:27-32

Resumen

Antecedentes. *La polipectomía en frío es una técnica utilizada para la remoción de pólipos pequeños. Hay poca evidencia con respecto a su uso para resecar lesiones no polipoideas colorrectales (LNPCR).* ***Objetivo.*** *Evaluar la seguridad de la resección con asa fría de LNPCR de hasta 20 mm.* ***Métodos.*** *Es un estudio de cohorte prospectivo realizado desde enero de 2009 hasta enero de 2012. Fueron reclutados los pacientes consecutivos programados para videocolonoscopías que tuvieron al menos una LNPCR. Los pacientes bajo tratamiento antiagregante o anticoagulante fueron excluidos. Las LNPCR de hasta 20 mm fueron resecadas con asa fría, en bloc o con técnica de piecemeal. Los principales resultados medidos con respecto al objetivo fueron el índice de sangrado y de perforación. Se estimaron las medidas estadísticas de porcentajes con sus respectivos intervalos de confianza del 95%, siendo el nivel de significación establecido en α de 0,03. El intervalo calculado fue unilateral debido a que el porcentaje experimental fue del 0% y fue construido basándose en la distribución binomial. Se utilizó el paquete estadístico Statistixs (SX9.0).* ***Resultados.*** *Un total de 171 lesiones fueron removidas en 124 pacientes. Su tamaño promedio fue de 9,22±4,7 mm (rango: 4 a 20 mm). La edad promedio de los pacientes fue 55±11 años (rango 25 a 81 años) y 56% de ellos fueron mujeres. No se registraron complicaciones inmediatas ni tardías.* ***Conclusiones.*** *La resección con asa fría podría ser usada para remover las LNPCR (0-IIa y 0-IIb) de hasta 20 mm, sin complicaciones inmediatas ni tardías.*

Palabras claves. *Lesiones colorrectales no polipoideas, polipectomía con asa fría.*

Correspondencia: *Roberto Augusto Barros*
Jean Jaures 680 (2804) Campana, Pcia de Buenos Aires, Argentina.
Tel: 54 3489 422532 , Fax: 54 3489 422532;
E-mail: rabarros.cega@gmail.com

Safety and efficacy of cold snare resection of non-polypoid colorectal lesions (0-IIa and 0-IIb)

Summary

Background. *Cold polypectomy is a widely used technique for removing small polyps. Little evidence is available regarding its use for removing non-polypoid colorectal lesions (NPCRL).* ***Objective.*** *The main aim of this study was to assess the safety of cold snare resection of NPCRL up to 20 mm.* ***Methods.*** *This was a prospective cohort study carried out from January 2009 to January 2012. Consecutive patients scheduled for colonoscopy who had at least one NPCRL were recruited. Patients undergoing antiaggregation or anticoagulation treatment were excluded. NPCRL of up to 20 mm were removed by means of a cold snare, with or without piecemeal technique. To evaluate the safety of the procedure, the measured outcomes were bleeding and perforation rates. Statistical measures as percentages with their respective confidence intervals of 95% were estimated and the level of significance was set at α = 0.03. The calculated interval was unilateral, because the experimental rate was 0%, and was built based on the binomial distribution. Statistix (SX9.0) was used.* ***Results.*** *A total of 171 NPCRL were removed from 124 patients. The mean size of the lesions was 9.22±4.7 mm (range: 4 to 20 mm). The mean age of patients was 55±11 years (range: 25 to 81 years) and 56% of them were women. No immediate or delayed complications were recorded.* ***Conclusions.*** *Cold snare resection could be used to remove LNPCR (0-IIa and 0-IIb) measuring up to 20 mm, without immediate or delayed complications.*

Key words. *Non-polypoid colorectal lesions, cold snare polypectomy.*

Los adenomas convencionales y ciertas lesiones aserradas son considerados precursores del cáncer colorrectal

esporádico a través de mecanismos genéticos (mutación KRAS) y epigenéticos [mutación BRAF, fenotipo metilador de islas CpG (CIMP) e inestabilidad microsatelital].[1-4] Las lesiones no polipoideas colorrectales (LNPCR), principalmente las localizadas en el colon proximal, están siendo detectadas con mayor frecuencia revelando su alta prevalencia.[5,6] Su falta de reconocimiento ha sido postulada como una de las razones por las cuales no se ha logrado disminuir la incidencia de cáncer en esta localización, a diferencia de lo que ocurre en el colon distal.[6,7]

Distintas publicaciones han demostrado que la polipectomía endoscópica con asa fría de pólipos que miden hasta 10 mm es una técnica segura, efectiva y rápida.[8,9] Sin embargo, no hay datos actuales disponibles sobre su seguridad para la resección de LNPCR.

El objetivo principal de este estudio es evaluar la seguridad de la resección con asa fría de LNPCR (0-IIa y 0-IIb de la clasificación de París) de hasta 20 mm.

Pacientes y métodos

El estudio se llevó a cabo sobre una cohorte prospectiva de pacientes enrolados en un único centro de Gastroenterología (CEGA) ubicado en Campana, Provincia de Buenos Aires, Argentina, entre enero de 2009 y enero de 2012. El protocolo del estudio fue revisado y aprobado por el Comité de Revisión Institucional.

Se estimaron las medidas estadísticas de porcentajes con sus respectivos intervalos de confianza del 95%, siendo el nivel de significación establecido en α 0,03. De acuerdo a datos históricos informados en la bibliografía acerca de la proporción del efecto adverso de interés (sangrado en mucosectomía 4%),[9-11] se determinó que, para estimar la verdadera proporción de dicho evento mediante la distribución binomial y con un 95% de confianza, se necesitan aproximadamente 120 pacientes para acotar el margen de error a 0,03. Se utilizó el paquete estadístico *Statistix* (SX 9.0).

Fueron incluidos, luego de haber firmado el consentimiento informado, todos los pacientes consecutivos sometidos a una videocolonoscopía (VCC) programada en quienes se halló al menos una LNPCR. Fueron excluidos del protocolo los paciente bajo tratamiento antiagregante o anticoagulante, las lesiones tipo 0-IIc o con componente 0-IIc, las lesiones menores de 4 mm y las mayores de 20 mm. Las lesiones diminutas, principalmente las ubicadas en colon sigmoideo y recto, no fueron consideradas ni cuantificadas en este protocolo, aunque también fueron resecadas y estudiadas. Un único operador realizó todos los procedimientos y un único patólogo todos los estudios histológicos. Todos los pacientes fueron sedados con propofol por el mismo anestesiólogo. Las VCC fueron completas, con intubación del íleon terminal, y la preparación intestinal fue considerada satisfactoria, permitiendo que todos los segmentos colónicos fueran apropiadamente evaluados. El tamaño de las lesiones fue estimado en referencia a un fórceps de 7 mm de distancia de apertura. La resección fue realizada con asa fría, en bloque o con técnica de *piecemeal*, usando uno o dos tipos de asa seleccionados para este propósito específico.

Se efectuó cromoendoscopía con índigo carmín sobre las lesiones sutiles sin límites claros. Las lesiones grandes fueron removidas usando la técnica de *piecemeal* o de asa combinada, realizando luego tatuaje periférico con carbón purificado (*SPOT*) para facilitar la vigilancia o un eventual tratamiento quirúrgico.

Se utilizaron endoscopios de luz blanca (*Olympus, ACTERA 150*) y dos tipos de asas descartables de polipectomía (*Exacto, US Endoscopy*, diseñada para polipectomía en frío con un diámetro de 9 mm, y *Asimétric, Olympus*, de 25 mm de diámetro con un alambre fino de 0,3 mm). Las asas fueron elegidas según tamaño, morfología y ubicación de las lesiones, y se combinaron para resecar aquellas grandes y/o de bordes muy imprecisos. En esos casos se utilizó en primer término la de alambre fino y mayor diámetro de apertura (*Asimetric*) para delimitar y reducir su extensión, transformando una lesión plana en pseudopolipoidea. Se utilizó aspiración para mejorar el enlace. Abierta el asa, la vaina de teflón se apoyó sobre la pared colónica incluyendo en el cierre mucosa de aspecto normal. Una vez marcada la lesión con el cierre máximo del asa, se intercambió por la de alambre más grueso pero de menor tamaño de apertura (*Exacto*), procediendo al corte. Este tipo especial de asas permite un fácil desligue de la toma para proceder al cambio de instrumental. En ocasiones el asa gruesa no secciona el tejido a pesar de su cierre máximo, por haber capturado en la toma un exceso de submucosa. Una mínima reapertura permite desplazarla a un plano más superficial, posibilitando la resección. El corte se realizó en forma lenta, continua y sin tracción, lo que permitió un plano uniforme de sección y evitó el desplazamiento de las muestras. Éstas fueron recuperadas con un fórceps de biopsia, quitando el tapón al final de la retirada para evitar el atrapamiento de la pieza. Un lavado enérgico con agua estiró y limpió la úlcera artificial e inhibió el sangrado leve habitual. La posterior inmersión permitió la magnificación de la visión del lecho cruento, mejorando la observación de los bordes en búsqueda de una lesión residual. En los casos

en que ésta fue detectada o el estado de los bordes fue dudoso, la resección se amplió con asa o fórceps y fue remitida al laboratorio en frasco separado.

El criterio utilizado para valorar la seguridad de esta técnica fue la aparición de complicaciones, principalmente sangrado y perforación. Un episodio de sangrado inmediato fue definido como aquel que requirió tratamiento endoscópico (mecánico, térmico o esclerosante) durante el procedimiento y el sangrado tardío fue definido como aquel que ocurrió hasta 30 días después del procedimiento. Los pacientes fueron dados de alta luego de una recuperación completa de la sedación anestésica. De acuerdo al protocolo, se realizaron llamadas telefónicas de seguimiento a las 8 horas y a los 30 días luego de la resección, y una cita 15 días después del procedimiento cuando estuvieron disponibles los resultados de la anatomía patológica. Se evaluó el porcentaje de recuperación de las muestras. Nuestro seguimiento endoscópico se realizó bajo un protocolo más riguroso que los publicados ya que no existen referencias respecto a la aplicación de esta técnica sobre lesiones de estas características. Los intervalos de vigilancia oscilaron entre 6 y 24 meses según el reporte histopatológico, el tamaño y localización de la lesión, la técnica usada (*piecemeal* o resección en bloque), o la historia de polipectomía única o múltiple.

Resultados

De 1.787 VCC realizadas durante el período de estudio, fueron detectadas 206 LNPCR en 153 pacientes (Figuras 1 a 3). Entre ellos, solamente 124 pacientes sa-

Figura 1. *Ejemplo de lesión no polipoidea colorrectal resecada: adenoma tubular.*

Figura 2. *Ejemplo de lesión no polipoidea colorrectal resecada: lesión serrata.*

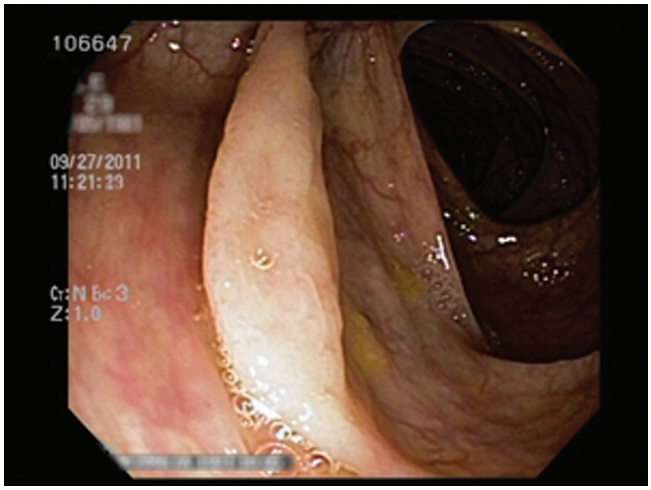

Figura 3. *Ejemplo de lesión no polipoidea colorrectal resecada: lesión serrata.*

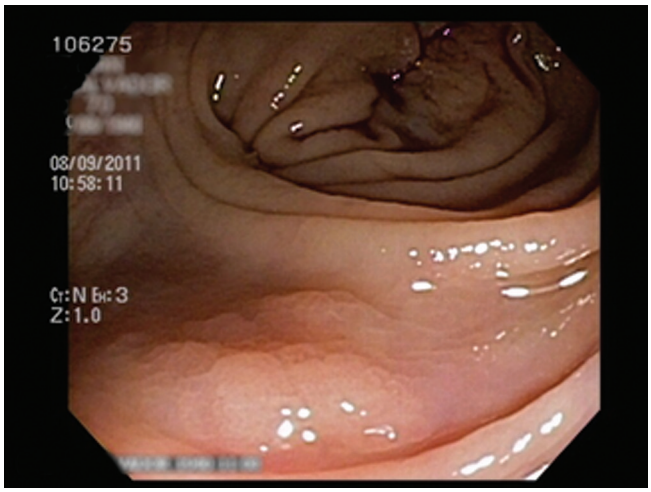

Figura 4. *Úlcera post-resección.*

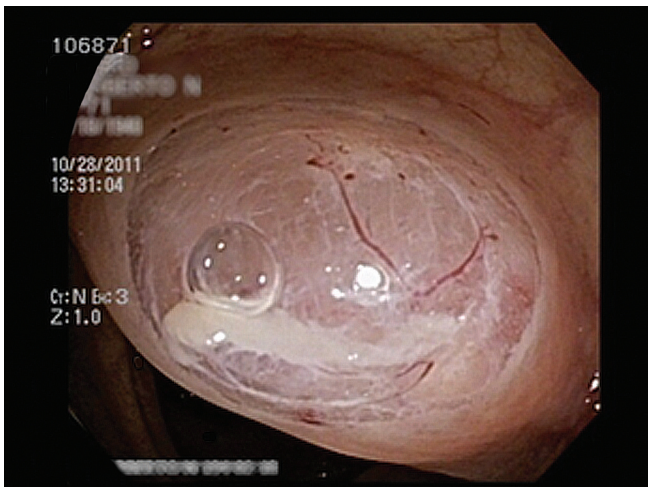

tisficieron los criterios de inclusión y 171 LNPCR fueron resecadas usando la técnica con asa fría (Figuras 4 a 6). En 26 lesiones (15,2%) fue usada la técnica de *piecemeal* y en 145 lesiones (84,8%) la resección fue en bloque. Su tamaño promedio fue de 9,22±4,7 mm (mediana: 8 mm, rango: 4 a 20 mm) (Tabla 1).

La edad promedio de los pacientes fue 55±11 años (rango: 25 a 81 años) y 56% de ellos fueron mujeres. Las indicaciones para VCC fueron: *screening* 36%, vigilancia post-polipectomía 19%, historia familiar de neoplasia colónica 14% y otras 31%. Entre los pacientes con LNPCR (0-IIa y 0-IIb), 25% tuvo más de una lesión tipo 0-IIa o 0-IIb (rango: 2 a 11) y 67% tuvo pólipos sincrónicos, tipo 0-I de la clasificación de París.

Las LNPCR se ubicaron en el colon proximal (derecho y transverso hasta el ángulo esplénico) en 49% de los casos, y en el colon distal (desde el ángulo esplénico hasta la línea dentada) en 51%.

Figura 5. *Úlcera post-resección mostrando la submucosa.*

Figura 6. *Úlcera post-resección mostrando la submucosa.*

Tabla 1. *Tamaño de las lesiones no polipoideas colorrectales resecadas.*

Rango	Frecuencia	%
0-5 mm	47	27,49
6-10 mm	81	47,37
11-15 mm	32	18,71
16-20 mm	11	6,43

Seguridad del procedimiento

No ocurrieron sangrados inmediatos que requiriesen medidas terapéuticas. No hubo sangrados tardíos ni perforaciones. Los pacientes fueron dados de alta luego de que el examen finalizara y contactados para su seguimiento según el protocolo.

El efecto adverso de interés no se presentó en ningún paciente (0/124), lo que permite estimar la proporción poblacional de dicho evento en, a lo sumo 0,024 (2,4%), con un nivel de confianza del 95%. El intervalo calculado fue unilateral, debido a que el porcentaje experimental fue del 0%. El mismo fue construido basándose en la distribución binomial.

En un paciente con colitis ulcerosa en remisión, a quien se le resecó una LNPCR 0-IIa de 12 mm en el recto, se le colocaron dos hemoclips para cerrar la úlcera artificial en forma preventiva debido a su profundidad (0,58%). Un paciente refirió dolor inmediato, requiriendo analgésicos (diclofenac 75 mg y fentanilo 100 µg) y una hora de observación luego de la recuperación anestésica. No hubo necesidad de internaciones ni se constataron otras complicaciones durante los 30 días posteriores al procedimiento.

Datos adicionales del estudio

En nuestra serie se observó un alto sincronismo (73%) entre LNPCR y otras LNPCR (25%) o pólipos (67%). Los resultados de la anatomía patológica revelaron una preponderancia de adenomas serrados y convencionales (91%), ambos premalignos aunque por diferentes caminos. La recuperación de las muestras se pudo realizar en el 99,42% de los casos. Solamente dos lesiones tuvieron alto grado de displasia (1,17%) y ambas fueron menores de 10 mm.

Discusión

La protección contra el cáncer de colon es más difícil de lograr en el colon proximal que en el distal.[7,12-17] La detección temprana y el tratamiento oportuno de todas las LNPCR podrían mejorar esta situación. Ellas son detectadas con mayor frecuencia, revelando su alta prevalencia, y existe consenso de que deberían ser removidas una vez diagnosticadas. Esto explica la necesidad de una técnica endoscópica que permita su resección de una manera rápida, segura y efectiva. La mucosectomía endoscópica con electrocauterio (EMR) presenta el riesgo de perforación, síndrome post-polipectomía y sangrado inmediato o tardío. El efecto térmico de la electrocoagulación es la principal causa de estas complicaciones.[18,19] La práctica común de crear un "almohadón de seguridad" con solución salina en la submucosa no elimina los riesgos mencionados y en ocasiones dificulta o imposibilita la captura de lesiones planas con el asa.

En nuestra serie la resección de LNPCR con asa fría, usando la técnica y el material de endoterapia apropiado, demostró ser una técnica segura. Consideramos que la ausencia de sangrado inmediato se debió a que la resección incluyó únicamente la capa mucosa y en ocasiones la submucosa, involucrando los vasos pequeños y la red capilar. La ausencia de sangrado tardío podría ser explicada por la falta de injuria de los vasos profundos de mayor calibre. Su deformación por efecto térmico podría causar el sangrado asociado a la caída de la escara. No se observaron síndromes post-polipectomía ni perforaciones. Éstas son improbables debido a la profundidad y el tipo de corte.

La única colocación de clips se implementó de manera preventiva y el único caso de dolor reportado fue inmediato a la recuperación anestésica, luego de un procedimiento prolongado, y fue atribuido al aire residual.

Con respecto a los datos adicionales obtenidos en este estudio, la alta tasa de sincronismo observada debería estimular a una búsqueda exhaustiva después de haber hecho el diagnóstico de la primera lesión. El hecho de que las lesiones con alto grado de displasia fueran menores de 10 mm refuerza nuestra adherencia al concepto de "colon limpio", justificando la resección de todas las lesiones observadas sin exclusiones. Dado que el diagnóstico histopatológico en tiempo real aún no es posible, la decisión de resección no debería estar basada solamente en el aspecto ni en el tamaño de las lesiones. Estudios recientes sobre pólipos sésiles mostraron una alta prevalencia de adenomas avanzados en lesiones pequeñas.[8,17] La proporción de displasias de alto grado hallada en este estudio fue menor que la reportada previamente.[20] Consideramos que esta diferencia puede ser atribuida al hecho de que tanto las lesiones deprimidas (0-IIc) como las mayores de 20 mm fueron excluidas del estudio, y a la falta de variabilidad inter-observador entre los patólogos.[21] Observamos una ligera diferencia en la distribución de LNPCR a favor del colon distal. En concordancia con otras publicaciones, las lesiones serradas fueron principalmente diagnosticadas en el colon proximal (87%).[22]

Este estudio se desarrolló en un único centro de gastroenterología, todos los procedimientos fueron realizados por un solo operador y todas las muestras fueron analizadas por un único patólogo con especial interés en el tracto digestivo. Si bien estos aspectos podrían ser considerados como una limitación a la generalización de sus resultados, de esta manera seminimizan las variaciones inter-observador en la endoscopía y en la histología.[23,24] El uso de la clasificación de París tuvo la intención de reducir la variabilidad en el reporte de este tipo de lesiones, mientras que la aplicación de los criterios de Viena revisados intentó reducir las discrepancias en el diagnóstico de displasia.[25]

Usando el material apropiado, esta técnica puede ser fácilmente reproducida por un endoscopista habituado a realizar resecciones endoscópicas, luego de completar su curva de aprendizaje. Dado que las LNPCR son detectadas cada vez con mayor frecuencia, puede ser útil para el endoscopista muy ocupado que podría tratarlas con menor tiempo y riesgo comparados con la técnica estándar. Las asas usadas fueron el resultado de una cuidadosa selección luego de probar diferentes formas, tamaños y materiales. Este instrumental permite enlazar fácilmente las lesiones planas sin usar métodos adicionales como succión, clípeo o levantamiento.[26] Consideramos que esta técnica podrá ser mejorada en el futuro con el desarrollo de nuevas asas que combinen las virtudes que cada una tiene por separado.

Entre las ventajas de la resección con asa fría de las LNPCR debemos mencionar la posibilidad de ampliar ilimitadamente los bordes de la úlcera artificial y de hacer resecciones múltiples con menor riesgo. La inspección del defecto post-polipectomía está mejorada debido a la ausencia de deformidad por calor y la recuperación de la muestra resulta fácil y rápida. Esta técnica es más barata porque no se utilizan inyectores, parches inactivos descartables, adrenalina, solución salina o índigo carmín estéril, y porque es menor el tiempo de permanencia en la sala de endoscopía.

Creemos necesario proponer un estudio multicéntrico randomizado sobre LNPCR de 5 a 20 mm comparando la resección con asa fría con asa caliente, teniendo como

objetivo primario la tasa de recurrencia. En resumen, nosotros hallamos que la resección con asa fría sin levantamiento submucoso y sin electrocoagulación, tal como se describe, puede ser una técnica segura para el tratamiento de las LNPCR (0-IIa y 0-IIb de la clasificación de París) de hasta 20 mm.

References

1. Kudo SE, Lambert R, Allen JI, Fujii H, Fujii T, Kashida H, Matsuda T, Masaki M, Saito H, Shimoda T, Tanaka S, Watanabe H, Sung J, Feld A, Inadomi JM, O'Brien MJ, Lieberman DA, Ransohoff DF, Soetikno RM, Triadafilopoulos G, Zauber A, Rolim Teixeira C, Rey JF, Jaramillo E, Rubio CA, Van Gossum A, Jung M, Vieth M, Jass JR, Hurlstoneet PD. Nonpolypoid neoplastic lesions of the colorectal mucosa. Gastrointest Endosc 2008;68 (Suppl):S1–S48.
2. Noffsinger AE. Serrated polyps and colorectal cancer: new pathway to malignancy. Annu Rev Pathol Mech Dis 2009;4:343–364.
3. Goldstein NS. Serrated pathway and APC (conventional) type colorectal polyps. Molecular-morphologic correlations, genetic pathways, and implications for classification. Am J ClinPathol 2006;125:146–153.
4. Huang CS, Farraye FA, Shi Yang, O'Brien MJ. The clinical significance of serrated polyps. Am J Gastroenterol 2011;106:229–240.
5. Kahi CJ, Hewett DG, Norton DL, Eckert G, Rex DK. Prevalence and variable detection of proximal colon serrated polyps during screening colonoscopy. Clin Gastroenterol Hepatol 2011;9:42–46.
6. Kahi CJ, Xiaochun Li, Eckert GJ, Rex DK. High colonoscopic prevalence of proximal colon serrated polyps in average-risk men and women. Gastrointest Endosc 2012;75:515–520.
7. East JE. Proximal serrated polyp detection at colonoscopy: the best of times… the worst of times? Gastrointest Endosc 2012;75: 521–524.
8. Leonard DF, Dozois EJ, Smyrk TC, Suwanthanma W, Baron TH , Cima RR, Larson DW. Endoscopic and surgical management of serrated colonic polyps. Br J Surg 2011;98:1685–1694.
9. Repici A, Hassan C, Vitetta E, Ferrara E, Manes G, Gullotti G, Princiotta A, Dulbecco P, Gaffuri N, Bettoni E, Pagano N, Rando G, Strangio G, Carlino A, Romeo F, de Paula Pessoa Ferreira D, Zullo A, Ridola L, Malesci A. Safety of cold polypectomy for < 10 mm polyps at colonoscopy: a prospective multicenter study. Endoscopy 2012;44:27–31.
10. Ahmad N, Kochman M, Long W, Furth E, Ginsberg G. Efficacy, safety, and clinical outcomes of endoscopic mucosal resection: a study of 101 cases. Gastrointest Endosc 2002;55:390-396.
11. Repici A, Pellicano R, Strangio G, Danese S, Fagoonee S, Malesci A. Endoscopic mucosal resection for early colorectal neoplasia: pathologic basis, procedures, and outcomes. Dis Colon Rectum 2009;52:1502–1515.
12. Chandrasekhara V, Ginsberg G. Endoscopic mucosal resection: not your father'spolypectomy anymore. Gastroenterology 2011;141:42–49.
13. Lakoff J, Paszat LF, Saskin R, Rabeneck L. Risk of developing proximal versus distal colorectal cancer after a negative colonoscopy: a population-based study. Clin Gastroenterol Hepatol 2008;6:1117–1121.
14. Baxter NN, Goldwasser MA, Paszat LF, Saskin R, Urbach DR, Rabeneck L. Association of colonoscopy and death from colorectal cancer. Ann Intern Med 2009;150:1–8.
15. Brenner H, Hoffmeister M, Arndt V, Stegmaier C, Altenhofen L, Haug U. Protection from right-and left-sided colorectal neoplasms after colonoscopy: population-based study. J Natl Cancer Inst 2010;102:89–95.
16. Brenner H, Chang-Claude J, Seiler CM, Rickert A, Hoffmeister M. Protection from colorectal cancer after colonoscopy: a population-based, case-control study. Ann Intern Med 2011;154:22–30.
17. Singh H, Nugent Z, Demers AA, Kliewer EV, Mahmud SM, Bernstein CN. The reduction in colorectal cancer mortality after colonoscopy varies by site of the cancer. Gastroenterology 2010;139:1128–1137.
18. Tsai FC, Strum WB. Prevalence of advanced adenomas in small and diminutive colon polyps using direct measurement of size. Dig Dis Sci 2011;56: 2384–2388.
19. Ginsberg GG. Risks of colonoscopy and polypectomy. Tech Gastrointest Endosc 2008; 10: 7–13.
20. Hewett DG, Rex DK. Colonoscopy and diminutive polyps: Hot or cold biopsy or snare? Do I send to pathology? Clin Gastroenterol Hepatol 2011;9:102–105.
21. Montgomey E. Is there a way for pathologists to decrease inter observer variability in the diagnosis of dysplasia? Arch Pathol Lab Med 2005;129:174–176.
22. Bustamante-Balén M, Bernet L, Cano R, Pertejo V, Ponce J. Prevalence of nonpolypoid colorectal neoplasm in symptomatic patients scheduled for colonoscopy. J Clin Gastroenterol 2010;44:280–285.
23. Lasisi F, Rex D. Improving protection against proximal colon cancer by colonoscopy. Expert Rev Gastroenterol Hepatol 2011; 5:745–754.
24. Church JM, Muto T, Appau K. Flat lesion of the colorectal mucosa: differences in recognition between Japanese and American endoscopists. Dis Colon Rectum 2004;47:1462–1466.
25. Schlemper RJ, Riddel RH, Kato Y, Borchard F, Cooper HS, Dawsey SM, Dixon MF, Fenoglio-Preiser CM, Fléjou J-F,Geboes K, Hattori T, Hirota T, Itabashi M, Iwafuchi M, Iwashita A, Kim YI, Kirchner T, Klimpfinger M, Koike M, Lauwers GY, Lewin KJ, Oberhuber G, Offner F, Price AB, Rubio CA, Shimizu M, Shimoda T, Sipponen P, Solcia E, Stolte M, Watanabe H, Yamabe H. The Vienna classification of gastrointestinal epithelial neoplasia. Gut 2000;47:251–255.
26. Patullo V, Bourke MJ,Tran KL, McLeod D, Williams S J; Bailey AA, Alexander S, Mishra A, Co J. The suction pseudopolyp technique: a novel method for the removal of small flat nonpolypoid lesions of the colon and rectum. Endoscopy 2009;41:1032-1037.