Hernia Omental a través de Hiato Esofágico que imita Tumor Lipomatoso mediastinal

Patricia Saleg,[1] Pablo Maldonado,[1] Álvaro Alcaraz,[1] Federico Moser,[1] Laura Peralta,[2] Lucio Obeide[1]

[1]Servicio de Cirugía General;
[2]Servicio de Diagnóstico por Imágenes;
Hospital Privado de Córdoba, Córdoba, Argentina
Acta Gastroenterol Latinoam 2014;44:45-47

Resumen

La hernia omental a través del hiato esofágico es extremadamente rara. La hernia hiatal paraesofágica en la cual el saco herniario contiene omento simula un lipoma mediastinal con el cual hay que hacer el diagnóstico diferencial. El diagnóstico requiere de experiencia y conocimiento de las diferencias entre estas dos patologías. En el siguiente estudio describimos un caso de hernia hiatal omental y las características de la misma que la diferencian de otras patologías.

Palabras claves. Hernia omental, cirugía de Nissen, lipoma mediastinal, tratamiento, diagnóstico.

Omental Hernia through esophageal hiatus simulates mediastinal lipomatous tumor

Summary

Omental hernia through the esophageal hiatus is extemely infrequent. Paraesophageal hiatal hernia with omentum in the herniary sac mimics a mediastinal lipomatous tumor and differential diagnosis should be made. This diagnosis requires experience and knowledge of the differences between these two pathologies. In the following study we describe the case of an omental hernia and the characteristics that make it different from other pathologies.

Key words. *Gastric metastasic, extragastric neoplasm-urothelial carcinoma of urinary bladder.*

Correspondencia: *Patricia Saleg*
Independencia 415 2 A (CP 5000).
Córdoba Capital. Argentina.
E-mail: patosaleg_08@hotmail.com

La hernia omental a través del hiato esofágico es extremadamente rara.[1] En este estudio describimos un caso de hernia hiatal omental y las características de la misma que la diferencian de otras patologías.

Presentación del caso

Se trata de una mujer de 55 años de edad, con sobrepeso y cáncer de tiroides que fue derivada a nuestro servicio por el hallazgo en una radiografía de tórax de una masa mediastinal radiodensa retrocardíaca, en el marco de la valoración prequirúrgica para una tiroidectomía total por el cáncer de tiroides. Se sospechó una hernia hiatal o un lipoma retrocardíaco.

La paciente fue sometida a una tiroidectomía total más vaciamiento ganglionar por su cáncer de tiroides y posteriormente cumplió tratamiento con yodo^{131}. Se realizó luego un *scan* centellográfico corporal total en el que no se visualizaron captaciones anormales de yodo^{131} supra o infradiafragmáticas que sugirieran lesiones residuales o recurrentes.

Se comenzó luego con la valoración de la hernia hiatal. La paciente estaba asintomática con un examen físico y análisis de laboratorio dentro de los límites normales. Se realizó un tránsito seriado esófago-gastro-duodenal (TEGD) sin evidencia de hernia hiatal. Se realizó una tomografía computada (TAC) de abdomen que mostró una masa sólida de tejido adiposo, de contornos regulares, de 8 x 7 x 6 cm, en el mediastino póstero-inferior izquierdo, con vasos en su interior, que aparentaban originarse en la cavidad abdominal a través del hiato esofágico, siendo compatible con una hernia diafragmática del epiplón mayor (Figura 1).

Se decidió realizar una laparoscopía exploradora, observándose el delantal epiploico del epiplón gastrocólico herniado a través del hiato esofágico y la unión gastroesofágica en su posición intra-abdominal habitual (Figura 2). Se realizó la reducción laparoscópica del omento a la cavi-

dad abdominal mediante la tracción con pinzas atraumáticas. Al reducir el omento se observó un hiato esofágico amplio con posibilidades de favorecer la migración de la unión gastroesofágica o la recidiva de la hernia del omento. Se resecó el saco y se disecó la membrana gastroesofágica y los pilares del hiato (Figura 3). A continuación se cerró la crura con puntos en equis de poliéster, calibrando el esófago con una bujía de 54 *Frenchi* y se realizó una funduplicatura de Nissen videolaparoscópica para prevenir la migración de la unión gastroesofágica (Figura 4).

Durante la internación no se registraron complicaciones, hubo buen manejo del dolor postoperatorio, se inició la dieta líquida a las 12 horas y se dio el alta a las 48 horas con una dieta licuada. Se controló con un TEGD a los 9 meses de la cirugía y éste fue normal (Figura 5). La paciente permaneció asintomática.

Figura 1. *Tomografía computada de abdomen donde se evidencia una masa de tejido adiposo de contornos regulares acompañada de vasos omentales en mediastino póstero-inferior izquierdo.*

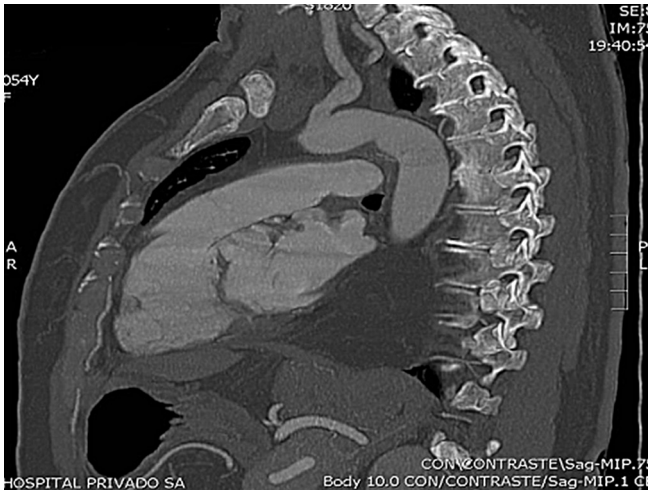

Figura 2. *Delantal epiploico herniado a través del hiato esofágico.*

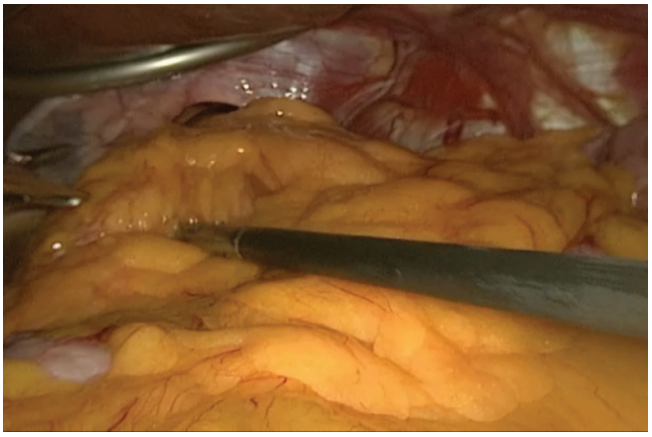

Figura 3. *Se observa hiato esofágico vacío luego de resección de saco.*

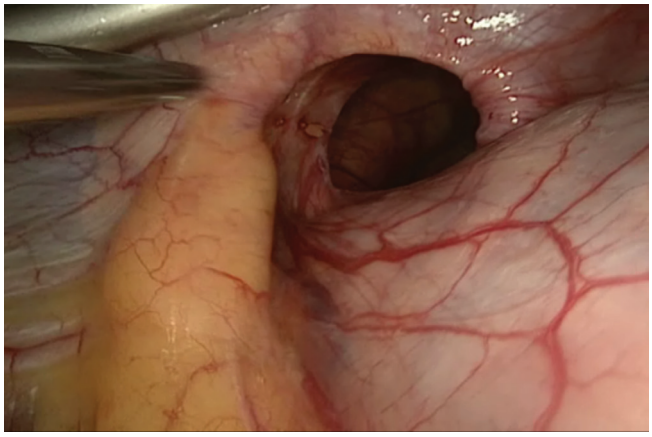

Figura 4. *Funduaplicatura de Nissen.*

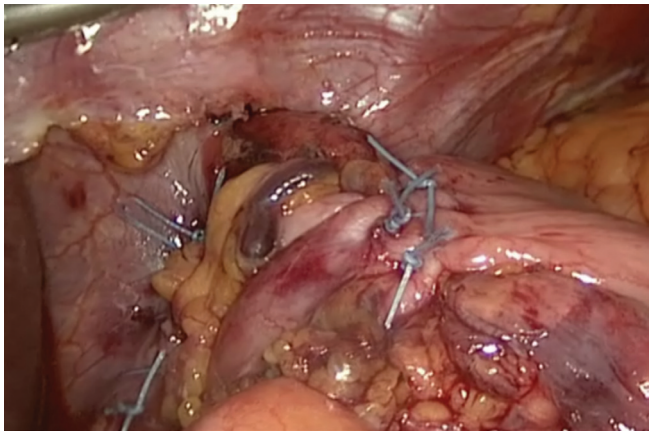

Figura 5. *Tránsito esófago-gastro-duodenal nueve meses después de la cirugía: esofagograma de características normales con un ligero retardo de su vaciado a nivel del tercio distal, luz cardial de aproximadamente 11 mm que no dificulta el pasaje del contraste hacia el estómago, fundoplicatura de Nissen en posición infradiafragmática, estómago sin evidencias de lesión y duodeno normal.*

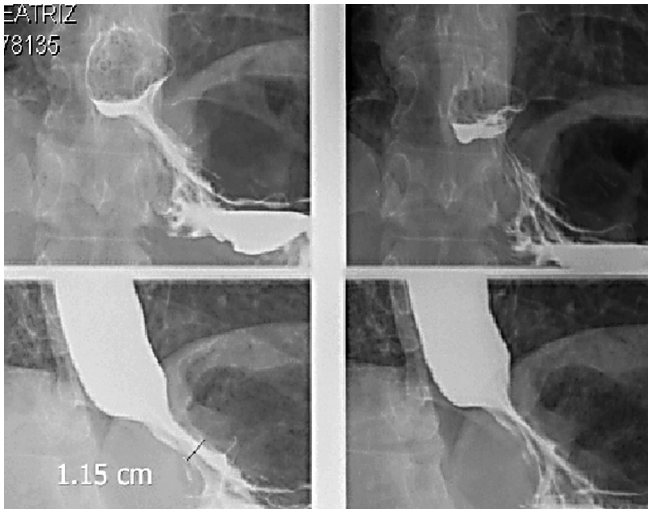

Discusión

La hernia omental intratorácica que se produce a través del hiato esofágico es extremadamente rara. Generalmente se producen hernias congénitas a través del hiato de Morgagni o Bochdaleky.[2] Se han descripto pocos casos en la literatura desde el primero presentado en 1966 por Pomerantz.[1]

En general, se cree que los principales factores que contribuyen a la hernia omental son la edad avanzada y la obesidad, aunque se han descripto casos en adolescentes y personas con índice de masa corporal bajo, por lo que los factores predisponentes aún se desconocen. Muchos consideran la posibilidad de que haya una malformación congénita del hiato y que la hernia omental se forme con el correr de los años por la pérdida de las fibras de la membrana.

La hernia omental a través del hiato esofágico representa una hernia de grasa perigástrica, derivada de la superficie abdominal del diafragma, a través de la membrana paraesofágica. Esta membrana tiene dos partes, una de las cuales pasa a través del hiato esofágico y se une al esófago a nivel torácico, mientras que la otra extremidad se extiende hacia abajo y se une al esófago en el abdomen. Dicha membrana normalmente es rica en fibras elásticas, pero en personas mayores 50 años de edad se cree que la cantidad de tejido elástico disminuye y el esófago se vuelve mucho más móvil dentro del hiato. En pacientes obesos el epiplón puede ser más prominente de lo habitual, por lo que predispone a la formación de la hernia.

El punto principal en esta patología es poder distinguir preoperatoriamente la hernia omental de los tumores lipomatosos mediastinales mediante los estudios por imágenes. Los lipomas mediastinales son tumores raros que representan alrededor del 0,3% de todos los tumores mediastinales. Generalmente se encuentran en el mediastino anterior. Solo se manifiestan sintomáticamente cuando comprimen algún órgano.[2] Tanto la TAC abdominal como la resonancia magnética nuclear (IRM) abdominal son útiles para realizar un diagnóstico diferencial.[3] Las características propias de la TAC para distinguir una hernia omental a través del hiato esofágico incluyen una masa retrocardiaca bilobulada, con múltiples hilos finos de tejido laxo, que se extiende a través del diafragma.[4] La IRM sería útil para identificar si la masa de tejido graso se extiende por el hiato esofágico a través del abdomen de forma continua.[5] Por lo tanto, la TAC y la IRM son estudios muy útiles para la diferenciación en el preoperatorio de la hernia omental y los tumores lipomatosos.

En cuanto al tratamiento de la hernia omental a través del hiato esofágico, se recomienda que sean reparadas cuando se haga el diagnóstico, aún si son asintomáticas. En nuestro caso se trató primero el cáncer de tiroides mediante la tiroidectomía total más vaciamiento ganglionar y administración posterior de yodo^{131}. Luego de haber completado el tratamiento y certificado mediante una centellografía total que no había enfermedad tiroidea residual, se comenzó con la valoración para la cirugía de la hernia omental. Las hernias omentales predisponen al desarrollo de una hernia de hiato con estómago intratorácico, situación de gravedad potencialmente mortal ya que puede provocar obstrucción completa, sangrado y perforación.[6,7] Concluimos que el diagnóstico correcto de una hernia omental requiere la evidencia de una masa de densidad grasa acompañada de vasos sanguíneos que atraviesan el hiato esofágico. A través de los estudios por imágenes se puede llegar a un diagnóstico preoperatorio de hernia omental en un alto porcentaje de casos, por lo que se opta quirúrgicamente por el abordaje abdominal laparoscópico para repararla, siempre teniendo en cuenta que puede llegar a requerirse toracotomía ante el hallazgo de una masa lipomatosa mediastinal en el curso de la cirugía.

Referencias

1. Pomerantz RM, Twigg HL. Intrathoracic omental herniation. J Thorac Cardiovasc Surg 1966;52:735-739.
2. Kato N, Iwasaki H, Rino Y, Imada T, Amano T, Kondo J. Intrathoracic omental herniation through the esophageal hiatus: report of a case. Surg Today 1999;29:347-350.
3. Lee MJ, Breathnach E. Case report: CT and MRI findings in paraesophageal omental herniation. Clin Radiol 1990;42:207-209.
4. Webb WR. Computed tomography of the chest wall, axillary space, pleurae and diaphragm. In: Moss AA, Gamsu G, Genant HK, eds. Computed tomography of the body. 1st ed. Philadelphia: WB Saunders Company, 1983:361-400.
5. Rockoff SD, Aaron BL, Black C, Kathuria R, Biben L. Diagnosis of paraesophageal omental hiatal hernia by magnetic resonance imaging. Chest 1993;103:285-287.
6. Ellis FH Jr, Crozier RE, Shea JA. Paraesophageal hiatus hernia. Arch Surg 1986;12:416-420.
7. Wada H Teramatsu T. Mediastinal tumors - a statistical nationwide report of 1,546 cases between July, 1975 and May, 1979 in Japan. Nihon Kyobu Geka Gakkai Zasshi 1982;30:374-378.