Ictericia colestásica inducida por metimazol en una paciente con hipertiroidismo

Rocío del Pilar López-P,[1] Jennifer-Deina Forero,[2] Fernando Sierra[2]

[1]Departamento de Patología y Laboratorios, [2]Sección de Gastroenterología y Hepatología, Hospital Universitario Fundación Santa Fe de Bogotá y Universidad de los Andes, Facultad de Medicina, Bogotá, Colombia.

Acta Gastroenterol Latinoam 2014;44:52-58

Resumen

El hipertiroidismo es una de las enfermedades endocrinológicas más frecuentes cuyo tratamiento actual se basa en fármacos, yodo radioactivo y cirugía. El metimazol es usualmente el antitiroideo de elección debido a su potencia y efectos adversos infrecuentes, generalmente leves. Este medicamento rara vez se asocia a toxicidad hepática que por lo general suele manifestarse con ictericia colestásica. Presentamos el caso de una paciente de 33 años que acude al Hospital Universitario Fundación Santa Fe de Bogotá con ictericia colestásica inducida por el tratamiento con metimazol para una enfermedad de Graves. El prurito e ictericia apareció después de tres semanas de tratamiento, todos los marcadores de hepatitis virales fueron negativos, la ecografía hepatobiliar fue normal y se observó una elevación de la fosfatasa alcalina, la bilirrubina total y las aminotransferasas. El diagnóstico de causalidad de hepatotoxicidad inducida por el metimazol fue apoyado por la biopsia hepática. Según la escala CIOMS se obtuvo una puntuación de 10. De este modo la relación causal de la reacción adversa hepática asociada a metimazol es muy probable. El curso clínico de la paciente fue satisfactorio tras la interrupción del fármaco, con mejoría clínica a los 5 días y normalización de las pruebas hepáticas a las 5 semanas. El presente caso se discute desde una aproximación diagnóstica y terapéutica.

Palabras claves. *Metimazol, hipertiroidismo, hepatotoxicidad, ictericia, colestasis.*

Methimazole-induced cholestatic jaundice in a hyperthyroid patient

Summary

Hyperthyroidism is one of the most frequent endocrine disorders and its current treatment is based on drugs, surgery and radioactive iodine. Methimazole is the antithyroid drug of choice because of its potency and infrequent side effects, usually mild. This medication is rarely associated with liver toxicity, usually manifested as cholestatic jaundice. Here we report the case of a 33-year-old woman treated at the University Hospital Fundación Santa Fe de Bogota, with hepatotoxicity induced by a methimazole-based treatment for Graves' disease. The pruritus and jaundice appeared after three weeks of therapy, viral hepatitis markers were negative, hepatobiliary ultrasonography was normal, and an increase of the levels of alkaline phosphatase, total bilirubin and aminotransferases was found. The causal diagnosis of methimazole-induced hepatotoxicity was supported by the results of a liver biopsy. According to the CIOMS scale the score was 10, and the causal relationship of the hepatic adverse reaction by methimazole is highly probable. The clinical course was satisfactory when the medication was suspended, with clinical improvement at 5 days, and normalization of liver tests at 5 weeks. We discuss this case from a diagnostic and therapeutic approach.

Key words. *Methimazole, hyperthyroidism, hepatotoxicity, jaundice, cholestasis.*

La enfermedad de Graves es un trastorno autoinmune, siendo la causa más frecuente de hipertiroidismo endógeno. La incidencia anual en mujeres mayores de 20 años es de 0,5 por cada 1.000, con su mayor pico entre los 40 y 60 años. Ocurre más frecuentemente en mujeres, con una relación mujer: hombre de 5:1 a 10:1, y al mismo tiempo es inusual en niños. Tiene una prevalencia similar en blancos y asiáticos y es muy baja en raza negra.[1-3]

Las opciones terapéuticas del hipertiroidismo se basan

Correspondencia: *Rocío del Pilar López-P.*
Hospital Universitario Fundación Santa Fe de Bogotá.
Calle 119 No 7-75 - Piso 2. Bogotá (Colombia).
Teléfono: (571) 6030303 Extensión.5174. Fax: 657 57 12.
E-mail: rolopez@uniandes.edu.co, rocio.lopez@fsfb.org.co

en los fármacos, la utilización de yodo radioactivo o la cirugía. Los antitiroideos de tipo carbimazol, metimazol, o propiltiouracilo son derivados de la tiourea (tionamidas), cuyo mecanismo de acción consiste en inhibir la síntesis hormonal tiroidea al bloquear la conversión periférica de tiroxina a tri-iodotironina.[4] Entre los medicamentos más usados se encuentra el metimazol, que hasta la fecha sigue siendo el fármaco de primera elección en el tratamiento del hipertiroidismo, debido a su biodisponibilidad y potencia como medicamento antitiroideo, permitiendo su administración en una dosis única diaria.[5,6-8]

El hipertiroidismo ha sido asociado con anomalías en las pruebas de función hepática en un poco más del 60% de los casos, en un espectro que abarca desde las anomalías inespecíficas asintomáticas, como la leve alteración de las enzimas o la elevación de la fosfatasa alcalina, hasta alteraciones severas con importante ictericia, hepatomegalia o prolongación del tiempo de protrombina. En la mayoría de los casos no hay manifestaciones clínicas de importancia y sus mecanismos fisiopatológicos no son totalmente conocidos.[1-2] Sin embargo, siempre debe tenerse en cuenta la posibilidad de un efecto tóxico-medicamentoso secundario al tratamiento antitiroideo.[9]

El metimazol es un agente antitiroideo muy bien tolerado y con un adecuado perfil de seguridad, siendo los efectos adversos más frecuentes las reacciones de hipersensibilidad con manifestaciones cutáneas (usualmente urticaria o erupciones máculo-papulares), artralgias, síntomas gastrointestinales y las hematológicas de tipo leucopenia transitoria.[10] Entre las reacciones adversas mayores y, aunque menos frecuente, la más grave que se encuentra en la agranulocitosis causada por depresión medular. La ictericia colestásica es aún menos frecuente y se presenta en las primeras semanas posteriores al inicio de su ingesta, pudiendo ser severa pero completamente reversible al suspender la medicación.[4,10]

Desde el año 1949, cuando Stanley y Astwood introdujeron en el tratamiento del hipertiroidismo el metimazol (metil-mercaptopurina),[11] se han descrito algunos casos de ictericia colestásica severa asociada a su uso. Son muy pocos los casos reportados de colestasis hepática asociada al metimazol y al revisar la literatura por medio de *PubMed*, entre 1951 y 2011 usando los términos MeSH metimazol e "ictericia colestásica", solo se encontró la referencia a 32 artículos.[5]

En el presente trabajo, reportamos el caso de una paciente con hipertiroidismo secundario a enfermedad de Graves, con una muy probable asociación entre el uso de metimazol y la hepatotoxicidad con ictericia de patrón colestásico. El diagnóstico fue apoyado por el resultado de la biopsia hepática y la sintomatología se resolvió completamente al suspender la medicación.

Presentación del caso

Se trata de una mujer de 33 años, ama de casa, que 5 semanas antes de la consulta presentó un cuadro clínico consistente en sudoración, temblor, pérdida de 8 kg de peso y taquicardia. El único antecedente personal era una enfermedad ácido-péptica para lo cual recibía 20 mg diarios de omeprazol. No había antecedentes tóxicos asociados, como tabaco, alcohol o exposición ocupacional a toxinas hepáticas, ni tampoco otros factores de riesgo para hepatitis de cualquier etiología.

Los análisis de laboratorio mostraron hormona estimulante de tiroides (TSH) 0,01 µUI/ml (normal 0,5-5 µUI/ml), T4 libre 4,52 ng/dl (normal 0,7-1,9 ng/dl), aspartato aminotransferasa (AST) 20 UI/l (normal 0-40 UI/l), alanino aminotransferasa (ALT) 26 UI/l (normal 5-40 UI/l), fosfatasa alcalina (FA) 60 UI/l (normal 50-120 UI/l), albúmina 3,5 g/dl (normal 3,5-4,5 g/dl), bilirrubina total 0,5 mg/dl (normal 0,1–1,1 mg/dl), tiempo de tromboplastina (TPT) 26/25 segundos, tiempo de protrombina (TP) 11/10,2 segundos e INR 1.1. Se diagnosticó una enfermedad de Graves, iniciándose el manejo médico con metimazol a una dosis de 20 mg cada 12 horas y propranolol a una dosis de 40 mg cada 12 horas.

Tres semanas después del inicio de la terapia antitiroidea, la paciente presentó ictericia de conjuntivas, acompañada de acolia, coluria, astenia, adinamia, epigastralgia de intensidad 5/10 y prurito intenso que no mejoró con antihistamínicos. Diez días después de presentar estos síntomas consultó al servicio de urgencias. Al examen físico de ingreso se encontró ictericia generalizada de piel y mucosas, sin otros hallazgos relevantes. No había visceromegalias ni signos de irritación abdominal.

Los análisis de laboratorio mostraron leucocitos 4.370 por mm^3 (neutrófilos 48%, linfocitos 39%), hemoglobina 12,9 g/dl, hematocrito 38,1%, plaquetas 352.000 por mm^3, amilasas 58 UI//ml, bilirrubina total 17,89 mg/dl (directa 12,95 mg/dl, indirecta 4,94 mg/dl), FA 342 UI/l, gamma glutamiltranspeptidasa 23 UI/l, AST 82 UI/l, ALT 93 UI/l, TP 12/10 segundos, INR 1,0, TPT 25/23 segundos, albúmina 3,4 g/dl, creatinina 0,89 mg/dl, BUN 16 mg/dl. Las serologías virales para hepatitis A, B y C fueron negativas. Los anticuerpos anti-músculo liso (ASMA), anti-LKM1, anti-nucleares (ANA) y anti-mitocondriales (AMA) también fueron negativos. La ecografía hepatobiliar fue normal.

Se decidió realizar una biopsia hepática, cuyo informe reportó una marcada colestasis hepatocanalicular, sin evidencia de enfermedad necroinflamatoria asociada (Figuras 1 y 2), sugiriendo una etiología tóxico-medicamentosa, más probablemente secundaria al uso del metimazol. Por este motivo se suspendió la medicación y la paciente presentó una rápida mejoría tanto clínica como de las pruebas de función hepática. Cinco días después éstas mostraban AST 46 UI/l, ALT 35 UI/l, FA 278 UI/l y bilirrubina total 10,25 mg/dl (directa 7,2 mg/dl, indirecta 3,05 mg/dl). A las 5 semanas la normalización era completa: AST 42 UI/l, ALT 38 UI/l, FA 56 UI/l y bilirrubina total 0,6 mg/dl (Tabla 1).

Figura 1. *Colestasis predominantemente hepatocanalicular (hematoxilina-eosina 40x).*

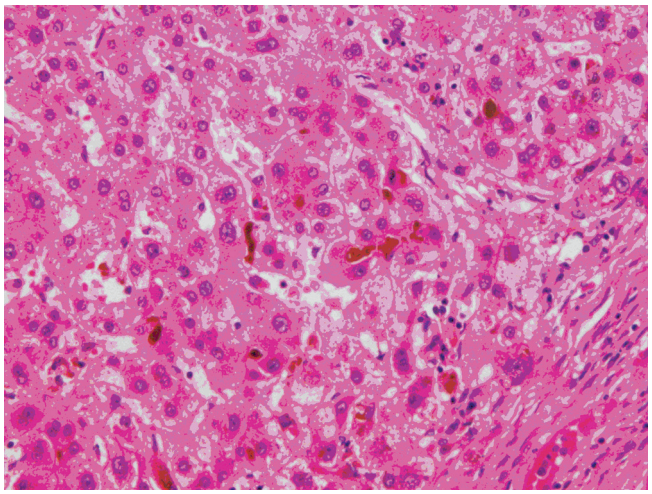

Figura 2. *Cambio balonizante periportal y colestasis hepatocanalicular con ausencia de inflamación (hematoxilina-eosina 40x).*

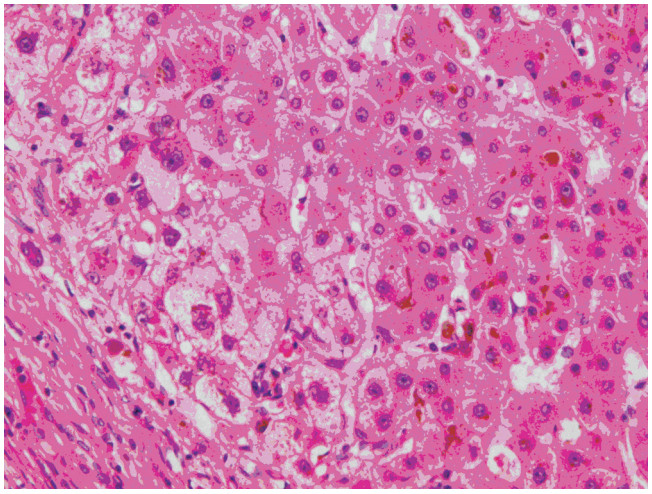

Tabla 1. *Evolución de los parámetros analíticos desde el inicio del metimazol.*

Determinación	Valor de referencia	Unidades	A	B	C
TSH	0,5-5	µU/ml	0,01	0,01	0,01
T4 libre	0,7-1,9	ng/dL	4,52	1,1	0,92
AST	0-40	IU/L	20	82	42
ALT	5-40	IU/L	26	93	35
FA	50-120	IU/L	60	342	56
Albúmina	3,5- 4,5	g/dL	3,5	3,4	3,6
PTT	30 ± 5	segundos	26/25	25/23	25/25
PT	10-14	segundos	11	12	12
INR	0,79-1,2		1,1	1,0	0,9
Amilasa	4-25	mU/ml	12	58	16
BT	0,1 – 1,1	mg/dL	0,5	17,89	0,6
BD	0,1 - 0,4	mg/dL	0,35	12.95	0,42
BI	0,1- 0,7	mg/dL	0,15	4.94	0,18
GGT	7- 50	U/L	19	23	22
Hemograma					
Leucocitos	4,3 - 10,5	mil/mm³	4,8	4,3	5,07
Neutrófilos	45-75	%	52	48	51
Linfocitos	15-45	%	41	39%	37
Hemoglobina	12-16	g/dL	12,2	12,9	13,1
Hematocrito	35-50	%	37,6	38,1	37,2
Plaquetas	150 - 400	mil/mm³	345	352	347

A: Inicio del tratamiento, B: 3 semanas de tratamiento, C: 1 semana después de suspender el metimazol, TSH: hormona estimulante de tiroides, AST: aspartato aminotransferasa, ALT: alanino aminotransferasa, FA: fosfatasa alcalina, PTT: tiempo de tromboplastina, PT: tiempo de protrombina, INR: *International Normalized Ratio*, BT: bilirrubina total, BD: bilirrubina directa, BI: bilirrubina indirecta, GGT: gamma-glutamil transpeptidasa. .

Discusión

Debido a que el hígado es el principal responsable del metabolismo y la excreción de drogas, productos xenobióticos y toxinas ambientales, es también el órgano más expuesto a toxicidad y ha sido uno de los principales problemas en el avance del desarrollo farmacológico. Aún cuando es muy difícil determinar la verdadera incidencia de la lesión hepática inducida por un medicamento o agente específico, su incidencia es muy variable en grandes estudios y se encuentra entre 2 y 150 por millón de personas al año, dependiendo, claro está, de la población estudiada.

Las drogas son una de las causas más importantes de toxicidad hepática y más de 900 productos herbales o toxinas han sido descritos como posibles causas. La hepatotoxicidad es la primera causa por la cual una droga debe ser retirada del mercado y los anti-inflamatorios no esteroideos, los medicamentos adelgazantes y los antibióticos son los que más frecuentemente inducen daño hepático secundario. Las manifestaciones clínicas son igualmente variadas. En la base de datos de UNOS, hasta el 50% pueden producir falla hepática; semejar procesos obstructivos; manifestarse con signos y síntomas de hipertensión portal, presencia de masas hepáticas o cuadros clínicos de

hepatitis aguda; o ser asintomáticas pero con anomalías en las pruebas de función hepática. Menos del 5% de los pacientes requieren hospitalización.

La colestasis por medicamentos puede desarrollase por alteración genética en la expresión de enzimas, la disminución de antioxidantes (glutatión) o el aumento en la concentración de drogas, causando efectos tóxicos directos o a través de sus metabolitos en las diferentes células hepáticas. El rol de las proteínas de transporte hepático, que median tanto la secreción de ácidos biliares y otros solutos como de medicamentos, está regulado por transportadores canaliculares dependientes de ATP, en los cuales se incluyen la bomba de exportación de sales biliares (BESB, ABCB11), la multi-resistencia a drogas asociada a la proteína 2 (MRP2), el transportador ATP dependiente de resistencia a múltiples fármacos proteína-1 (MDR1, ABCB1) que transporta cationes orgánicos, la proteína de resistencia al cáncer de mama (BCRP, ABCG2) que transporta aniones orgánicos, y el fosfolípido de multirresistencia 3 (MDR3, ABCB4). Los medicamentos que inducen colestasis pueden inhibir la secreción de bilis y el transporte de ácidos biliares en diferentes niveles, tanto en la captación o salida a través de la membrana sinusoidal como en el flujo de salida canalicular, mediados por el bloqueo de los transportadores.[12]

Por otra parte, la biopsia hepática puede ser muy útil en la evaluación de los pacientes con sospecha de toxicidad hepática inducida por drogas, ya sea en la orientación del patrón de daño, algunos muy característicos de determinado agente; en la correlación del patrón de daño observado y lo publicado en la literatura; en determinar la magnitud del daño; en identificar o excluir otro tipo de enfermedad hepática asociada; e inclusive en sugerir el mecanismo que desencadenó la lesión, según sea el patrón morfológico observado.

El patrón más frecuentemente descrito es el necro-inflamatorio, con grados variables de cada componente, ya sea semejando hepatitis aguda, hepatitis granulomatosa, hepatitis crónica o infiltrados que recuerdan la mononucleosis infecciosa. Un segundo patrón es el colestásico, que ocurre aproximadamente en el 17% de los casos según lo descrito en las grandes series y está a su vez dividido en las formas que semejan enfermedad hepática colestásica aguda o crónica, o aquellas con disminución de ductos biliares no relacionadas con toxicidad medicamentosa. El tercer patrón es el mixto, frecuentemente relacionado con daño inducido por drogas y no con otro contexto clínico. Algunos de los otros tipos de patrones observados en relación con el daño hepático inducido por drogas son: la esteatosis, la esteatohepatitis, las lesiones vasculares, el acúmulo de pigmentos y las neoplasias.

Las reacciones adversas por medicamentos antitiroideos ocurren en menos del 10% de los casos, relacionados tanto con el uso de propiltiouracilo como de metimazol. En junio de 2009 la FDA reportó 32 casos identificados de toxicidad por medicamentos antitiroideos, siendo mayor el riesgo con propiltiouracilo que con metimazol, pero reportando con este último 5 casos de severa toxicidad hepática, 3 de ellos causantes de muerte.

Los efectos adversos producidos por el metimazol se presentan en menos del 6% de los pacientes y la gran mayoría de éstos son catalogados como reacciones menores, las cuales son bien toleradas. Las más frecuentemente reportadas son las dermatológicas con *rash* cutáneo generalizado, pigmentación en piel y urticaria. Otras reacciones son la presencia de náuseas, vómito, neuritis, vértigo, edema y linfadenopatía, las cuales ocurren en un 5% de los pacientes tratados.[6] A su vez, los efectos adversos mayores ocurren en menos del 1% de los casos e incluyen agranulocitosis, trombocitopenia, anemia aplásica, manifestaciones de tipo *lupus-like*, poliartritis, hipoprotrombinemia, hipoglicemia y pancreatitis. Son muy infrecuentes la hepatitis tóxica o la ictericia colestásica, con menos de 35 casos reportados hasta la fecha en la literatura mundial.[8,13-16]

En el hipertiroidismo la presencia de colestasis, con o sin ictericia asociada, es infrecuente y ha sido descrita relacionada y asociada a otra enfermedad autoinmune, como por ejemplo la cirrosis biliar primaria, o a falla cardíaca congestiva.[17] Adicionalmente, el hipertiroidismo se ha asociado con anomalías de la función hepática y, aunque el mecanismo de disfunción no está totalmente dilucidado, se cree que la colestasis se debe al bajo flujo sanguíneo hepático asociado al aumento en la demanda de oxigeno a causa del hipertiroidismo. En una reciente publicación, Regelman y col presentan el caso de un adolescente en quien la colestasis severa fue la forma de presentación de la enfermedad de Graves. Es de destacar que el paciente presentó tanto la resolución de la colestasis y del hipertiroidismo al ser tratado con metimazol, aunque en ocasiones éste es un agente que causa colestasis. Los autores sugieren que el metimazol puede utilizarse para tratar el hipertiroidismo en el contexto de una colestasis, aunque se necesitan mayores estudios para confirmar la seguridad del metimazol en pacientes con alteraciones hepáticas.[18]

En la literatura, dentro de las principales causas de hipertiroidismo relacionadas con toxicidad medicamentosa están la enfermedad de Graves (76%) y el bocio tóxico multinodular (13%),[19] siendo la ictericia el principal síntoma, seguido de prurito en menor proporción, coluria, acolia y fiebre. Por otra parte, el tiempo transcurrido entre la primera exposición al metimazol y el desarrollo de cualquiera de los síntomas de toxicidad oscila entre 3 días y 5 meses. En ninguno de los casos reportados se encontró evidencia de obstrucción de la vía biliar intra o extrahepática.[8-11,13,14]

En más de la mitad de los casos asociados a metimazol descritos en la literatura, la biopsia hepática ha sido realizada como parte de la aproximación diagnóstica, siendo la colestasis intrahepática el hallazgo patológico más frecuente. En solo un caso se ha descrito un patrón necroinflamatorio de daño hepático.[20-22] Adicionalmente, no está bien entendido cuál es el mecanismo de la injuria colestásica. Sin embargo, algunos hallazgos sugieren que se trata de un evento idiosincrático relacionado con la inmunidad celular. La ictericia de origen hepatocelular tiene un menor tiempo de resolución, el cual suele estar entre las 1 y 4 semanas, mientras que la hepatotoxicidad de tipo colestásico es siempre más prolongada y puede tardar varios meses e incluso superar el año para resolverse. Estas características también comprenden la toxicidad colestásica por metimazol.[8,13]

Según el actual consenso internacional de daño hepático inducido por fármacos,[23] la definición estándar de daño hepático tóxico reúne los siguientes criterios bioquímicos: niveles de ALT mayores o iguales a 5 veces el límite superior normal (LSN), niveles de FA mayores o iguales a 2 veces el LSN o la combinación de un incremento de ALT mayor de 3 veces el LSN con bilirrubina total mayor de 2 veces el LSN. Por lo tanto, con los parámetros de laboratorio obtenidos fue posible confirmar la hepatotoxicidad, teniendo en cuenta la elevación de la FA alcalina más de 2 veces el LSN (342 UI/l con un valor de referencia de 120 UI/l). Adicionalmente se observó un aumento marcado de la bilirrubina total, mayor de 2 veces el valor de referencia superior (17,87 mg/dl con un valor de referencia de 0,1-1 mg/dl), y un incremento de la ALT (93 UI/l con un valor de referencia de 5-40 UI/l).

La clasificación bioquímica de la injuria hepática inducida por medicamentos, codificada por el *Council for International Organizations of Medical Sciences* (CIOMS), incluye la ALT; la FA, expresada en múltiplos del LSN; y la relación (R) entre ambas [(ALT/LSN)/(FA/LSN)]; clasificando así el daño en hepatocelular, mixto o colestásico. En nuestro caso obtuvimos un valor de R menor o igual a 2, indicando así un daño hepático de tipo colestásico.[20,21,24,25] (Tabla 2). Adicionalmente, al aplicar los algoritmos diagnósticos de causalidad obtuvimos una puntuación de 10 en las escala de la CIOMS (altamente probable) y de 8 en la escala de Naranjo (probable) (Tablas 3 y 4).[26]

Tabla 2. *Evolución de los parámetros analíticos desde el inicio del metimazol.*

Tipo de daño hepático	Anomalía bioquímica	Valor R
Hepatocelular	ALT/LSN ≥ 2	R ≥ 5
Mixto	ALT/LSN ≥ 2	2 < R < 5
Colestásico	FA/LSN ≥ 2	R ≤ 2

R= (ALT/LSN)/(FA/LSN),ALT: Alanino aminotransferasa, FA: fosfatasa alcalina, R: ratio, LSN: límite superior normal.

Tabla 3. *Clasificación bioquímica del daño hepático asociado a medicamentos.*

Criterios cronológicos	Puntuación
1. Cronología	
Relación temporal desde la ingesta hasta la aparición de la clínica.	+1 a +2
Desde la retirada del fármaco hasta la aparición.	+1 a 0
Curso de la reacción, normalización tras la retirada.	-2 a +3
2. Factores de riesgo	
Edad (>55 años)	+1 a 0
Alcohol	+1 a 0
Embarazo	+1 a 0
3. Medicación concomitante	-3 a 0
4. Exclusión de causas alternativas no farmacológicas	-3 a +2
5. Casos descritos en la literatura	0 a +2
6. Respuesta frente a una nueva re-exposición	0

Categorías: ≤ 0 muy improbable, 1-2 improbable; 3-5 posible; 6-8 probable; ≥ 9 muy probable. Puntuación final: 10 (muy probable)

Tabla 4. *Escala Council for international Organization of Medical Sciences/ Roussel Uclaf Causality Assessment Method, para la evaluación de causalidad de la hepatotoxicidad medicamentosa.*

	Si	No	Se desconoce
1. ¿Existen informes previos sobre esta reacción adversa?	-1	0	0
2. ¿Apareció la reacción adversa tras administrar el medicamento?	+2	-1	0
3. ¿Mejoró la reacción adversa al suspender el medicamento o administrar un antagonista selectivo?	-1	0	0
4. ¿Reapareció la reacción adversa al administrar placebo	+2	-1	0
5. ¿Existen causas alternativas (aparte del medicamento) que pudieran haber causado la reacción adversa?	-1	+2	0
6. ¿Reapareció la reacción adversa readministrando el medicamento?	-1	+1	0
7. ¿Se determinó la presencia del fármaco en sangre u otros líquidos biológicos?	+1	0	0
8. ¿Se agravó la reacción al aumentar la dosis o desapareció al disminuirla?	-1	0	0
9. ¿Había tenido el paciente una reacción parecida a fármacos similares en alguna exposición previa?	+1	0	0
10. ¿Se confirmó el efecto indeseable por cualquier evidencia objetiva?	-1	0	0

≥ 9 Definitiva, 5-8 probable,1-4 posible , ≤ 0 dudosa. Puntuación final: 8 (posible)

Creemos en el presente caso, que la ictericia colestásica fue probablemente producida por el metimazol por las siguientes razones: Los eventos cronológicos entre la instauración de la ictericia colestásica estarían explicados por el inicio del tratamiento con metimazol, teniendo en cuenta el tiempo de 3 semanas trascurridos entre la ingesta del medicamento y el inicio de la primera manifestación clínica y paraclínica. Se encontró una relación temporal de 5 semanas desde la suspensión del medicamento hasta la normalización de los valores de laboratorio (entendiendo normalización como la disminución a valores menores de 2 veces el LSN), lo cual es similar al tiempo de normalización para un patrón colestásico descrito en la literatura que es menor de seis semanas.[22] Aunque el tiempo de evolución puede ser muy variable, similares períodos de tiempo han sido descritos en la literatura.[10] Adicionalmente, los hallazgos del perfil hepático encontrados son sugestivos de un episodio hepatotóxico, con un resultado de biopsia hepática que demostró un patrón de daño de tipo colestásico probablemente secundario a metimazol y con el comportamiento esperado al suspender la droga que consistió en la completa mejoría clínica, sin sintomatología relacionada con la suspensión y con el restablecimiento de las pruebas de función hepática.[10,27] Se excluyeron de otras causas no farmacológicas potencialmente hepatotóxicas, las enfermedades hepáticas preexistentes o coexistentes, como hepatitis viral, hepatitis autoinmune o cirrosis biliar primaria, así como la enfermedad hepática alcohólica o procesos de tipo biliar obstructivo. El hipertiroidismo pudo producir el cuadro ictérico colestásico. Sin embargo, esto fue excluido teniendo que cuenta que al momento del diagnóstico el perfil hepático era normal. No obstante, algunos factores predisponentes pudieron potenciar la hepatotoxicidad por metimazol como el género femenino, el inadecuado estado nutricional y una probable predisposición genética.[10,22,28]

La hepatotoxicidad hepática debida a imidazoles es excepcional y es por esto que desde los años 50, con la introducción de estas drogas en la práctica clínica para el manejo del hipertiroidismo, se han descrito alrededor de 30 casos de ictericia colestásica por metimazol.[29] Woebner expone el caso de una paciente con hipertiroidismo, en quien se realizó un tratamiento con metimazol (20 mg dos veces al día) y se documentó, 19 días después del inicio del tratamiento, una reacción colestásica severa por metimazol, indicando que una edad mayor del paciente y las dosis altas del fármaco son factores de riesgo para la lesión colestásica.[29] Del mismo modo, Gallelli y col[10]presentaron un paciente hipertiroideo de 54 años de edad tratado con metimazol (30 mg diarios), en quien 14 días más tarde del inicio del antitiroideo se diagnosticó una hepatitis colestásica secundaria a esta droga, con una relación de causalidad probable según la escala de Naranjo. En este paciente se suspendió inmediatamente el fármaco y se inició tratamiento con colestiramina, ácido ursodesoxicólico y clorferinamina, presentando mejoría clínica y normalidad en los parámetros de laboratorio a los cinco días de la suspensión de la droga.[10] Por otra parte, recientemente se ha documentado el primer caso de hepatotoxicidad inducida por metimazol en un tiempo menor de seis días, sugiriendo mecanismos agudos inmunes dado el período tan corto de tiempo.[30]

Grzywa y col indican que el síntoma principal en caso de hepatotoxicidad por antitiroideos es la ictericia, con una duración aproximada de 2 meses. En cuanto al tratamiento sugieren la suspensión del antitiroideo y la administración de prednisona y ácido ursodesoxicólico.[31] Arab y col sugieren que, a pesar de no existir un tratamiento específico, se pueden recomendar principalmente las medidas sintomáticas y la administración de quelantes de sales biliares.[32] De manera similar a nuestro caso, Pérez-Carreras y col reportan una paciente en quien el diagnóstico de colestasis hepática se basó en tres criterios principales: la relación cronológica entre la exposición al metimazol y el daño hepático, el antecedente documentado en la literatura de toxicidad hepática del medicamento y la adecuada evolución clínica al suspender el fármaco antitiroideo, observando a los 3 meses de su retiro una resolución clínica y bioquímica del cuadro. De manera similar, sugieren que probablemente la buena evolución del cuadro esté relacionada con la suspensión pronta del fármaco antititoideo.[4,33] Por otra parte, Williams y col indican que la mayoría de pacientes con hepatotoxicidad debida a antitiroideos (metimazol y propiltiouracilo), en su gran mayoría tienen un buen pronóstico y el cuadro suele resolverse en 2 a 4 meses. Sin embargo, también se observa que la evolución no se relaciona con la dosis o la duración del tratamiento.[34] Finalmente, existen reportes previos en la literatura de reacciones adversas a este medicamento, como los de Hung y col, Garab y col y Ayensa y col, que correlacionan el daño colestásico secundario al uso de metimazol. Por el contrario, no hay reportes en la literatura de que el uso del propanolol sea causa de ictericia colestásica.[27,32, 35]

Concluimos que los hallazgos de nuestro estudio son comparables con los que se han presentado en otros reportes relacionados con el metimazol y la hepatotoxicidad con ictericia de patrón colestásico. Creemos que el daño hepático inducido por drogas es un diagnóstico de exclusión, pero siempre debe ser una de las primeras con-

sideraciones en la aproximación diagnóstica, aún cuando la ictericia colestásica sea un efecto adverso raro e impredecible, como en el caso del metimazol.[4] Por otra parte, consideramos importante que los médicos tengan presente el uso racional de los medicamentos con potencial efecto hepatotóxico, siendo conscientes de las diferentes implicaciones que conlleva plantear una conducta terapéutica. Como es sabido, existen actualmente fármacos que presentan efectos secundarios graves que pueden colocar en riesgo la vida del paciente. El metimazol es un medicamento reconocido que presenta muy buenas tasas de éxito para enfermedades como la de Graves Basedow. Sin embargo, presenta complicaciones de baja probabilidad aunque serias, como la hepatotoxicidad observada en el presente caso. Estas complicaciones deben considerarse con el fin de realizar un control de los parámetros de laboratorio ya mencionados que anticipen de manera precoz una interrupción de la medicación. Además, es imprescindible identificar los factores de riesgo vinculados al paciente que puedan potenciar la hepatotoxicidad inducida por fármacos.[10,22,27]

Referencias

1. Weetman AP. Graves´ disease. N Engl J Med 2000; 343:1236-1248.
2. Tunbridge WM, Evered DC, Hall R, Appleton D, Brewis M, Clark F, Evans JG, Young E, Bird T, Smith PA. The spectrum of thyroid disease in a community: the Wickham survey. Clin Endocrinol (Oxf) 1977;7:481-493.
3. Cooper DS. Treatment of thyrotoxicosis. En: Braveman LE, Utiger RD, eds: Werner and Inghars. The Thyroid. 7a ed. Philadelphia: Lippincott Ravens, 1996:713-734.
4. Sola Izquierdo E, Morillas Ariño C, Peña Guillermo H, Muñoz Ferrer ML, Morillas Ariño J, Hernandez Mijares A. Hepatitis colestásica por metimazol Endocrinol Nutr 2002;49:127-129.
5. Casallo Blanco S, Valero MA, Marcos Sánchez F, de Matías Salces L, Blanco González JJ, Martín Barranco MJ. Methimazole and propylthiouracil induced acute toxic hepatitis. Gastroenterol Hepatol 2007;30:268-270.
6. Cooper DS. Antithyroid drugs. N Engl J Med 2005;352:905-917.
7. Orgiazzi J. Management of Graves' hyperthyroidism. Endocrinol Metab Clin North Am. 1987;16:365-389.
8. Majeed M, Babu A. Cholestasis secondary to hyperthyroidism made worse by methimazole. Am J Med Sci 2006;332:51–53.
9. Fong TL, McHutchison JG, Reynolds TB. Hyperthyroidism and hepatic dysfunction: a case series analysis. J Clin Gastroentrol 1992;14:240–244.
10. Gallelli L, Staltari O, Palleria C, De Sarro G, Ferraro M. Hepatotoxicity induced by methimazole in a previously healthy patient. Curr Drug Saf 2009;4:204-206.
11. Stanley MM, Astwood EB. 1-methyl-2-mercaptoimidazole: an antithyroid compound highly active in man. Endocrinology 1949;44:588-589.
12. Padda MS, Sanchez M, Akhtar AJ, Boyer JL. Drug induced cholestasis. Hepatology 2011;53:1377–1387.
13. Mikhail NE. Methimazole-induced cholestatic jaundice. South Med Journal 2004;97:178-182.
14. Schwab GP, Wetscher GJ, Vogl W, Redmond E. Methimazole-induced cholestatic liver injury, mimicking sclerosing cholangitis. Langenbecks Arch Chir 1996;381:225-227.
15. Tennenbaum JI, Dreskin H. Toxic hepatitis during treatment with methimazole (Tapazole). Report of a case with apparent recovery. Ohio State Med J 1962;58:306-307.
16. Blom H, Stolk J, Schreuder HB, von Blomberg-van der Flier M. A case of carbimazole-induced intrahepatic cholestasis. An immune-mediated reaction? Arch Intern Med 1985;145:1513-1515.
17. Epeirier JM, Pageaux GP, Coste V, Perrigault PF, Banc P, Larrey D, Michel H. Fulminant hepatitis after carbimazole and propranolol administration. Eur J Gastroenterol Hepatol 1996;8:287-288.
18. Regelmann MO, Miloh T, Arnon R, Morotti R, Kerkar N, Rapaport R. Graves' disease presenting with severe cholestasis. Thyroid 2012;22: 437-439.
19. Qari FA, Naser TA, Hashim IM, Tevaarwerk GJ. Outcome of thyrotoxicosis treatment with 3 different modalities. Saudi Med J 2001;22:907-909.
20. Ozenne G, Manchon ND, Doucet J, Memet J, Schrub JC, Bercoff E. Carbimazole-induced cholestatic jaundice. J Clin Gastroenterol 1989:11:95-97.
21. Sadoul JL, Canivet B, Freychet P. Toxic hepatitis induced by antithyroid drugs: four cases including one with cross-reactivity between carbimazole and benzilthiouracil. Eur J Med 1993;2:473-477.
22. Ramos-Bonner LS, Goldberg TH, Moyer S, Anastasopoulou C. Methimazole-induced cholestatic jaundice in an elderly hyperthyroid patient. Am J Geriatr Pharmacother 2007;5:236-240.
23. Sierra F, Torres D. A concise and structured review of drug-induced toxic hepatic disease. Ann Hepatol 2004;3:18-25.
24. Aithal GP, Watkins PB, Andrade RJ, Larrey D, Molokhia M, Takikawa H, Hunt CM, Wilke RA, Avigan M, Kaplowitz N, Bjornsson E, Daly AK. Case definition and phenotype standardization in drug-Induced liver injury. Clin Pharmacol Ther 2011,89:806-815.
25. Limbdi JK, Hyde GM. Evaluation of abnormal liver function tests. Postgrad Med J 2003;79: 307-312.
26. Burke MD. Liver function: test selection and interpretation of results. Clin Lab Med 2002;22:377-390.
27. Naranjo CA, Busto U, Sellers EM, Sandor P, Ruiz I, Roberts EA, Janecek E, Domenecq C, Greenblatt DJ. A method for estimating the probability of adverse drug reactions. Clin Pharmacol Ther 1981;30:239-245.
28. Ayensa C, Diaz De Otazo R, Cia JM. Carbimazole-induced cholestatic hepatitis. Arch Intern Med 1986;146:1455.
29. Restrepo JC, Muñoz JF, Correa G, Zuleta J, Londoño M, Botero A, Osorio G, Sepúlveda ME, Yepes NL. Hepatotoxicidad detectada en un hospital de cuarto nivel en la ciudad de Medellín. Acta Med Colomb 2008;33:261-267.
30. Woeber K. Methimazole-induced hepatotoxicity. Endocr Pract 2002;8: 222-224.
31. Yang J, Zhong J, Zhou LZ, Hong T, Xiao XH, Wen GB. Sudden onset agranulocytosis and hepatotoxicity after taking methimazole. Intern Med 2012 51:2189-192.
32. Grzywa M, Orłowska-Florek R, Grzywa-Celińska A. Two cases of serious hepatic injury caused by antithyroid drugs. Endokrynol Pol 2009;60:396-400.
33. Arab DM, Malatjalian DA, Rittmaster RS. Severe cholestatic jaundice in uncomplicated hyperthyroidism treated with methimazole. J Clin Endocrinol Metab 1995;80:1083-1085.
34. Pérez-Carreras M, Lamela MP, Galera, G, Solís-Herruzo JA. Colestasis intrahepática por metimazol. Endocrinol Nutr 2003;50:345-347.
35. Williams KV, Nayak S, Becker D, Reyes J, Burmeister LA. Fifty years of experience with propylthiouracil-associated hepatotoxicity: What have we learned? J Clin Endocrinol Metab 1997;82:1727-1733.
36. Hung YT, Yu WK, Chow E. Delayed cholestatic hepatitis due to methimazole. Hong Kong Med J 1999;5:200-201.