Invitamos a los lectores de Acta a que envíen casos con interés clínico o diagnóstico para su publicación en esta sección.

Dolor y tumor epigástrico

Hugo Daniel Ruiz, Gabriela A Motta, Mariano Vijande, Edilberto Almanza Castillo, Gustavo Bianco, Otto Ritondale, Juan Di Quattro

Servicio de Cirugía General. Policlínico del Docente. OSPLAD
Ciudad Autónoma de Buenos Aires. Argentina

Se presenta una paciente de 63 años de edad, oriunda de Buenos Aires, con antecedentes de cáncer de mama hace 20 años, para el cual recibió tratamiento quirúrgico y oncológico, y epitelioma basocelular con tratamiento quirúrgico, en muy buen estado general.

En junio de 2011 consulta por epigastralgia. Al examen físico se palpa tumoración epigástrica, duro-elástica, no adherida a planos profundos y levemente dolorosa, por lo que se solicita ecografía y laboratorio.

La ecografía (Figura 1) informa: vesícula de 51 x 12 mm, alitiásica; vía biliar no dilatada; hígado de forma y tamaño conservados, ecoestructura heterogénea por imagen de contornos difusos de 75 x 74 mm en segmentos laterales izquierdos; y espacio de Morrison libre.

El laboratorio muestra: hematocrito 39%, bilirrubina total 0,4 mg/dl, bilirrubina directa 0,1 mg/dl, fosfatasa alcalina (FAL) 655 UI/ml (valor normal hasta 300 U/lml), transaminasa glutámico pirúvica (TGP) 42 UI/ml y transaminasa glutámico oxalacética (TGO) 48 UI/ml.

Se solicita una tomografía axial computada (Figura 2) que informa una lesión nodular en el lóbulo hepático izquierdo, de densitometría y realce heterogéneo post-contraste endovenoso, con áreas hipodensas mayormente centrales, pudiendo corresponder a áreas de necrosis. La lesión mide 112 x 75 mm. El resto del examen no tiene particularidades.

Las fibroendoscopías alta y baja son normales. Se completa el laboratorio: gamma glutamiltransferasa 543 UI/l (valor normal hasta 27 UI/ml), 5' nucleotidasa 73 UI/l (valor normal hasta 17 UI/l), alfa fetoproteína (AFP) 222 ng/ml (normal hasta 40 ng/ml). El resto de los marcadores tumorales y virales son negativos.

Se realiza una tomografía helicoidal y volumetría hepática (Figura 3) que informa extensa lesión focal de bordes parcialmente definidos, con centro necrótico y que realza en forma heterogénea tras la administración de contraste, en el lóbulo izquierdo, involucrando particularmente a los segmentos II, III y IV, de 130 x 90 mm. La volumetría muestra un volumen total de 1.222 cm3 y un volumen de lesión mayor de 599 cm3 (superficie tumoral: 49%).

Figura 1. *Ecografía.*

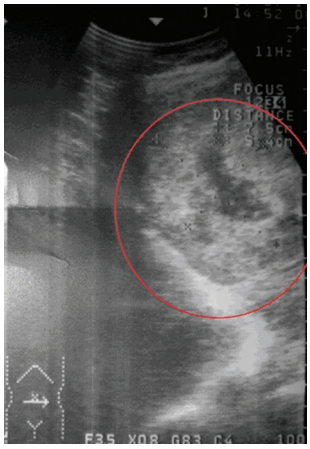

Figura 2. *Tomografía computada.*

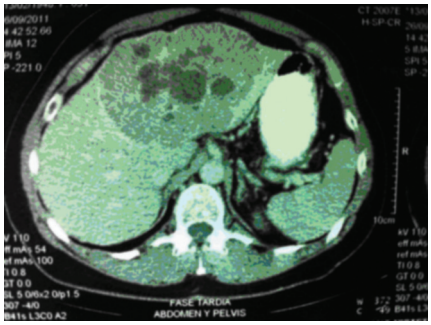

Figuras 3. *Tomografía helicoidal.*

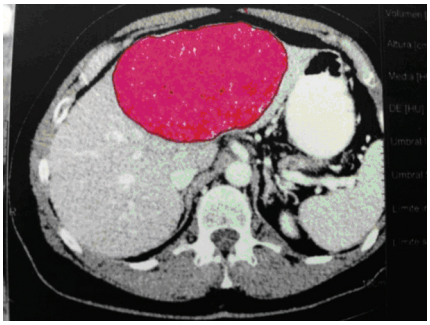

Correspondencia: *Hugo Daniel Ruiz*
Santos Dumont 2.719, piso 8 Dto "C" (C.P. 1.426)
Ciudad Autónoma de Buenos Aires.
E-mail: drhugoruiz@hotmail.com

¿En qué diagnóstico piensa usted?

Resolución del caso en la página 192