Invitamos a los lectores de Acta a que envíen casos con interés clínico o diagnóstico para su publicación en esta sección.

Peritonite idiopática associada à sub-oclusão intestinal

Valdemir José Alegre Salles,[1,2] Gabriel Bernardo de Assis Galhardo,[2] Matheus Miranda Paiva,[2] y Sarah Lichti Martins Paiva[2]

[1] *Departamento de Medicina da Universidade de Taubaté, São Paulo, Brasil.*
[2] *Cirurgião Geral do Hospital Regional do Vale do Paraíba - São Camilo, Taubaté, São Paulo, Brasil.*

Paciente de 74 anos, sexo feminino, portadora de diabetes mellitus e insuficiência renal crônica não dialítica, foi admitida no setor de emergência com um quadro de dor abdominal difusa e vômitos, associado ao surgimento de tumoração mesogástrica há duas semanas, com piora progressiva na intensidade da dor e dos episódios de vômitos. Referia uso crônico de diurético e Beta-bloqueador. Ao exame físico encontrava-se em regular estado geral, descorada ++/4+, desidratada ++/4+, eupnéico, afebril e no exame abdominal ficou evidente a presença de uma massa localizada predominantemente no mesogástrio com extensão para o hipogástrio, de consistência elástica, pouco móvel e indolor a palpação, com tamanho de cerca de 20 x 15 cm. Na avaliação laboratorial foi observado um nível de hemoglobina de 10,5 g / dl, leucocitose (12.000 / mm^3) sem desvio a esquerda, hiperglicemia, hipocalemia, elevação da uréia e creatinina. Uma tomografia computadorizada abdominal foi solicitada, sendo evidenciada a presença de massa tumoral meso-hipogástrica, envolvendo o intestino delgado, com limites imprecisos, heterogênea e com área de calcificação intrínseca (Figura 1 A-B).tumoral: 49%).

Figura 1 A-B. *Tomografia computadorizada demonstrando massa abdominal central envolvendo segmento intestinal com calcificação.*

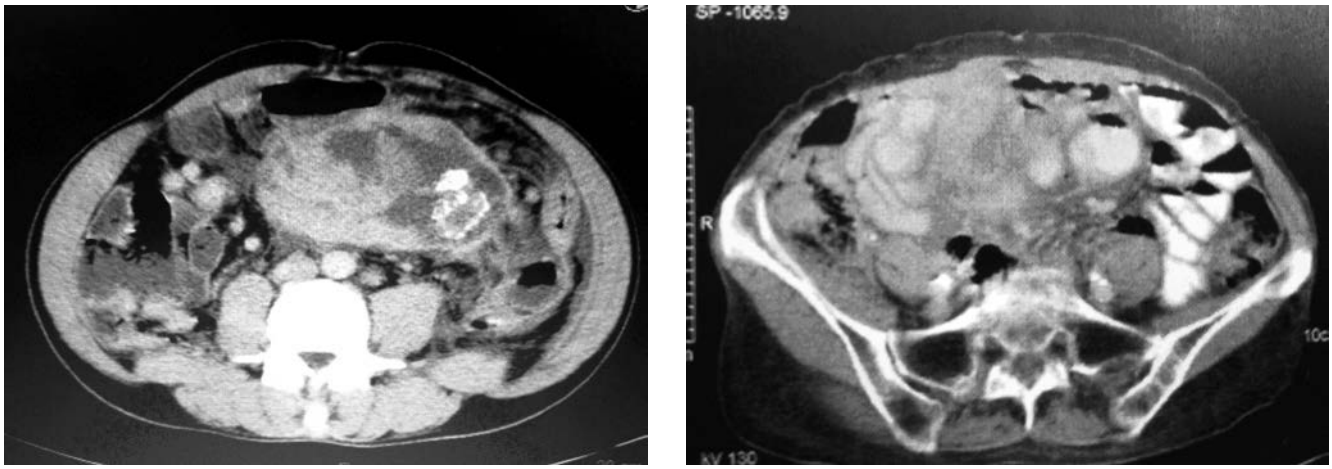

Qual o possível diagnóstico e a conduta a ser adotada?

Correspondencia: *Valdemir José Alegre Salles*
Rua José Bonani, 199, Independência, Taubaté,
São Paulo, Brasil CEP: 12031-260
Tel. / Fax.: +55-12-3631-6061

Resolución del caso en la página 194