Hematoma intraparenquimatoso hepático post-colangiopancreatografía retrógrada endoscópica sobreinfectado por *Citrobacter freundii y Klebsiella pneumoniae* BLEE

Sebastián A Carrica, Rodrigo Belloni, Fernando Baldoni, Martín Yantorno, Gustavo Correa, Adrián Bologna, Rodolfo Barbero, Augusto Villaverde, Néstor Chopita

Hospital Interzonal General de Agudos (HIGA) General San Martín, La Plata, Buenos Aires, Argentina.
Acta Gastroenterol Latinoam 2014;44:125-128

Resumen

El siguiente es un caso de una mujer de 37 años de edad que desarrolla un hematoma hepático intraparenquimatoso después de una colangiopancreatografía retrógrada endoscópica con papilotomía y extracción de litiasis. El procedimiento requiere el paso de un alambre de guía. El paciente presenta dolor abdominal agudo 72 horas después y una resonancia magnética muestra un hematoma de 124 x 93 mm, por lo que se mantiene en observación. Veintiún días después presenta dolor abdominal en cuadrante superior derecho y fiebre. En consecuencia se realiza un drenaje percutáneo con el aislamiento de Citrobacter freundii y Klebsiella pneumoniae BLEE. El paciente tiene una buena evolución.

Palabras claves. *Complicaciones, colangiopancreatografía retrógrada endoscópica, hematoma, hígado, tratamiento.*

Intraparenchymal hepatic haematoma after endoscopic retrograde cholangiopancreotography overinfected by Citrobacter freundii and Klebsiella pneumoniae BLEE

Summary

This case report describes a 37-year-old woman who develops an intraparenchymal hepatic haematoma after an endoscopic retrograde cholangiopancreatography with papillotomy and stone extraction. The procedure requires the passage of a guidewire. The patient develops acute abdominal pain 72 hours later and a magnetic resonance shows a hematoma of 124 x 93 mm. She remains under observation. Twenty one days later she complains of upper right abdominal pain and fever. Consequently, a percutaneous drainage is performed isolating Citrobacter freundii and Klebsiella pneumoniae BLEE. The patient has a good evolution.

Key words. *Complication, endoscopic retrograde cholangiopancreatography, hematoma, hepatic, treatment, infected.*

Abreviaturas
BLEE: betalactamasas de espectro extendido.
CPRE: colangiopancreatografía retrógrada endoscópica.
DLG: dieta libre de gluten.
Hb: hemoglobina.
TGO: transamina glutámico oxalacética.
TGP: trasaminasa glutámico pirúvica.
FAL: fosfatasa alcalina.
RMN: resonancia magnética nuclear.
FC: frecuencia cardíaca.

El hematoma subcapsular es una complicación inusual de la CPRE. Comunicamos un caso con una sobreinfección agregada.

Comunicación del caso

Una paciente de sexo femenino de 37 años de edad, con antecedentes de enfermedad celíaca diagnosticada 20 años antes sin adherencia a la dieta libre de gluten (DLG) y de colecistectomía laparotómica 3 años antes, se presenta con colestasis y litiasis coledociana diagnosticada por ecografía, motivo por el cual se le realiza una colangiopancreatografía retrógrada endoscópica (CPRE) con estudios prequirúrgicos normales. Se realiza una duode-

Correspondencia: *Sebastián Augusto Carrica*
12 nº 1578 6 "B". La Plata, Buenos Aires (Argentina).
Tel: 54-221-15-6150786
E-mail: scarrica07@hotmail.com

noscopía, se enfrenta la papila y se canula selectivamente la vía biliar con papilótomo y guía hidrofílica de 0,035 pulgadas. Se contrasta la vía biliar, evidenciándose que la misma está dilatada con una imagen de litiasis de aproximadamente 8 mm en el colédoco distal (Figura 1). Se realiza una esfinteropapilotomía y se extrae la litiasis con canastilla. Luego se evidencia buen drenaje del contraste. El postoperatorio inmediato cursa sin complicaciones.

Setenta y dos horas después del procedimiento la paciente consulta por dolor abdominal en el hipocondrio derecho, sin fiebre. Al examen físico se encuentra palidez mucocutánea generalizada y abdomen doloroso a la palpación profunda en el hipocondrio derecho. En el laboratorio presenta leucocitos 6.800 por mm^3 con fórmula leucocitaria conservada, hematocrito 30%, hemoglobina (Hb) 9,8 g/dL, eritrosedimentación (ERS) 65 mm en la primera hora, fosfatasa alcalina (FAL) 362 UI/l, transaminasa glutámico oxalacética (TGO) 36 UI/l, transaminasa glutámico pirúvica (TGP) 57 UI/l, bilirrubina total 1,45 mg/dl, bilirrubina directa 0,90 mg/dl, bilirrubina indirecta 0,55 mg/dl, láctico dehidrogenasa (LDH) 296 UI/l, proteínas totales 57 g/l, albúmina 29 g/l y hemostasia dentro de parámetros normales. Este estudio indica una caída del hematocrito de 6%. La ecografía abdominal muestra un hígado aumentado de tamaño, heterogéneo, con una imagen hipoecoica de 10 cm de diámetro, heterogénea, vena porta dilatada (14 mm) con signos compatibles con cavernomatosis y esplenomegalia (800 cc). Se plantean como diagnósticos diferenciales bilioma, hematoma intrahepático o absceso hepático. La resonancia magnética nuclear (RMN) de abdomen con contraste identifica la presencia de una lesión de 12,4 x 9,3 cm de diámetros axiales principales en la convexidad del hígado, de intensidad compatible con consistencia líquida, que podría estar relacionado con la presencia de un hematoma intraparenquimatoso (Figura 2). Durante la internación presenta buena evolución y se le otorga el alta hospitalaria con seguimiento ambulatorio. Asimismo se le realizan determinaciones serológicas de enfermedad celíaca: anti-péptidos de gliadina deaminados IgG 22 U (valor de referencia: ≥ 20 U positivo) y anti-transglutaminasa IgA 36 U (valor de referencia: >30 U positivo) y gastroduodenoscopía en la que se hallan signos de atrofia vellositaria (festoneado y patrón en mosaico) pero no signos de hipertensión portal.

Veinte días más tarde consulta con fiebre y equivalentes febriles de 48 hs de evolución. Al examen físico se halla una frecuencia cardíaca de 90 pulsos/min, tensión arterial de 100/60 mmHg, temperatura de 38,3°C, abdomen

Figura 1. *Imagen de colangiografía: Sse observa el colédoco dilatado con una imagen distal compatible con un lito de 8 mm de diámetro.*

Figura 2. *Imagen de resonancia magnética nuclear en secuencia T2: Lesión hiperintensa en segmento VII - VIII de contenido líquido, de aproximadamente 11 cm de diámetro.*

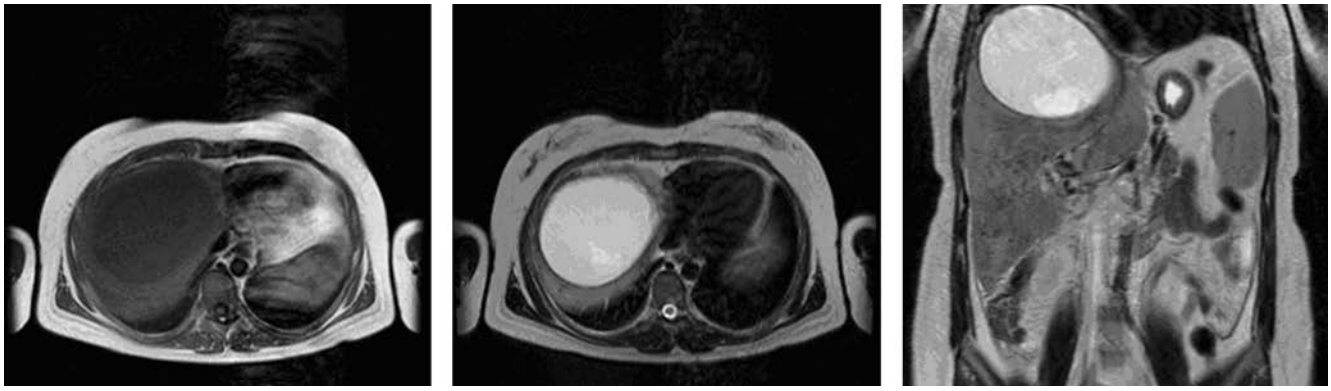

blando, depresible, doloroso a la palpación superficial y profunda en hipocondrio derecho, sin signos de irritación peritoneal, asociado a la presencia de una semiología compatible con derrame pleural derecho. El examen de laboratorio muestra hematocrito 26%, leucocitos 12.400 por mm^3, Hb 8,5 g/dl, ERS 120 mm en la primera hora, plaquetas 291.000 por mm^3, gamma glutamiltranspeptidasa 50 UI/l, FAL 376 UI/l, TGO 40 UI/l, TGP 23 UI/l, bilirrubina total 1,61 mg/dl, bilirrubina directa 0,91 mg/dl, bilirrubina indirecta 0,7 mg/dl, proteínas totales 63 g/l, albúmina 27 g/l y protrombina 45%. La ecografía abdominal confirma la colección ya conocida, de características mixtas, predominantemente líquida, con un diámetro de 11 cm. Por tal motivo se inicia tratamiento antibiótico con piperacilina-tazobactam ante el diagnóstico presuntivo de hematoma infectado. Cuarenta y ocho horas después se realiza una punción guiada por tomografía y se coloca un catéter tipo *pig-tail* de 10,2 F, obteniéndose en forma aspirativa 500 ml de material hemopurulento que se envía a cultivo. El débito del drenaje fue de 1.300 ml y se mantiene el catéter durante 48 horas. Previamente a la realización del procedimiento intervencionista se procede a la aplicación de vitamina K en días consecutivos obteniéndose un valor de concentración de protrombina de 85% al segundo día. El cultivo de la colección resulta en el aislamiento de *Citrobacter freundii* productor de cefalosporinasas y *Klebsiella pneumoniae* BLEE (beta lactamasas de espectro extendido) no permitiendo el descenso del esquema antibiótico por sensibilidad. Finaliza el esquema antibiótico con piperacilina-tazobactam tras 14 días de tratamiento. Se realiza una ecografía abdominal de control a los 7 días posteriores al drenaje de la colección, sin evidenciarse lesión.

Discusión

La CPRE es un procedimiento endoscópico que se utiliza únicamente como alternativa terapéutica debido al éxito diagnóstico de la colangiorresonancia magnética.[1] Un artículo de un centro privado de Carolina del Sur, EE.UU., muestra un porcentaje de complicaciones de 4% sobre 11.497 procedimientos, siendo la pancreatitis aguda la más frecuente (2,6%).[2]

El hematoma subcapsular es una complicación inusual de la CPRE y potencialmente mortal.[3] Su frecuencia aproximada fue de 0,37% en un período de 5 años en un Hospital de Santiago de Chile.[4] La baja incidencia de este evento adverso podría estar emparentada a que rutinariamente no se realiza ecografía abdominal de control post-procedimiento. Hasta la actualidad alrededor de una decena de casos han sido reportados en la literatura.[3-14] La causa probable estaría relacionada con la lesión de vasos de pequeño calibre debido a la ruptura accidental del árbol biliar luego del pasaje del alambre guía.[5,7,8] En nuestro caso se sospechó esa posibilidad y la de la eventual instilación de contraste en forma enérgica en la vía biliar.

El dolor abdominal de comienzo súbito en el hipocondrio derecho, asociado o no a inestabilidad hemodinámica, luego de un procedimiento de esta naturaleza debe alertarnos sobre esta eventual complicación.[14] El enfoque clínico inicial requiere la realización de un laboratorio de rutina y la utilización de imágenes, ya sea tomografía computada o RMN.

El manejo no invasivo o expectante del hematoma subcapsular fue descripto en numerosos casos.[3-6,10,11,14] En dichas oportunidades el tratamiento consistió en medidas de soporte, transfusión de unidades de sedimento globular y, si fuera necesario, profilaxis antibiótica y manejo del dolor. La CPRE es un procedimiento con técnica de contaminación ascendente en el que existe riesgo de infección de la cavidad neoformada.

El drenaje transparietal sería la indicación para los casos de hematomas complicados.[7,9] El drenaje del hematoma en el caso analizado se realizó debido a la sospecha de sobreinfección. El cultivo de la colección resultó positivo para *Citrobacter freundii*, el cual tenía un perfil en el antibiograma característico de un germen multirresistente. Otra alternativa para el hematoma sería la embolización selectiva de la rama de la arteria hepática involucrada.[4,8] El tratamiento quirúrgico estaría indicado ante la sospecha de ruptura y vaciado en la cavidad peritoneal o inestabilidad hemodinámica.[4,12]

En el caso analizado la paciente presentaba signos ecográficos compatibles con trombosis portal crónica (TPC) con ausencia de signos clínicos, bioquímicos y ecográficos de cirrosis. Refería como antecedente la canalización de la vena umbilical en la infancia. Los estudios planificados para la evaluación de la TPC resultaron negativos.

Concluimos que el hematoma subcapsular es una complicación infrecuente pero potencialmente mortal de la CPRE. Debe mantenerse un elevado índice de sospecha para su diagnóstico e instaurar normas de vigilancia ante la posibilidad de sobreinfección o ruptura espontánea. El tratamiento antibiótico como profilaxis podría tratarse de una alternativa adecuada aunque la colonización podría ocurrir frecuentemente por un germen multirresistente como sucedió en este caso. Para los casos de hematoma sobreinfectado el drenaje transparietal es el tratamiento de elección.-

Referencias

1. Baron T, Kosarek R, Carr-Locke D. ERCP: Preface. Saunders-Elsevier 2008. pages IX-X.

2. Cotton PB, Garrow DA, Gallagher J, Romagnuolo J. Risk factors for complications after ERCP: a multivariate analysis of 11,497 procedures over 12 years. Gastrointest Endosc 2009;70:80-88.
3. Horn TL, Peña LR. Subcapsular hepatic hematoma after ERCP: case report and review. Gastroint Endosc 2004;59:594-595.
4. 4. Orellana F, Irarrazaval J, Galindo J, Balbontin P, Manríquez L, Plass R, Araya R, Ríos H, Sáenz R. Subcapsular hepatic hematoma post ERCP: a rare or an underdiagnosed complication? Endoscopy 2012;44:E108–E109.
5. McArthur KS, Mills PR. Subcapsular hepatic hematoma after ERCP. Gastrointest Endosc 2008;67:379-380.
6. Revuelto Rey J, Gordillo Escobar E, Batalha P. Subcapsular hepatic hematoma after ERCP. Med Intensiva 2010;34:224.
7. Petit-Laurent F, Scalone O, Penigaud M, Barbeys J. Hématome sous-capsulaire hépatique après cholangiopancréatographie rétrograde endoscopique: description d'un cas clinique et revue de littérature. Gastroenterol Clin Biol 2007;31:750-752.
8. Chi KD, Waxman I. Subcapsular hepatic hematoma after guide wire during endoscopic retrograde cholangiopancreatography: management and review. Endoscopy 2004;36:1019-1021.
9. Manikam J, Kaur S, Mahadeva S, Abdullah BJ, Kumar S, Chin KF, Goh KL. Subcapsular hematoma of the liver following endoscopic retrograde cholangiography: a known but rare complication. Dig Endosc 2011;23:209–210.
10. Poon CM, Lee FY, Ko CW, Lai PB, Lau WY. A rare complication of intra-abdominal hematoma after ERCP. Gastrointest Endosc 2002;56:307.
11. Del Pozo D, Moral I, Poves E, Sanz C, Martín M. Subcapsular hepatic hematoma following ERCP: case report and review. Endoscopy 2011;43:E164–E165.
12. Pérez-Legaz J, Santos J, Ruiz-Tovar J, Moya-Forcén P, Armañanzas L, Gómez M, Oller I, Arroyo A, Calpena R. Subcapsular hepatic hematoma after ERCP (endoscopic retrograde cholangipancreatography). Rev Esp Enferm Dig 2011;103:550-551.
13. Papachristou GI, Baron TH. Complication of therapeutic endoscopic retrograde cholangiopancreatography. Gut 2007;56:854-868.
14. Nari GA, Preciado Vargas J, Rosendo Ballesteros N. A rare complication of ERCP: sub-capsular liver haematoma. Cir Esp 2009;85:253–263.