Dermatomiositis paraneoplásica como clave de un carcinoma de vesícula biliar oculto

Lidia Maroñas Jiménez,[1] Hugo Larraín Páez,[1] Ángela Restrepo García,[2] Carlos Zarco Olivo,[1] Francisco Vanaclocha Sebastián[1]

[1] *Servicio de Dermatología y Venereología, Hospital Universitario 12 de Octubre, Madrid, España.*
[2] *Servicio de Anatomía Patológica, Hospital Universitario 12 de Octubre, Madrid, España.*

Acta Gastroenterol Latinoam 2014;44:329-331

Resumen

La dermatomiositis (DM) del adulto es una miopatía inflamatoria idiopática frecuentemente asociada a neoplasias subyacentes, incluyendo tumores de origen digestivo. Sin embargo, su asociación con carcinomas del tracto hepatobiliar resulta excepcional. Presentamos un caso de DM paraneoplásica como primera y única manifestación clínica de un carcinoma de vesícula biliar subyacente.

Palabras claves. *Dermatomiositis, paraneoplásico, carcinoma de vesícula biliar.*

Paraneoplastic dermatomyositis as a clue to occult gallbladder carcinoma

Summary

Adult-onset dermatomyositis (DM) is an idiopathic inflammatory myopathy frequently associated with underlying cancer, including gastrointestinal tumors. However, its association with carcinomas of the hepatobiliary tract is exceptional. We present a case of paraneoplastic DM occurring as the first and only clinical manifestation of an underlying carcinoma of gallbladder.

Key words. *Dermatomyositis, paraneoplastic, gall bladder carcinoma.*

Correspondencia: *Lidia Maroñas Jiménez*
Calle Olovasio, Nº 6, Colmenar Viejo, Madrid (28770), España
Tel.: 619 45 54 87
E-mail: lydia.maroasjimenez@gmail.com

Abreviaturas
DM: dermatomiositis.
CVB: carcinoma de vesícula biliar.
CK: creatín quinasa.
EMG: electromiograma.

La dermatomiositis (DM) del adulto es un tipo de miopatía inflamatoria idiopática íntimamente ligada a la existencia de neoplasias malignas internas. A pesar de que el espectro de tumores relacionados con la DM es muy amplio, su asociación con carcinomas del tracto biliar es excepcional. Presentamos el primer caso publicado en nuestro medio de DM paraneoplásica como primera y única manifestación clínica de un carcinoma de vesícula biliar (CVB) subyacente.

Presentación del caso

Se trata de mujer de 64 años, sin antecedentes personales de interés, que acudió a la consulta por presentar un cuadro de 8 meses de evolución consistente en debilidad muscular progresiva de cintura escapular (Figura 1A), asociado a la aparición de lesiones digitiformes eritematosas fotosensibles en la región cervical (Figura 1B) y alteraciones ungueales. El hallazgo clínico más relevante a la exploración fue la existencia de unas cutículas hipertróficas de forma generalizada, junto a un marcado eritema, prominentes telangiectasias y lesiones necróticas puntiformes a nivel periungueal (Figura 2). Las determinaciones analíticas iniciales mostraron una hipertransaminasemia moderada con marcada elevación de las enzimas creatín quinasa (CK): (3.021 U/l) y aldolasa (35 U/mg). El electromiograma (EMG) y la biopsia muscular, ambos compatibles con miopatía inflamatoria, permitieron confirmar el diagnóstico de DM. Se realizó tratamiento con prednisona

a dosis altas (1,5 mg/kg/día) e inmunoglobulina intravenosa observándose una escasa mejoría clínica y analítica del componente miopático (CK post-tratamiento: 1.200 U/l).

Debido a la confluencia de varios factores predictivos de malignidad (edad avanzada, necrosis periungueal, CK mayor de 1.000 U/l al diagnóstico y mala respuesta al tratamiento), se llevó a cabo un despistaje inicial de enfermedad neoplásica subyacente (marcadores tumorales, tomografía computarizada, colonoscopía, gastroscopía, mamografía, ecografía transvaginal y citología vaginal y urinaria) que resultó negativo. Tras 6 meses de seguimiento y coincidiendo con un repunte analítico en los niveles de CK (2.500 U/l), la paciente fue intervenida de urgencia por colecistitis aguda complicada (Figura 3), hallándose un adenocarcinoma de vesícula biliar con diseminación neural y ganglionar (pT2N1) en la pieza de extirpación quirúrgica (Figura 4). Desestimada la cirugía con intención curativa, se inició poliquimioterapia coadyuvante observándose una resolución completa de las manifestaciones clínicas y analíticas de DM.

Figura 1. *A) Debilidad proximal de cintura escapular grado 2 en miembro superior derecho y grado 3 en miembro superior izquierdo, respectivamente, según la escala Medical Research Council para valoración de la fuerza muscular. B) Eritema violáceo macular confluente en la región cervical que se distribuye siguiendo las líneas de tensión cutáneas.*

Figura 2. *Detalle clínico (A) y dermatoscópico (B) de las alteraciones periungueales: cutícula hipertrófica y lesiones puntiformes necróticas sobre un marcado eritema violáceo periungueal.*

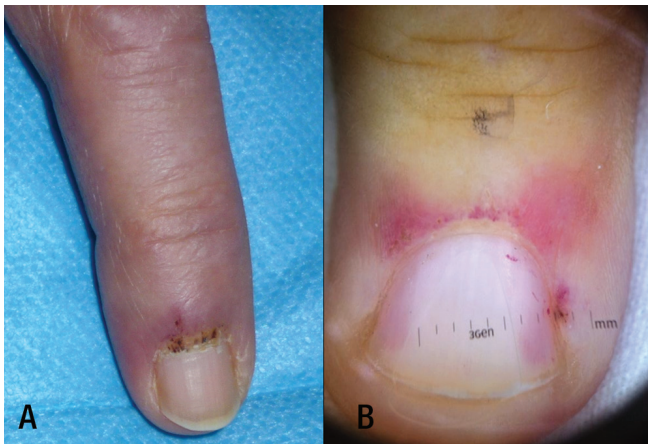

Figura 3. *Corte axial (A) y sagital (B) de tomografía computarizada abdomino-pélvico con contraste intravenoso en fase venosa portal. En hipocondrio derecho se observa una vesícula biliar con contenido denso en su interior sugerente de litiasis y con pared engrosada que presenta una solución de continuidad (flecha) en relación con colecistitis complicada con perforación. Colección (asterisco) de bordes anfractuosos perivesicular y extensa afectación de la grasa circundante con dirección hacia caudal.*

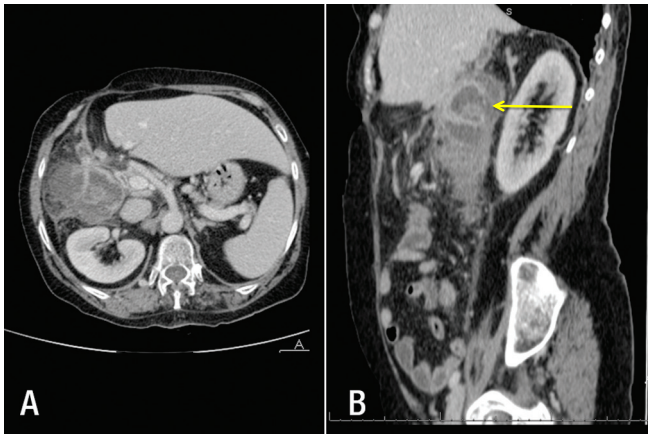

Figura 4. *A) Vesícula biliar con adenocarcinoma moderadamente diferenciado donde se observa una proliferación celular de aspecto polipoide y presencia de infiltrado inflamatorio agudo acompañante (H&E, 20X). B) Glándulas recubiertas por epitelio cilíndrico con marcada atipia nuclear (H&E, 40X).*

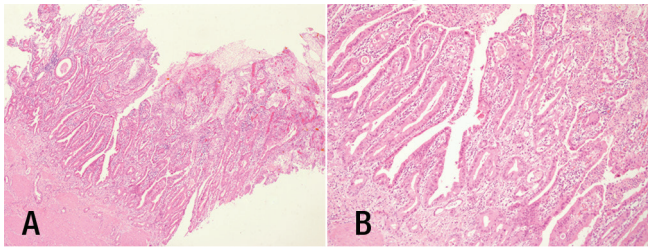

Discusión

Según las series, entre un 15% y un 50% de los casos de DM diagnosticados en adultos mayores de 40 años se asocian a un proceso neoplásico subyacente.[1] Con excepción del carcinoma de ovario, especialmente común

en mujeres con DM, el espectro de tumores malignos hallados en estos pacientes parece similar al de la población general,[1-4] siendo el cáncer de mama, colon y pulmón las neoplasias más frecuentemente encontradas. La presencia de determinados factores predictivos de malignidad (Tabla 1)[2-5] puede orientar hacia la naturaleza paraneoplásica de la DM y ayudarnos a seleccionar a aquellos candidatos que se beneficiarán de un despistaje exhaustivo de patología tumoral. No obstante, la ausencia de marcadores de riesgo específicos de neoplasia junto a la dificultad diagnóstica *per se* de determinados tipos de tumores, algunos poco frecuentes pero especialmente agresivos como en el caso de nuestra paciente, obstaculiza en gran medida la protocolización de los estudios de extensión y el seguimiento a largo plazo.

Tabla 1. *Marcadores sugestivos de malignidad en pacientes con dermatomiositis.*

Epidemiológicos

- Sexo masculino
- Mayor de 45 años de edad
- Antecedente de proceso neoplásico previo

Clínicos

- Inicio brusco de síntomas cutáneos y/o musculares
- Síntomas constitucionales
- Eritema y/o telangiectasias periungueales
- Necrosis cutánea, mucosa y/o digital
- Lesiones vesículo-ampollosas
  - Erosivas
  - Eritrodérmicas
  - Vasculíticas
  - Pitiriasis rubra pilaris-*like*
- Ausencia de fenómeno de Raynaud
- Aumento de las infecciones por virus herpes simple

Analíticos

- Niveles de creatin quinasa elevados
- Descenso de niveles plasmáticos de C4
- Título alto de autoanticuerpos p155/p140
- Linfocitosis absoluta

Diversos síndromes paraneoplásicos han sido descritos como manifestación clínica inicial de pacientes con carcinomas de vesícula biliar (CVB).[6] Entre ellos se incluyen trastornos metabólicos (secreción ectópica de ACTH, hipercalcemia, policitemia e hiponatremia), reumatológicos (polimialgia reumática), neurológicos (Guillén-Barré, opoclono, neuropatía sensitiva anti-Hu) y cutáneos (acantosis nigricans maligna, penfigoide ampolloso, síndrome de Sweet, porfiria cutánea tarda y síndrome de Léser-Trélat). Sin embargo, su asociación con la DM resulta excepcional. Hill y col y Sigurgeirsson y col, en dos de los estudios poblacionales más amplios de los realizados hasta el momento sobre la frecuencia específica de cáncer en DM, no identificaron ningún CVB entre sus pacientes con malignidad subyacente.[7, 8] De acuerdo a la literatura médica revisada, posteriormente solo se han descrito cuatro casos aislados de DM paraneoplásica en relación a CVB,[4,6,9,10] todos ellos en individuos de origen índico o asiático y, de forma similar a nuestra paciente, con enfermedad tumoral avanzada de pronóstico ominoso al diagnóstico.

La DM del adulto puede constituir la primera y única manifestación clínica de diversos tumores especialmente agresivos. A pesar de ser una asociación paraneoplásica poco frecuente, su mal pronóstico en fases no localizadas hace que debamos incluir al CVB en la lista de neoplasias malignas a considerar en estos pacientes.

Sostén Financiero. *Los autores declaran no tener ningún tipo de soporte financiero vinculado al presente trabajo ni ningún tipo de conflicto de intereses en relación al mismo.*

Referencias

1. Shah KR, Boland CR, Patel M, Thrash B, Menter A. Cutaneous manifestations of gastrointestinal disease: part I. J Am Acad Dermatol 2013;68:189.e1-21.
2. Fardet L, Dupuy A, Gain M, Kettaneh A, Chérin P, Bachelez H, Dubertret L, Lebbe C, Morel P, Rybojad M. Factors associated with underlying malignancy in a retrospective cohort of 121 patients with dermatomyositis. Medicine 2009;88:91-97.
3. Ramos-e-Silva M, Carvalho JC, Carneiro SC. Cutaneous paraneoplasia. Clin Dermatol 2011;29:541-547.
4. Yiannopoulos G, Ravazoula P, Meimaris N, Stavropoulos M, Andonopoulos AP. Dermatomyositis in a patient with adenocarcinoma of the gall bladder. Ann Rheum Dis 2002;61:663-664.
5. Ciudad-Blanco C, Avilés-Izquierdo JA, Campos-Domínguez M, Suárez-Fernández R, Lázaro-Ochaita P. Dermatomiositis: estudio y seguimiento de 20 pacientes. Actas Dermosifiliogr 2011;102:448-455.
6. Ni Q-F, Liu G-Q, Pu L-Y, Kong L-L, Kog L-B. Dermatomyositis associated with gallbladder carcinoma: a case report. World J Hepatol 2013;5:230-233.
7. Hill CL, Zhang Y, Sigurgeirsson B, Pukkala E, Mellemkjaer L, Airio A, Evans SR, Felson DT. Frequency of specific cáncer types in dermatomyositis and polymyositis: a population-based study. Lancet 2001;357:96-100.
8. Sigurgeirsson B, Lindelof B, Edhag O, Allander E. Risk of cancer in patients with dermatomyositis or polymyositis. A population-based study. N Engl J Med 1992;326:363-367.
9. Kundu AK, Karmakar PS, Bera AB, Pal SK. Carcinoma of the gall bladder presenting as dermatomyositis. J Assoc Physicians India 2005;53:219-222.
10. Narasimhaiah DA, Premkumar JA, Moses V, Chacko G. Carcinoma of gall bladder presenting as dermatomyositis. Ann Indian Acad Neurol 2011;14:44-46.