Sobrevida prolongada luego de la resección local de un leiomiosarcoma de recto

Maria Marta Piskorz,[1] Andrea Pisarevsky,[2] Alejandro Moreira,[3] Enrique Petrucci,[2] Julio Cáceres,[4] Alejandra Avagnina,[4] Carlos Waldbaum,[1] Juan A Sordá [1]

[1] *Servicio de Gastroenterología, Hospital de Clínicas José de San Martín, Buenos Aires, Argentina.*
[2] *Servicio de Medicina Interna, Hospital de Clínicas José de San Martín, Buenos Aires, Argentina.*
[3] *Servicio de Coloproctología, Hospital de Clínicas José de San Martín, Buenos Aires, Argentina.*
[4] *Servicio de Anatomía Patológica, Hospital de Clínicas José de San Martín, Buenos Aires, Argentina.*

Acta Gastroenterol Latinoam 2014;44:332-335

Resumen

El leiomiosarcoma es un tumor estromal originado en células de músculo liso. El diagnóstico anatomopatológico plantea un desafío en cuanto a la diferenciación con los leiomiomas y los tumores estromales gastrointestinales (GIST) que se define a través de técnicas de inmunohistoquímica. Su localización en el recto es sumamente infrecuente, por lo cual el manejo no está estandarizado. Sin embargo, en la serie más grande publicada se vio que la resección abdominoperineal conlleva mejores resultados en cuanto a la prevención de la recurrencia local, comparada con la resección local. Se presenta el caso de una paciente de 44 años cuya primera manifestación clínica de la enfermedad fue fiebre de curso prolongado. Se diagnosticó un leiomiosarcoma de 5 cm, a 4 cm del margen anal. Se practicó una escisión local por vía transanal. La paciente se encuentra libre de enfermedad luego de 8 años.

Palabras claves. *Leiomiosarcoma de recto, resección local leiomiosarcoma, sobrevida leiomiosarcoma.*

Prolonged survival after local excision of a rectal leiomyosarcoma

Summary

Leiomyosarcoma is a stromal tumor, originated from smooth muscle cells. The pathologic diagnosis represents a challenge in terms of differentiation from leiomyomas and gastrointestinal stromal tumors (GIST), defined by immunohistochemistry techniques. Its location in the rectum is extremely rare. So, management is not standardized. However, in the largest published series it was found that the abdominoperineal resection leads to better results in the prevention of local recurrence compared with local excision. We present here the case of a 44-year-old woman, whose first clinical manifestation of the disease was fever of prolonged course. A 5 cm leiomyosarcoma was diagnosed at 4 cm from the anal margin. A local transanal resection was performed. The patient is free of disease after 8 years.

Key words. *Leiomyosarcoma of rectum, local resection leiomyosarcoma, leiomyoma survival.*

Abreviaturas
GIST: Gastrointestinal Stromal Tumors.

El leiomiosarcoma es un tumor estromal originado en células de músculo liso. El diagnóstico anatomopatológico plantea un desafío en cuanto a la diferenciación con los leiomiomas y los tumores estromales gastrointestinales (GIST) que se define a través de técnicas de inmunohistoquímica. Su localización en el recto es sumamente infrecuente, por lo que el manejo no está estandarizado.

Presentación del caso

Se presenta una mujer de 44 años de edad, oriunda de Perú, con antecedentes familiares (primos) de cáncer de colon. Comenzó dos meses antes de la consulta con registros térmicos diarios de hasta 40° C, asociados a pérdida de peso de 16 kg en el mismo lapso y constipación. Al examen físico de ingreso se presentó febril (39° C),

Correspondencia: *Maria Marta Piskorz*
H de la Quintana 1339 (CP1602)
Florida, Buenos Aires, Argentina
E-mail: maipiskorz@me.com

con palidez mucocutánea generalizada, abdomen blando, depresible, doloroso a la palpación profunda en hipogastrio y fosa ilíaca izquierda, sin visceromegalias ni signos de irritación peritoneal. El tacto rectal encontró una tumoración indurada a nivel de la pared posterior del recto. En el laboratorio se evidenció anemia, leucocitosis, trombocitosis, eritrosedimentación acelerada e hipoalbuminemia. Se inició tratamiento empírico con ceftriaxona. Se realizaron hemocultivos con resultados negativos, un ecocardiograma transtorácico sin evidencia de vegetaciones y una radiografía de tórax sin patología. En la tomografía computada de abdomen y pelvis se visualizó una dilatación moderada de asas colónicas y una dilatación segmentaria a nivel del tercio medio del transverso sin evidente compromiso parietal ni de la grasa vecina. Evolucionó con persistencia de los registros térmicos, dolor abdominal hipogástrico, tenesmo rectal y deposiciones con sangre roja.

Se realizó una videocolonoscopía hasta ciego. A 4 cm del margen anal se observó una lesión exofítica, ulcerada y mamelonada, de 5 cm de diámetro, a nivel de la cara póstero-lateral izquierda (Figura 1). Evaluada por el servicio de coloproctología, se realizó una resección transanal de la lesión descripta. La anatomía patológica mostró fragmentos de mucosa rectal con una proliferación fusocelular con células con marcada atipía nuclear que se disponían en haces entrelazados. Se observaron sectores de mucosa normal. La inmunohistoquímica mostró actina y citoqueratina positivas, CD 34 negativo y CD 117 negativo. El diagnóstico fue leiomiosarcoma de recto (Figuras 2 y 3).

Se decidió realizar una proctocolectomía radical a lo que la paciente se negó. Luego de la resección local, la paciente evolucionó afebril y asintomática. Se realizó una rectosigmoidoscopía a los 2 y 8 años sin evidenciarse recidiva de la enfermedad.

Figura 1.

Figura 2.

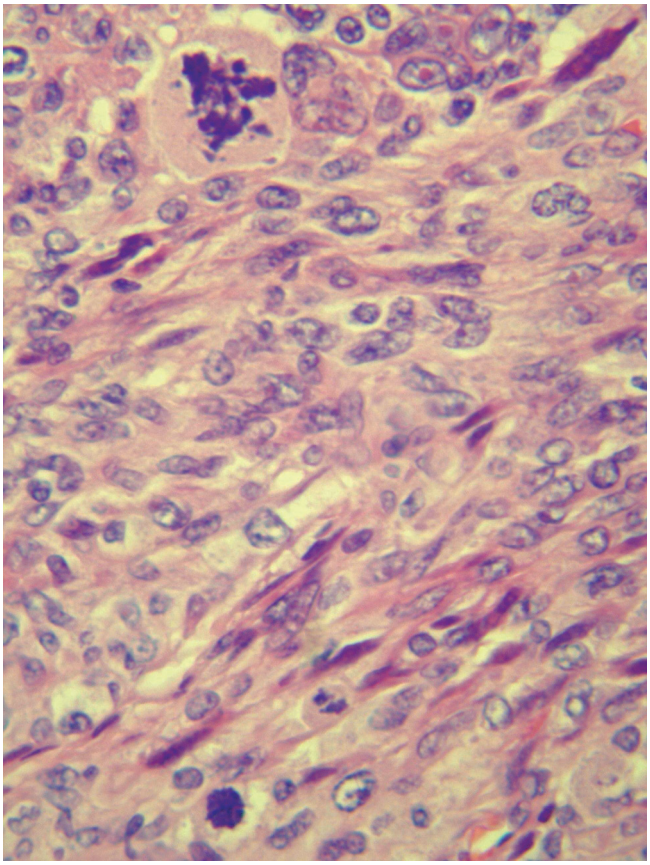

Figura 3.

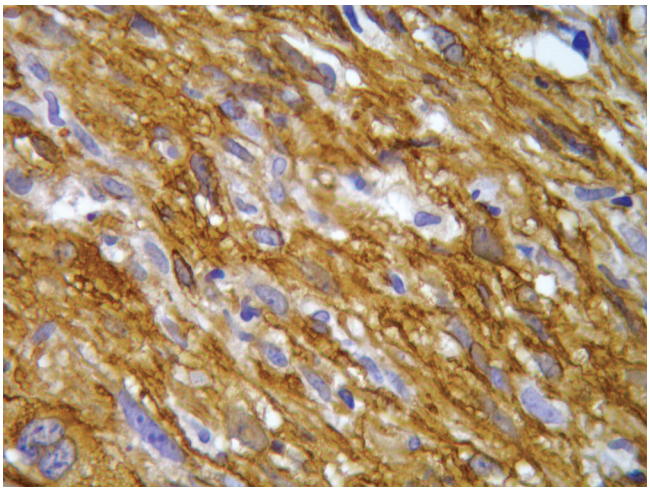

Discusión

El leiomiosarcoma gastrointestinal es una patología infrecuente. En una revisión reciente se encontraron, desde 2000 a 2012, 6 casos de leiomiosarcoma de esófago,

5 gástricos, 26 de intestino delgado, 11 de colon y 8 de recto.[1] El leiomiosarcoma de recto es un tumor de músculo liso. Representa el 0,1% de los tumores malignos del colon y el recto, por lo que siempre significa un reto para el médico con respecto al diagnóstico, la estadificación, el manejo y la clasificación anatomopatológica. La mayor parte de los casos ocurre en hombres (1,4:1) durante la sexta y séptima década de la vida.[3]

No se han reconocido alteraciones genéticas específicas y no se ha identificado una predisposición familiar a la aparición del leiomiosarcoma. La radiación pelviana ha sido descripta como un factor de riesgo, aunque en la mayoría de los leiomiosarcomas no se reconoce tal antecedente.[2]

En cuanto a las manifestaciones clínicas el 95% de los pacientes con leiomiosarcoma de recto se presentan con cambios en el hábito evacuatorio, sangrado y proctalgia.[3] Existen sólo 4 casos publicados de fiebre prolongada asociada a leiomiosarcoma gastrointestinal (2 intestinales, 1 gástrico y 1 esofágico).[10] No encontramos en la bibliografía revisada hasta la actualidad casos de leiomiosarcoma de recto y síndrome febril prolongado como primera manifestación clínica.

La diseminación metastásica en el leiomiosarcoma es fundamentalmente hematógena, siendo el compromiso linfático inusual.[1] El hígado es el sitio de metástasis más frecuente.[5]

Desde el punto de vista anatomopatológico, la distinción entre un leiomioma y un leiomiosarcoma puede ser difícil. Por otro lado, el leiomiosarcoma debe diferenciarse de un GIST. El leiomiosarcoma es un tumor agresivo, con atipía celular, abundantes mitosis (más de 10/10 en campos de alto poder) y áreas de necrosis.[1] Los marcadores inmunohistoquímicos confirman el diagnóstico de leiomiosarcoma. Los marcadores más comúnmente hallados son la desmina y la actina de músculo liso (Tabla 1).[2] CD117, CD34 y DOG1 son típicamente negativos, lo que los diferencia de los GIST.[1]

El grado del sarcoma está determinado por la celularidad, diferenciación, pleomorfismo, necrosis y número de mitosis. La *American Joint Committee on Cancer* (AJCC) recomienda los siguientes grados: bajo, intermedio y alto.[2] Desde 2002, la estadificación de estos tumores se basa en el sistema de la AJCC, que incluye el tamaño y la profundidad de invasión. El compromiso linfático es raro, pero cuando ocurre, se lo considera como un estadio IV metastásico, dado que la sobrevida es la misma que con otras localizaciones de metástasis.[2]

El estudio indicado para determinar la extensión de la enfermedad es la tomografia computada. No parece haber un beneficio claro en cuanto a las imágenes obtenidas por resonancia nuclear magnética comparadas con las de la tomografía computada. No existe un papel claro en el uso de la tomografía con emisión de positrones (PET) en esta entidad.[2, 11] La ecoendoscopía es un estudio de gran valor prequirúrgico para evaluar la capa de origen del tumor, el tamaño, los márgenes y la ecogenicidad, y seleccionar el tratamiento más apropiado.[6, 7] En la ecoendoscopía, el leiomiosarcoma puede verse como una masa bien definida, hipoecogénica y heterogénea, que surge de la muscular propia.[4]

Tabla 1.

Tumor	KIT(CD117)	CD34	Actina musc. liso	Desmina	S100
GIST	+	70%	30-40%	Raro	Raro
Schwannoma	-	Antoni B	-	-	+
Kaposi	-	+ (CD31)	-	-	-
Fibromatosis	-	Raro	+	Raro	-
T. de músculo liso	-	10-15%	+	+	Raro

El estadío y el grado histológico son los dos factores pronósticos más importantes. La sobrevida media es de 8 a 12 meses si hay metástasis.[2] Las opciones terapéuticas incluyen la resección local por vía transanal y las resecciones quirúrgicas más amplias, como la resección anterior o la resección abdominoperineal. En series de casos retrospectivas se vio que el efecto de los tratamientos adyuvantes, tanto de la radio como la quimioterapia, es pobre. Debido a la escasez de series publicadas y a la rareza de la entidad, el manejo del leiomiosarcoma de recto es controversial. Se recomienda, por lo tanto, un seguimiento multidisciplinario que incluya gastroenterólogos, clínicos, oncólogos, anatomopatólogos y cirujanos.[2]

En la serie más grande publicada por Yeh y col sobre el pronóstico luego de la escisión local comparada con la resección quirúrgica radical, se vio que la segunda es superior en la prevención de la recurrencia local (55% vs 24%, $P = 0{,}067$). No se vio diferencia en la incidencia de metástasis a distancia entre los dos grupos. En este estudio, que incluyó 40 pacientes con leiomiosarcoma rectal diagnosticados entre 1979 y 1996, sin metástasis al momento del diagnóstico, se les realizó resección quirúrgica radical a 29 pacientes (resección abdominoperineal o resección anterior) y escisión local amplia a 11. El 48% de los pacientes desarrollaron recurrencia o metástasis postoperatoria en un seguimiento promedio de 35 meses. La tasa de sobrevida a 5 años fue del 75% y la tasa de pacientes libres de enfermedad fue del 46% en el mismo lapso. El peor pronóstico se vio en los pacientes menores de 50 años y en aquellos con leiomiosarcomas de más

alto grado histológico.[3] En otra serie de 12 pacientes con leiomiosarcoma de recto, Wang y col describen una tasa de recurrencia del 100% luego de la resección local vs el 20% luego de la resección abdominoperineal.[5]

Concluimos que el leiomiosarcoma de recto es una entidad infrecuente. Se presenta este caso dada la rareza de su presentación clínica inicial y la prolongada sobrevida luego de una resección local.

Referencias

1. Aggarwal G, Sharma S, Zheng M, Reid MD, Crosby JH, Chamberlain SM, Nayak-Kapoor A, Lee JR. Primary leiomyosarcomas of the gastrointestinal tract in the post–gastrointestinal stromal tumor era. Ann Diag Pathol 2012;16:532-540.
2. Randleman CD, Wolff BJ, Dozois RR, Spencer RJ, Weiland LH, Ilstrup DM. Leiomyosarcoma of the rectum and anus. A series of 22 cases. Int J Colorectal Dis 1989;4:91-96.
3. Matushansky I, Hensley M. Leiomyosarcoma. An Overview of etiology, prognosis, and treatment options. Am J Cancer 2006;5:81-91.
4. Witzigmann H, Sagasser J, Leipprandt E, Witte J. Leiomyosarcoma of the rectum. Zentralbl Chir 1995;120:69-72.
5. Wang HS, Chen WS, Lin TC, Lin JK, Hsu H. Leiomyosarcoma of the rectum: a series of twelve cases. Zhonghua Yi Xue Za Zhi (Taipei) 1996;57:280-283.
6. Cailliez-Tomasi JP, Bouché O, Avisse C, Ramaholimihaso F, Diébold MD, Flament JB. Rectal leiomyosarcoma. 4 new cases. Gastroenterol Clin Biol 1999;23:523-527.
7. Tseng LJ, Mo LR, Jao YT, Tsai CC, Young TM, Cho CY. Rectal leiomyosarcoma diagnosed by endoscopic ultrasonography. Hepatogastroenterology 1999;46:2845-2848.
8. Cuffy M, Abir F, Longo WE. Management of less common tumors of the colon, rectum, and anus. Clin Colorectal Cancer 2006;5:327-337.
9. Yeh CY, Chen HH, Tang R, Tasi WS, Lin PY, Wang JY. Surgical outcome after curative resection of rectal leiomyosarcoma. Dis Colon Rectum 2000;43:1517-1521.
10. Dendale P, Devis G, Goossens A. Leiomyosarcoma of the small intestine presenting as fever of unknown origin. Gut 1992;33:411-413.
11. Dufresne AC, Brocheroiu- Spelle I, Boudiaf M, Soyer P, Pelage JP, Rymer R. Rectal malignant stromal tumor (leiomyosarcoma): echoendoscopic, computed tomographic aspects and anatomopathologic correlations. J Radiol 1999;80:303-305.