Enfermedad celíaca: Revisión pictográfica de sus principales hallazgos imaginológicos

Constanza Damm Araneda, Matías Molina Villagra, Giancarlo Schiappacasse Faúndez, Claudio Cortés Arriagada

Radiología, Facultad de Medicina de la Universidad del Desarrollo Santiago-Clínica Alemana, Santiago, Chile.

Acta Gastroenterol Latinoam 2014;44:341-346

Resumen

La enfermedad celíaca (EC) es un trastorno autoinmune originado por la exposición a la gliadina. La exposición a esta proteína genera daño de la mucosa del intestino delgado, lo que se traduce en distintos síntomas clínicos y variados hallazgos imaginológicos. El objetivo de este trabajo es realizar una revisión pictográfica de los hallazgos imaginológicos de la EC y sus complicaciones en el estudio fluoroscópico baritado, la tomografía computada y la resonancia magnética. Se muestran distintas imágenes de estas técnicas en pacientes con enfermedad celíaca demostrada. En resumen, las técnicas de imagen son útiles en el diagnóstico y seguimiento de pacientes con EC, así como también en la pesquisa de complicaciones, siendo un apoyo al resto de los criterios diagnósticos actualmente utilizados.

Palabras claves. *Enfermedad celíaca, gluten, inflamación, intestino delgado.*

Celiac sprue: A pictorial revision of main imaging findings

Summary

Celiac sprue (CS) is an autoinmune desease caused by gliadin intake. The exposure to this protein produces damage of the intestinal mucosae, primarily of the duodenum and yeyunum, causing different symptoms and diverse imaging findings. The objective of this review is to show a pictorial essay of the main findings of CS and its complications in barited fluroscopy, computed tomography and magnetic resonance. We show different images of patients with certified diagnosis of CS. In summary, these imaging modalities are useful for the diagnosis and follow up of patients with CS, as well as for the detection of complications. We believe that they are useful complementary exams that aid to the existing diagnosis criteria.

Key words. *Celiac disease, glutens, inflammation, intestine small.*

Introducción

La enfermedad celíaca (EC) es un trastorno autoinmune originado por la exposición a una proteína de origen vegetal llamada gliadina, la cual es contenida en distintos cereales tales como trigo, cebada y centeno. La exposición a la gliadina genera daño de la mucosa del intestino delgado (ID), primariamente del duodeno y yeyuno proximal. Este daño consiste en la inflamación y destrucción progresiva de las vellosidades asociadas a hiperplasia de las criptas, en un inicio a nivel del duodeno con posterior progresión hacia el íleon distal.[1]

La EC es una enfermedad común cuyas cifras mundiales oscilan entre 1 en cada 100 y 1 en cada 300 adultos,[2,3] siendo un poco más frecuente en los hombres (2:1). No obstante, se estima que menos del 10% de los casos se encuentran realmente diagnosticados, existiendo un retraso en el diagnóstico de aproximadamente 10 años desde el inicio de los síntomas.

Esta enfermedad tiene una presentación bimodal con el primer pico a los 2 años y el segundo a los 30 años. Sus manifestaciones son inespecíficas y variadas, siendo el dolor abdominal y la anemia ferropriva las más frecuentes.

Correspondencia: *Constanza Damm Araneda*
Augusto Mira Fernández 14267, Las Condes, Santiago, Chile
Teléfono: (+56) 9-94197980
E-mail: cotita@gmail.com

La diarrea suele presentarse en menos de un 20% de los pacientes y en un 15% puede existir constipación.[4] La baja de peso también es infrecuente y la mayoría de los pacientes tienen un peso normal. Solo un 5% se encuentran con bajo peso y un 52% son obesos o con sobrepeso al momento del diagnóstico.[5]

Según la graduación de Marsh-Oberhuber existen tres tipos histológicos.[6] El tipo 1 corresponde a la presencia de infiltrado inflamatorio con vellosidades normales. En el tipo 2 existen lesiones crípticas hiperplásicas. Estos dos tipos determinan un engrosamiento nodular de los pliegues del duodeno y el yeyuno. En el tipo 3 existe una atrofia vellositaria leve (3A), moderada (3B) o severa (3C). La atrofia vellositaria total es el hito histológico que en el pasado hacía el diagnóstico de EC. Sin embargo, hoy en día este hecho es considerado como la etapa terminal del daño de la mucosa intestinal. (Figuras 1a y 1b)

Figura 1. *Biopsias duodenales en paciente con enfermedad celíaca de larga data, no diagnosticada.*

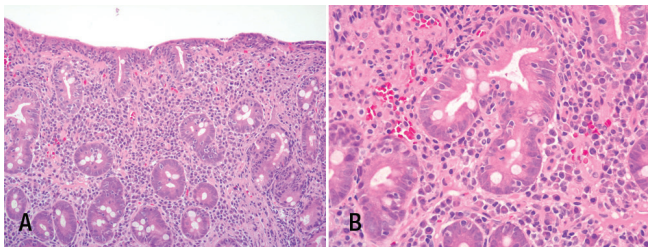

a. *Atrofia vellositaria Marsh 3c con distorsión de la arquitectura, aplanamiento de las vellosidades y elongación de las criptas.*
b. *Magnificación que muestra un aumento del número de linfocitos intraepiteliales con más de 40 linfocitos por 100 enterocitos.*

Los criterios diagnósticos establecidos en la actualidad son una clínica compatible con síndrome de malabsorción, la presencia de anticuerpos antigliadina, antiendomisio, antitransglutaminasa, una biopsia duodenal concordante (Figuras 2a y 2b) y una respuesta clínica y serológica favorables a una dieta libre de gluten por seis meses.

Las imágenes radiológicas no son consideradas dentro de los criterios diagnósticos de la EC. Sin embargo, cada vez más pacientes con cuadros de dolor abdominal y/o baja de peso llegan al servicio de imagenología a realizarse distintos estudios sin tener un diagnóstico certificado. Por lo anterior, es fundamental conocer los hallazgos que nos sugieren una EC en las distintas modalidades de imágenes disponibles. Es esencial que el radiólogo conozca las

Figura 2. *Estudio por sospecha de enfermedad celíaca en un paciente de 27 años con dolor abdominal de larga data y diarrea intermitente de más de 10 años de evolución.*

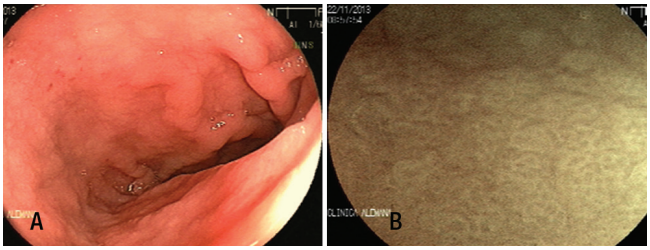

a. *Endoscopía digestiva alta que muestra una atrofia de los pliegues duodenales y una mucosa de aspecto empedrado y en peineta (scalloping).*
b. *Técnica de cromoendoscopía (FICE) y magnificación que muestra el aplanamiento y la irregularidad de las vellosidades con escasos capilares en la superficie.*

manifestaciones imagenológicas de la EC para contribuir a un diagnóstico certero cuando la clínica es inespecífica. Además, las imágenes son de gran utilidad en el seguimiento de los pacientes ya diagnosticados para pesquisar complicaciones y signos de mal pronóstico en forma temprana.

El objetivo de este trabajo es realizar una revisión pictográfica de los hallazgos imaginológicos en el estudio fluoroscópico baritado, la tomografía computada (TC) y la resonancia magnética (RM) de la EC y sus complicaciones.

Hallazgos imaginológicos

A continuación se explican e ilustran los hallazgos imaginológicos más característicos en las distintas técnicas previamente mencionadas.

El examen fluoroscópico con medio de contraste baritado en los pacientes portadores de EC se caracteriza por un tránsito lento que se traduce en un examen largo y tedioso. El estudio demuestra un intestino aumentado de calibre generalmente por encima de 3 cm de diámetro, con encharcamiento y amoldamiento del bario, signo conocido como *moulage*. Se observa también una dilución y floculación del bario (Figura 3). En algunos casos es posible observar la clásica inversión de la distribución de los pliegues del ID conocida como "yeyunización" del íleon. El duodeno muestra un patrón nodular de la mucosa que se puede visualizar en forma directa con la endoscopía digestiva alta o con el estudio baritado que da un aspecto de duodeno “burbujeante”.[7] La dilatación de las asas determina flacidez de la pared intestinal con pérdida de su tono, lo que favorece las invaginaciones intestinales transitorias e indoloras que pueden ser múltiples y se pueden pesquisar en el estudio baritado en tiempo real, observándose un asa donante y un asa receptora entre las cuales se

Figura 3. *Estudio baritado del intestino delgado: se observa una dilatación patológica de las asas intestinales con un calibre de hasta 4 cm. En el flanco izquierdo se observa la floculación del bario utilizado (flecha).*

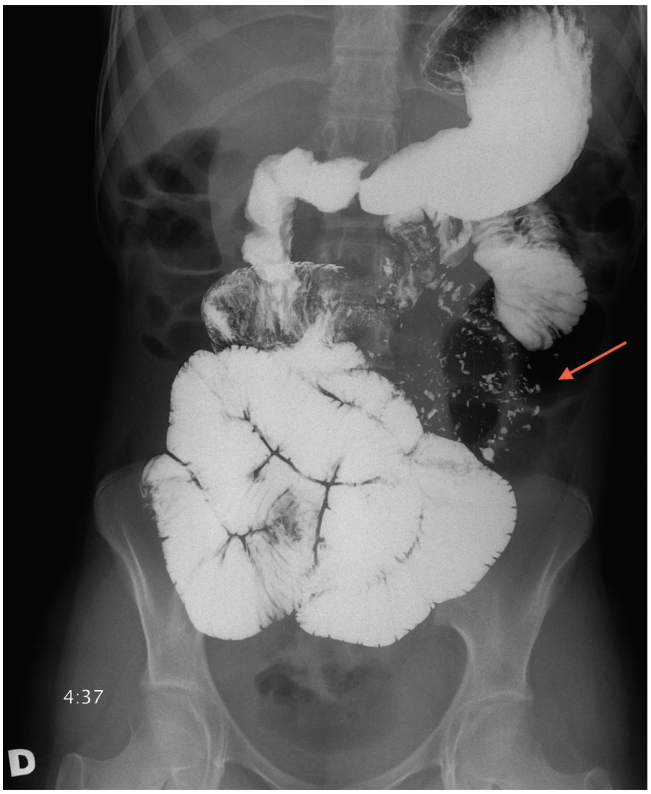

Figura 4. *Estudio baritado que muestra una invaginación entero-enteral en el yeyuno medio.*

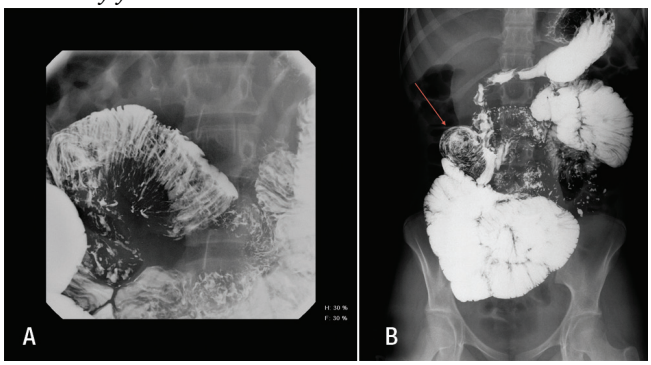

a. *Asa receptora con pliegues estirados en pila de moneda y asa dadora con pliegues constreñidos y paralelos a su eje longitudinal. Entre ambas asas se deposita bario, dando el aspecto de un "resorte".*
b. *Imagen ortogonal de invaginación intestinal en la que se observa el asa aceptante y el asa aceptada (flecha).*

Figura 5. *Corte axial de una tomografía computada de abdomen con dilatación y abundante contenido líquido en las asas de yeyuno y en el colon visible. Se observa además ausencia de los pliegues yeyunales.*

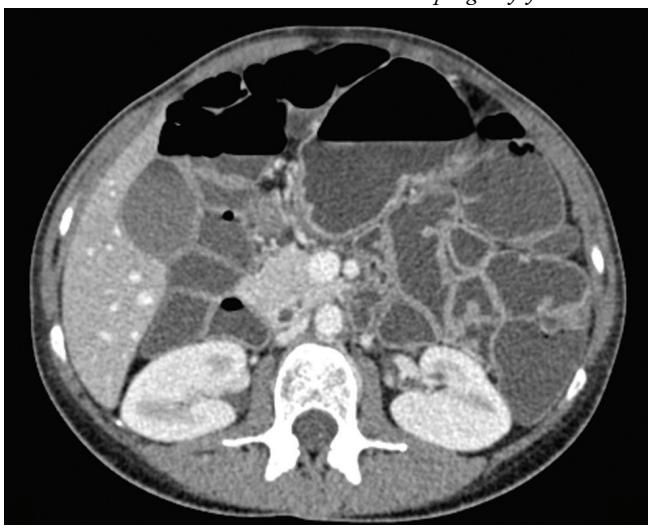

interpone una capa de contraste, lo que da una imagen descrita como "en resorte" (Figuras 4a y 4b).

Para el estudio dirigido del ID por TC y RM se necesita una adecuada distensión de éste, para lo que existen dos técnicas similares. La técnica por enteroclisis consiste en instalar una sonda naso-yeyunal en el ángulo de Treitz bajo fluoroscopía y luego administrar 1.500 a 2.000 cm^3 de agua. La otra técnica utilizada es la enterografía que consiste en administrar agua o solución hiperosmolar (polietilenglicol o metilcelulosa) por vía oral para lograr esta distensión. En ambos casos se administra un antiespasmódico previo al estudio para evitar los artefactos de movimiento por el peristaltismo.[8]

Los hallazgos en la TC son similares a aquellos del estudio fluoroscópico, mostrando mayor detalle y precisión diagnóstica. Al igual que en el estudio radiológico simple con bario, en la TC podemos encontrar dilatación de asas de intestino delgado con abundante contenido líquido y dilución del contraste oral cuando el estudio no es realizado con técnica de enteroclisis/enterografía (Figura 5).

La atrofia vellositaria del duodeno y el yeyuno permite el paso del contenido no absorbido al íleon por lo que existe proliferación inflamatoria de sus vellosidades, produciendo la característica inversión del patrón de pliegues que se puede visualizar de mejor manera en el estudio dirigido de ID (Figuras 6a y 6b). En los estudios dirigidos de ID, tanto por TC como por RM, se puede contabilizar la cantidad de pliegues que muestra el intestino. En el yeyuno se observan menos de 3 pliegues por pulgada y en el íleon la cantidad aumenta, encontrándose más de 4 a 6 pliegues por pulgada. Este patrón inverso y la posibilidad de poder registrar en imágenes el número de pliegues

Figura 6. *Yeyunización del íleon.*

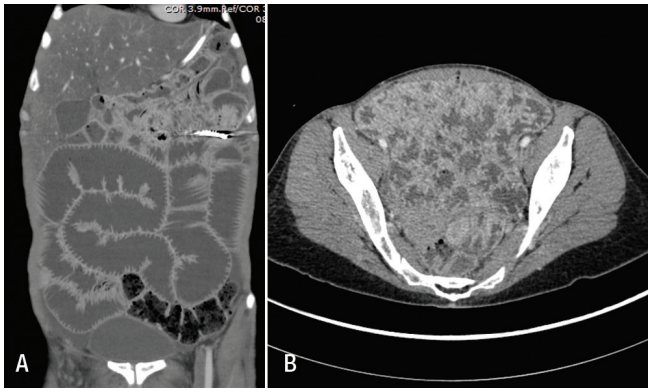

a. *Reformateo coronal de la tomografía computada de abdomen y pelvis con técnica de enteroclisis que demuestra la característica inversión de pliegues llamada "yeyunización" del íleon: ausencia de pliegues yeyunales y significativo aumento de los pliegues en el íleon. Existe además una marcada disminución del coeficiente de atenuación del parénquima hepático compatible con esteatosis hepática difusa. Nótese la pronunciada desnutrición con marcada disminución del tejido celular subcutáneo.*
b. *Corte axial de la tomografía computada a nivel de la pelvis que demuestra la "yeyunización" del íleon.*

ha sido motivo de estudios en los que se busca encontrar correlación entre el grado de inversión del patrón de pliegues y la severidad de la enfermedad. En la fase inflamatoria inicial de la EC se observa un engrosamiento parietal y de los pliegues del intestino delgado y en las fases crónicas más avanzadas existe un depósito de grasa intramural en duodeno, íleon e incluso en colon derecho.[9]

En general, todos los procesos malabsortivos afectan de forma secundaria al colon y, con la abundante llegada de nutrientes no absorbidos, las bacterias productoras de gas los digieren y provocan un aumento del meteorismo colónico, con sobre-distensión parietal y pérdida del tono. En ocasiones se puede incluso reconocer un contenido graso en el *lumen* colónico debido a la presencia de alimentos no absorbidos. A nivel del mesenterio podemos observar hiperemia con dilatación de las estructuras vasculares de éste y eventualmente de la vena porta por aumento de la circulación esplácnica (Figuras 7a y 7b).

La RM provee valiosa información morfológica, similar a la entregada por la TC, con la ventaja de no utilizar radiación. Los principales hallazgos en la RM, ya sea con técnica de enteroclisis o enterografía, consisten en la demostración de la atrofia vellositaria subyacente y del patrón yeyuno-ileal reverso, el cual se observa en 63% a 68% de los pacientes con EC no tratada.10 Entre los hallazgos extraintestinales es posible determinar la congestión vascular mesentérica, las linfadenopatías y el hipoesplenismo. La RM es útil en el seguimiento de casos refractarios a la dieta libre de gluten y en la detección de complicaciones y tumores del intestino delgado, principalmente el linfoma que se identifica como un segmento intestinal con engrosamiento mural, de bordes netos, que genera estrechez del *lumen* y pérdida de los pliegues mucosos normales. La enteroclisis por RM ha demostrado una sensibilidad del 78% y una especificidad del 96% en la detección de la EC refractaria tipo II. Ésta se asocia a una alta mortalidad secundaria a yeyunitis ulcerativa y a un mayor riesgo de desarrollar linfoma de células T.[10]

Figura 7. *Cortes axiales de tomografía computada.*

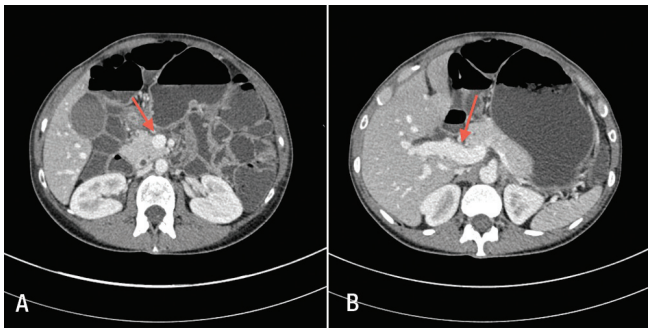

a. *Corte a nivel de los vasos mesentéricos con aumento del calibre de la vena y la arteria mesentérica superior (flecha).*
b. *Corte a nivel de la vena porta con aumento de calibre de ésta hasta 1,7 cm (flecha).*

Complicaciones

Dentro de las manifestaciones de la enfermedad celíaca es importante destacar el síndrome del linfonodo cavitado (Figuras 8a, 8b y 8c) que se caracteriza por la tríada de hipoesplenismo, linfonodos con cavitación central de densidad líquida o líquida-adiposa y atrofia vellositaria severa. Esta entidad es de mal pronóstico, con una mortalidad de hasta el 50% y se asocia a los tipos refractarios de la EC *(sprue* refractario).[11]

La manifestación extra-intestinal que se debe buscar en forma dirigida en la TC cuando se sospecha una EC es el aumento de tamaño de los linfonodos mesentéricos (Figura 9). La presencia de adenopatías mesentéricas es secundaria a una hiperplasia folicular por proliferación reactiva de los linfocitos T y B. Esta estimulación linfocitaria crónica favorece además el desarrollo de un linfoma intestinal en los pacientes con EC,[12] hecho que hace relevante su seguimiento con estudios de imágenes. El linfoma se puede presentar como un engrosamiento de un segmento corto, una masa nodular exofítica o un engrosamiento parietal con dilatación aneurismática.

El hipoesplenismo es una manifestación que se puede observar en etapas avanzadas de la EC y se ha correlacio-

Figura 8. *Síndrome del linfonodo cavitado en una tomografía computada de abdomen y pelvis de un paciente con enfermedad celíaca conocida en control.*

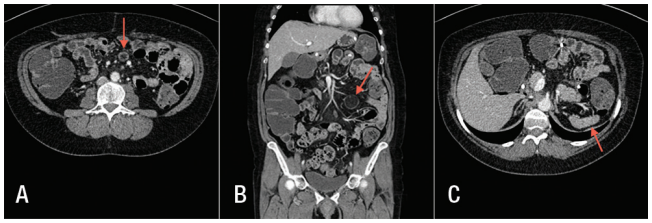

a. *Corte axial que muestra una adenopatía mesentérica cavitada con transformación adiposa central (flecha).*
b. *Reformateo coronal que muestra otra adenopatía mesentérica de 3,4 cm con transformación adiposa completa (flecha).*
c. *Corte axial a nivel del hemiabdomen superior que demuestra un marcado hipoesplenismo con un bazo de 5 cm (flecha).*

Figura 9. *Corte axial de una tomografía computada a nivel pelviano que evidencia un aumento en el número y tamaño de los linfonodos mesentéricos (flecha).*

nado con el grado de severidad. En 50% de los pacientes puede incluso existir atrofia esplénica (Figura 10).[13]

En ocasiones la TC y RM muestran una invaginación intestinal transitoria que es otra complicación de la EC. Ésta tiene un clásico aspecto en *target* o una configuración de "asa dentro de asa" (Figura 11), sin demostrarse un sustrato de invaginación (pólipos, tumores, etc).

En conclusión, las técnicas de imagen, tanto el estudio baritado como la TC y la RM, son útiles en el diagnóstico y seguimiento de los pacientes con EC, así como también en la pesquisa de sus complicaciones. Estos estudios realizados con técnica de enteroclisis permiten una mejor visualización del tracto digestivo, siendo un apoyo al resto de los criterios diagnósticos actualmente utilizados.

Figura 10. *Resonancia magnética de abdomen con técnica de enteroclisis en un paciente con enfermedad celíaca conocida en la que se observa una disminución del tamaño del bazo (flecha).*

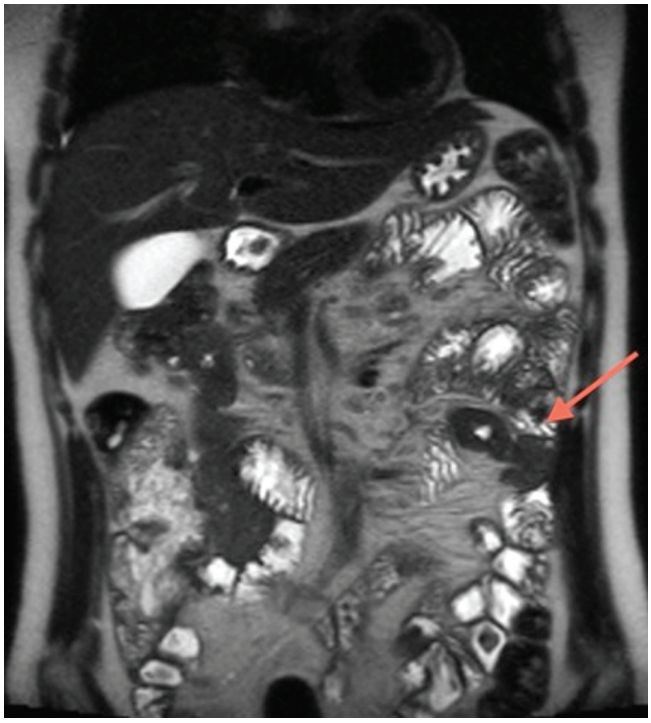

Figura 11. *Resonancia magnética de abdomen con técnica de enteroclisis que en el flanco izquierdo muestra una invaginación de intestino delgado con las asas receptora y dadora (flecha).*

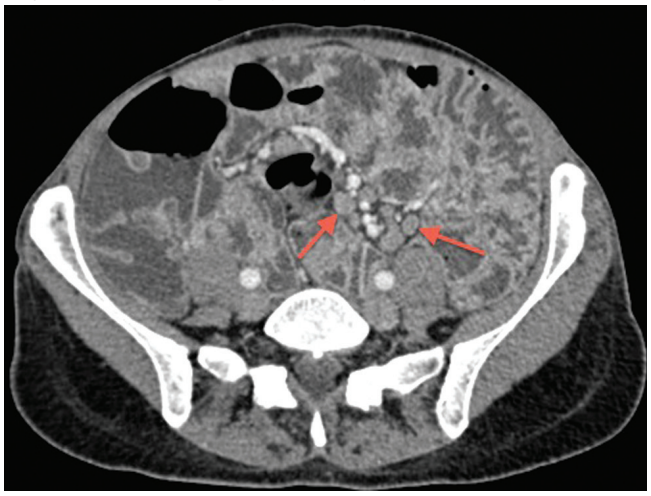

Agradecimiento. *Los autores agradecen la colaboración del Dr Andrés O'Brien del Servicio de Radiología de la Clínica Las Condes.*

Conflictos de intereses. *Los autores declaran no tener conflictos de intereses.*

Referencias

1. Soyer P, Boudiaf M, Fargeaudou Y, Dray X, Hamzi L, Vahedi K, Slove A, Rymer R. Celiac disease in adult: evaluation with MDCT enteroclysis. Am J Roentgenol 2008;191:1483-1492.
2. Rubio-Tapia A, Kyle RA, Kaplan EL, Johnson DR, Page W, Erdtmann F, Brantner TL, Kim WR, Phelps TK, Lahr BD, Zinsmeister AR, Melton LJ 3rd, Murray JA. Increased prevalence and mortality in undiagnosed celiac disease. Gastroenterology 2009;137:88–93.
3. Fasano A, Berti I, Gerarduzzi T, Not T, Colletti RB, Drago S, Elitsur Y, Green PH, Guandalini S, Hill ID, Pietzak M, Ventura A, Thorpe M, Kryszak D, Fornaroli F, Wasserman SS, Murray JA, Horvath K. Prevalence of celiac disease in at-risk and not-at-risk groups in the United States: a large multicenter study. Arch Intern Med 2003;163:286–292.
4. Schuppan D, Dennis MD, Kelly CP. Celiac disease: epidemiology, pathogenesis, diagnosis, and nutritional management. Nutr Clin Care 2005;8: 54-69.
5. Dickey W, Kearney N. Overweight in celiac disease: prevalence, clinical characteristics, and effect of a gluten-free diet. Am J Gastroenterol 2006;101:2356-2359.
6. Oberhuber G, Granditsch G, Vogelsang H. The histopathology of coeliac disease: time for a standardized report scheme for pathologists. Eur J Gastroenterol Hepatol 1999;11:1185-1194.
7. Scholz F, Behr S, Scheirey C. Intramural fat in the duodenum and proximal small intestine in patients with celiac disease. Am J Roentgenol 2007;189:786-790.
8. Masselli G, Gualdi G. MR Imaging of the small bowel. Radiology 2012;264:333-348.
9. Scholz F, Afnan J, Behr SC. CT findings in adult celiac disease. Radiographics 2011;31:977-992.
10. van Weyenberg SJ, Meijerink MR, Jacobs MA, van Kuijk C, Mulder CJ, van Waesberghe JH. MR enteroclysis in refractory celiac disease: proposal and validation of a severity scoring system. Radiology 2011;259:151-161.
11. Shanbhogue A, Prasad S, Jagirdar J, Takahashi N, Sandrasegaran K, Fazzio R, Fidler J. Comprehensive update on select immune-mediated-gastroenterocolitits syndromes: implications for diagnosis and management. Radiographics 2010;30:1465-1487.
12. Askling J, Linet M, Gridley G, Halstensen TS, Ekström K, Ekbom A. Cancer incidence in a populatio-based cohort of individuals hospitalized with celiac disease or dermatitis herpetiformis. Gastroenterology 2002;123:1428-1435.
13. Rubesin SE, Herlinger H, Saul SH, Grumbach K, Laufer I, Levine MS. Adult celiac disease and its complications. Radiographics 1989;9:1045-1066.