Solución del caso. Pólipo de recto: no todo lo que brilla es un adenoma

Viene de la página 81

La anatomía patológica diferida informó marcada proliferación linfoide constituida por folículos linfoides secundarios con centros germinales de variada forma y tamaño (Figura 3). Se realizaron técnicas de inmunohistoquímica y se descartó patología maligna (Figura 4). Los hallazgos morfológicos e inmunofenotípicos hallados fueron vinculables a hiperplasia folicular linfoide reactiva con afectación de la lámina propia y la submucosa correspondientes a la amígdala rectal (AR).

La AR es una proliferación reactiva benigna de tejido linfoide localizada en el recto, puede ser de difícil diagnóstico y conocer esta patología podría evitar un diagnóstico erróneo de linfoma.[1] Se han reportado casos de esta patología tanto en pacientes adultos como en pediátricos. Clínicamente, se puede presentar con hematoquezia y dolor abdominal, mientras que en otros casos es un hallazgo incidental.[2] En la endoscopía se observa como una lesión sésil o una masa polipoide, de tamaño y número variable.[2] El diagnóstico definitivo, que permitirá descartar la malignidad, requerirá siempre de un análisis anatomopatológico, para diferenciarla del linfoma de bajo grado y del tumor carcinoide.[3] En la histología se observa un infiltrado linfoide y folículos reactivos dentro de la lesión que se limita a la lámina propia y a la submucosa superficial.[4]

Referencias

1. Farris AB, Lauwers GY, Ferry JA, Zukerberg LR. The rectal tonsil: a reactive lymphoid proliferation that may mimic lymphoma. Am J Surg Pathol 2008; 32: 1075-1079.
2. Boom Hong J, Wook Kim H, Hwan Kang D, Woong Choi C, Bum Park S, Jun Kim D, HoonJi B, Won Koh K. Rectal tonsil: A case report and literature review. World J Gastroenterol 2015; 21: 2563-2567.
3. Trillo Fandiño L, Arias González M, Iglesias Castañón A, Fernández Eire M. Amígdala rectal o hiperplasia folicular linfoide del recto. Radiología 2014; 56: 370-373.
4. Carp LL, Winstanley A, Stephen JD, Chadwick, Ramsay AD. Profound EBV-driven lymphoid hyperplasia of rectal tonsil mimicking high grade lymphoma. Diagnostic Histopathology 2010; 16: 216-219.

Figura 3. *Con hematoxilina-eosina a 20X, se observan folículos linfoides de variado tamaño, con centros germinales prominentes, expansivos y confluentes, en la submucosa y la mucosa.*

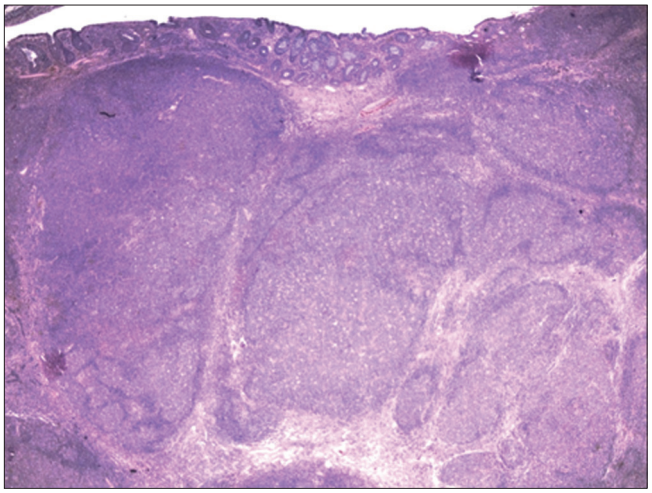
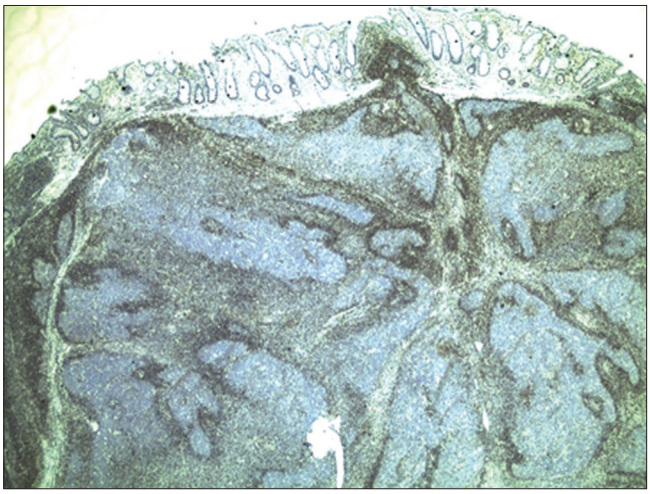
Figura 4. *Con inmunohistoquímica para Bcl-2, a 20X, se observa la tinción en linfocitos B y T ubicados por fuera de los centros germinales. Se realizaron técnicas de inmunomarcación para CD20, CD3, CD5, CD10, CD21, CD43 y Bcl-2, ésta última con positividad citoplasmática en linfocitos de la zona del manto y marginal, y la región perifolicular (negativa en linfocitos de centros germinales).*