

AOTTA

GASTROENTEROLÓGICA LATINOAMERICANA

Vol 48 N°2 año 2018

ISSN: 2469-1119

- IM 71** Dolor abdominal agudo y suboclusión intestinal
Hugo Gerónimo Altieri Mohedano, Nebil Larrañaga, Germán Espil, Juan Pablo Dos Ramos Alferes, Shigeru Kozima
- 72** Un huésped insospechado
Lucila Petruzzi, Diego Sartori, Claudia Fuxman, Ana Cabanne, Juan Pablo Santilli, Kevin Davies, Fabio Nachman
- CC 73** Síndrome de Plummer-Vinson. Reporte de dos casos y revisión de la literatura
Bedini Mariana Patricia, Butti Abel Lázaro, Juan Horacio Cuoto, Gorordo Ipiña Rosa, Carolina, Martínez Mariano Emanuel, Pérez Ana Saralía, Trakál Esteban, Zárate Fabián Eduardo, Trakál Juan José
- 79** Hallazgo incidental tomográfico en el seguimiento por patología oncológica
María de Vedía, Jairo Hernández Pinzón, Nebil Larrañaga, Germán Espil, Shigeru Kozima
- 82** Nódulo de la Hermana María José: de la historia a las imágenes. Una revisión de la literatura basada en casos
Ignacio Maldonado Schoijet, Alberto A Rojas, Claudio Cortés, Cristian U Varela
- 90** Cirugía laparoscópica monopuerto en obstrucción intestinal. Experiencia inicial
Ramón Díaz, Álvaro Bustos, Francisco Rodríguez
- 94** Síndrome de sobreposición entre hepatitis autoinmune y cirrosis biliar primaria. Reporte de caso
Donaldo Arnulfo Bustamante Durón, Ana Carolina García Laínez, Cinthia Waleska Rodríguez Villeda, Diana Cristina Cruz Anariba, Gerardo José Ayestas Moreno, Heidy Larissa Romaña Alvarado, Julia Alejandra Cruz Henríquez
- MO 98** Duodenopancreatectomía cefálica por enfermedad maligna "borderline": resultados a corto y largo plazo de la resección vascular
Juan Santiago Rubio, Pablo Barros Schelotto, Nicolás Aguirre, Néstor Pedraza Alonso, Diego Ramisch, Pablo Farinelli, Juan Cundom, Guillermo Méndez, Enrique Roca, Gabriel Eduardo Gondolesi
- 106** Eficacia y seguridad de los anticuerpos anti-integrina en la enfermedad inflamatoria intestinal: una revisión sistemática y meta-análisis
Juan Lasa, Astrid Rausch, Ignacio Zubiaurre
- 117** Resultados de la colocación de stents auto-expansible en el tratamiento de la obstrucción colorrectal. Neoplasia intrínseca vs. extrínseca
José María Álvarez Gallesio, Maximiliano Bun, Lisandro Pereyra, Francisco Schlottmann, José Manuel Mella, Carlos Peczan, Daniel Gustavo Cimmino, Nicolás Agustín Rotholtz
- 124** Tasa de progresión a displasia de alto grado y adenocarcinoma en pacientes con esófago de Barrett durante el seguimiento endoscópico
Mariana Omodeo, Lisandro Pereyra, Estanislao J Gómez, Pablo Luna, Raquel González, Carolina Fischer, José M Mella, Guillermo N Panigadi, Daniel G Cimmino, Sílvia C Pedreira, Luis A Boerr
- 131** Efectividad de la indometacina rectal en la prevención de la pancreatitis post colangiopancreatografía retrógrada endoscópica
José Carlos Sotelo, Adrián Sambresqui, Rodrigo Ubeira, Guido Orbe, José Luis Fernández, Nicolás Ortiz, Guillermo Pfaffen, Rodrigo Morán Azzi, Víctor Serafini, Luis Viola
- 138** Prevalencia de tumores malignos de intestino delgado en pacientes estudiados con cápsula endoscópica
Carolina Olano, Alfonso Licio, Joaquín Berrueta

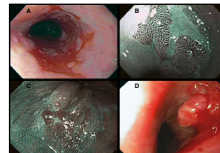


Figura 1. Evaluación endoscópica durante la vigilancia de pacientes con EB. A. Esófago de Barrett de segmento largo (mayor a 3 cm), cuya biopsia arrojó DBG. B. Lengüetas de epitelio columnar evaluadas con NBI y asistencia con CAP. C. Área de epitelio columnar con presencia de nódulos. D. Adenocarcinoma sobre epitelio columnar de EB.

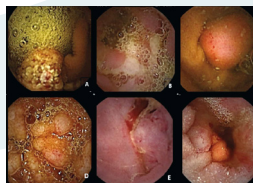


Figura 1. A. Formación tumoral maligna no neoplásica (hemangioma cavernoso). B. linfoma T asociado a enteropatía. C. GIST erosionado. D. linfoma folicular. E. y F. adenocarcinomas.



Sociedad
Argentina de
Gastroenterología

Órgano oficial

SGU | Sociedad de
Gastroenterología
del Uruguay