

# AOTTA

## GASTROENTEROLÓGICA LATINOAMERICANA

Vol 49 N°1 año 2019

ISSN: 2469-1119

- ED 6** Proyecto ECHO: ¿es posible democratizar la atención médica en América Latina?  
*Henry Cohen*
- IM 11** Imagen infrecuente en paciente con colecistitis aguda  
*Pablo Ezequiel Finno, Marcelo Zicari, Andrés Tomat, Fernando Guerrero*
- 13** Placas elevadas de esófago: no todo es acantosis glucogénica  
*Nicolás González, Agustina Belloso, Marta Otero, Dardo Centurión*
- MO 14** Análisis de criterios diagnósticos y escores pronósticos en pacientes internados con presunción de hepatitis alcohólica  
*Norberto Adrián Gerling, Carla Garate, Oscar Furlong, Ariel Izcovich, Fernando Gabriel Tortosa, Carlos García Dans*
- 22** Utilidad del antígeno de *Helicobacter pylori* en heces como método diagnóstico no invasivo  
*María Soledad Muñoz, María Laura Valle Rossi, Luciana Ferrer, Romina Medeot, Pablo Herrera Najum, Luis López, Pablo Rodríguez*
- 32** Conocimiento sobre enfermedad por reflujo gastroesofágico en menores de un año en grupo de pediatras mexicanos  
*Karla Lorena Chávez-Caraza, María Teresa Sánchez-Ávila, Jaime Javier Cantú-Pompa, José Juan Góngora-Cortés, Oscar Alejandro García-Valencia, Carla Samara Tufiño-Sánchez, Francisco Manuel Vallarta-Martínez, María de los Ángeles Estrella González-Camid*
- 44** Ultrasonido endoscópico como predictor de la respuesta patológica completa en cáncer de recto  
*Melissa Jiménez-Morales, J Octavio Alonso-Lárraga, J Guillermo De La Mora-Levy, Julio C Sánchez-del Monte, María del Carmen Manzano-Robleda, Armando Alonso-Martínez, Flora M Oña-Ortiz, Mauro E Ramírez-Sollís, Angélica Hernández-Guerrero*
- 54** Prueba de aliento y genotipado para la intolerancia a la lactosa en pacientes con enfermedad de Gaucher tratados con miglustat  
*Blanca Medrano-Engay, Pilar Irún, Marcio Andrade-Campos, Fernando Medina-Monroy, Alberto Almeida, Miguel Pocoví, Pilar Giraldo*
- CC 65** Presentación clínica infrecuente de lesión VPH anorrectal  
*Néstor A Gómez, Stanley M Jama, Jorge O Gutiérrez*
- 69** Presentación inusual de un divertículo de Meckel  
*Mariel Tacchi, Fernando Ragone, Cecilia Curvale, Carolina Conlon, Renata Spiazzi, María Claudia Milano, Raúl Matano*
- 73** Resección laparoscópica de un teratoma del hilio hepático  
*Talita Di Santi, Victor Subyung Lee, Marcelo Callado Fantauzzi, Gabriela Tomaz Martinho, Rafael Guedes de Toledo Barros, Andreas Johann Molnar Koszka, Andre Ibrahim David*
- 77** Quiste esplénico benigno gigante: reporte de dos casos con resolución laparoscópica  
*Santiago Reimondez, Álvaro Alcaraz, Santiago Josseau Olguin, Franco José Signorini, Agustina Vigilante, Enzo Giordano, Lucio Ricardo Obeide*
- 81** Abordaje laparoscópico del aneurisma de la arteria esplénica  
*Franco José Signorini, Tomas Kruse, Verónica Gorodner, Pablo Sergio Maldonado, Lucio Ricardo Obeide, Federico Moser*

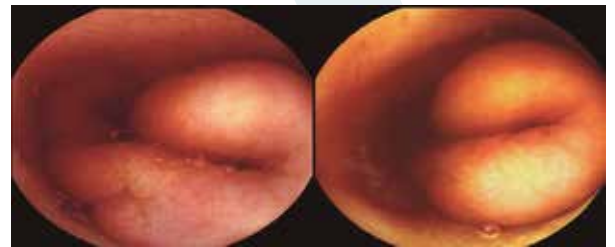


Figura 1. Imagen de la VCE. Saco diverticular invertido hacia la luz intestinal. VCE: videocápsula endoscópica.

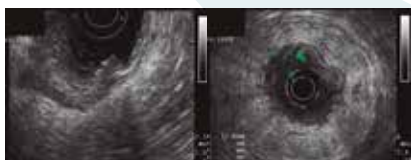


Figura 1. Valoración por ultrasonido endoscópico del tumor primario (T) según TNM en cáncer de recto. El tumor invade a través de la muscular propia el tejido peri-colorrectal (T3).



Sociedad  
Argentina de  
Gastroenterología

Órgano oficial

**SGU** | Sociedad de  
Gastroenterología  
del Uruguay