Leiomioma de íleon: reporte de un caso

Juan Carlos Urbina Rodríguez,[1] Nadia Malpartida Beraún,[2] Ítalo Jesús Álvarez Arangoitia,[1] Wilder Ramos Castillo[3]

[1] *Escuela de Medicina Humana. Universidad Peruana de Ciencias Aplicadas.*
[2] *Servicio de Gastroenterología.*
[3] *Servicio de Anatomía Patológica y Laboratorio Clínico del Hospital Nacional Edgardo Rebagliati Martins.*
Lima, Perú.

Acta Gastroenterol Latinoam 2019;49(2):153-158

Recibido: 24/01/2018 / Aceptado: 19/06/2018 / Publicado online: 17/06/2019

Resumen

Los leiomiomas son neoplasias benignas de músculo liso que pueden ser encontradas ocasionalmente en el intestino delgado y representan una causa rara de hemorragia gastrointestinal. Se reporta el caso de una mujer de 58 años con antecedentes de cinco episodios de hemorragia gastrointestinal, transfusiones de sangre y anemia crónica en el último año. Consulta por dolor en el hemiabdomen inferior, melena, hematoquezia, náuseas y astenia que había presentado durante los cuatro días previos. Los estudios de laboratorio revelaron solo anemia moderada. En la ecografía se observó una masa pélvica en la región paravesical derecha, de bordes definidos, vascularizada y con un diámetro de 60 x 40 milímetros. Se realizó la cirugía en la que se extrajo una tumoración dependiente del íleon distal a 100 centímetros de la válvula ileocecal, muy vascularizada, firmemente adherida al asa intestinal, de consistencia renitente y ubicada en el borde antimesentérico. El estudio anatomopatológico reveló un leiomioma de íleon, positivo para marcador alfa actina y negativo para CD117 y S-100.

Palabras claves. *Leiomioma, hemorragia gastrointestinal, íleon.*

Ileon's leiomioma: a case report

Summary

Leiomyomas are benign neoplasms of smooth muscle that can occasionally be found in the small intestine and represent a rare cause of gastrointestinal hemorrhage. We report a case of a 58-year-old woman with a history of five previous episodes of gastrointestinal hemorrhage, blood transfusions and chronic anemia in the last year. She presented pain in the lower abdomen, melena, hematochezia, nausea and asthenia during the previous four days. The auxiliary laboratory studies revealed only moderate anemia. Ultrasound showed a pelvic mass in the right paravesical region, with defined edges, vascularization and a diameter of 60 x 40 millimeters. Surgery was performed in which distal ileum-dependent tumor was extracted at 100 centimeters from the ileocecal valve, highly vascularized, firmly attached to the intestinal

Correspondencia: *Juan Carlos Urbina Rodríguez*
Conjunto Habitacional San Joaquín J-103 IV etapa
Tel.: 051 968340644
Correo electrónico: u201210412@upc.edu.pe

loop, of renitent consistency and located on the antimesenteric border. The anatomopathological study revealed an ileum leiomyoma, positive for alpha actin marker and negative for CD117 and S-100.

Key words. *Leiomyoma, gastrointestinal hemorrhage, ileum.*

Las neoplasias del intestino delgado son raras y comprenden solo del 1 al 5% de todas las neoplasias gastrointestinales.[1] Los leiomiomas son neoplasias benignas provenientes del músculo liso. En el tracto gastrointestinal, el estómago es el órgano más comúnmente afectado, seguido del intestino delgado, donde el yeyuno es la porción afectada con más frecuencia.[2]

Su crecimiento puede tener patrones intraluminal, intramural y extraluminal. La sintomatología es variable y depende de la localización y la vascularización del tumor. Debido a su naturaleza benigna, estos tumores son generalmente asintomáticos al principio, por lo cual el diagnóstico se obtiene de manera accidental. Sin embargo, cuando presenta síntomas, la hemorragia es su presentación más común, seguida de obstrucción por intususcepción o crecimiento hacia el lumen.[3]

A continuación, presentaremos un reporte de caso de una mujer de 51 años con hemorragia digestiva baja de origen desconocido y anemia severa crónica secundaria a leiomioma en íleon distal.

Caso clínico

Mujer de 51 años de edad, residente en Perú, con antecedentes de múltiples hospitalizaciones en el último año debido a la presencia de melena y hematoquezia, así como de anemia crónica (8,2 mg/dL a 11,4 mg/dL), que requiere transfusión sanguínea. En dichas oportunidades los estudios endoscópicos no fueron contributarios.

La paciente refiere un tiempo de enfermedad del episodio actual de cuatro días. Presenta dolor abdominal tipo cólico en hemiabdomen inferior de moderada intensidad, melena 1 a 2 veces al día, hematoquezia 3 a 4 veces al día, nausea y astenia. Al examen físico: TA: 100/60mmHg, FC: 98 latidos por minuto, FR: 18 respiraciones por minuto y SaO_2: 97%. La paciente estaba despierta, en regular estado general, con palidez +/++++ y tinte ictérico en piel. El abdomen blando, depresible, ruidos hidroaéreos de adecuado tono y frecuencia, con ausencia masas palpables y presencia de leve dolor en hemiabdomen inferior. Se le realizan exámenes auxiliares en los que se halla anemia moderada (con hemoglobina 8,9 mg/dL), discreta leucocitosis sin desviación izquierda (11.030/ml), plaquetopenia leve (144.000/ml), hipoalbuminemia (3,3 mg/dL), hiperbilirrubinemia a predominio indirecto (bilirrubina total 3,5 mg/dL, bilirrubina indirecta 2,6 mg/dL, bilirrubina directa 0,8 mg/dL).

Se realiza una endoscopía alta: se describe el estómago con eritema difuso incipiente en la mucosa de cuerpo y el duodeno con abundante contenido bilioso; las demás estructuras sin alteraciones. Impresión diagnóstica: gastritis superficial leve. Se realiza una colonoscopía: lesión elevada a 20 cm de la válvula ileocecal correspondiente a un adenoma tubular según estudio de anatomía patológica. También se realiza una ecografía abdominal: hígado con leve aspecto esteatósico, vesícula biliar ausente, resto de las estructuras sin alteraciones. Se observa una masa sólida de bordes definidos de 60 x 40 mm, de ubicación paravesical derecha que no llega a contactarla, impresiona en contacto con el fondo uterino que muestra vascularización, se destaca una imagen fistulosa periférica a la lesión (Figura 1).

Con base en la sintomatología y los resultados previos se sugiere la impresión diagnóstica de hemorragia digestiva de origen desconocido, a descartar neoplasia maligna versus tumoración vascular. Posteriormente, se realiza un estudio gammagráfico con glóbulos rojos marcados, en el cual se evidencia una captación patológica persistente en hipogastrio, proyectada en región paravesical derecha y adyacente a las asas intestinales descritas, hallazgos que son sugerentes de corresponder a una tumoración vascularizada (Figura 2).

Se procede a realizar una angiotomografía: lesión ocupante de espacio de 58 x 45 x 45 milímetros (diámetros máximos ventrodorsal/latero-lateral/cráneo-caudal) de densidad blanda, que no presenta calcificaciones, con probable dependencia intramural de asa ileal distal sobre fosa ilíaca derecha y que impronta mucosa adyacente. Muestra isodensidad a vasos arteriales de la arteria mesentérica superior en la fase arterial y venosa, lo que sugiere presencia de cortocircuitos arteriovenosos (Figura 3). Impresiona dependencia vascular arteriovenosa de mesentérica superior. Los hallazgos descritos sugieren comportamiento benigno con probable etiología vascular y con menor probabilidad de tratarse de un proceso neoplásico de baja agresividad con cortocircuitos arteriovenosos. Con los nuevos resultados se hace el diagnóstico de tumoración vascular dependiente del íleon distal.

Figura 1. *Ecografía abdominal que muestra una masa pélvica en la región paravesical derecha. Presenta bordes definidos, vascularización y un diámetro de 60 x 40 mm.*

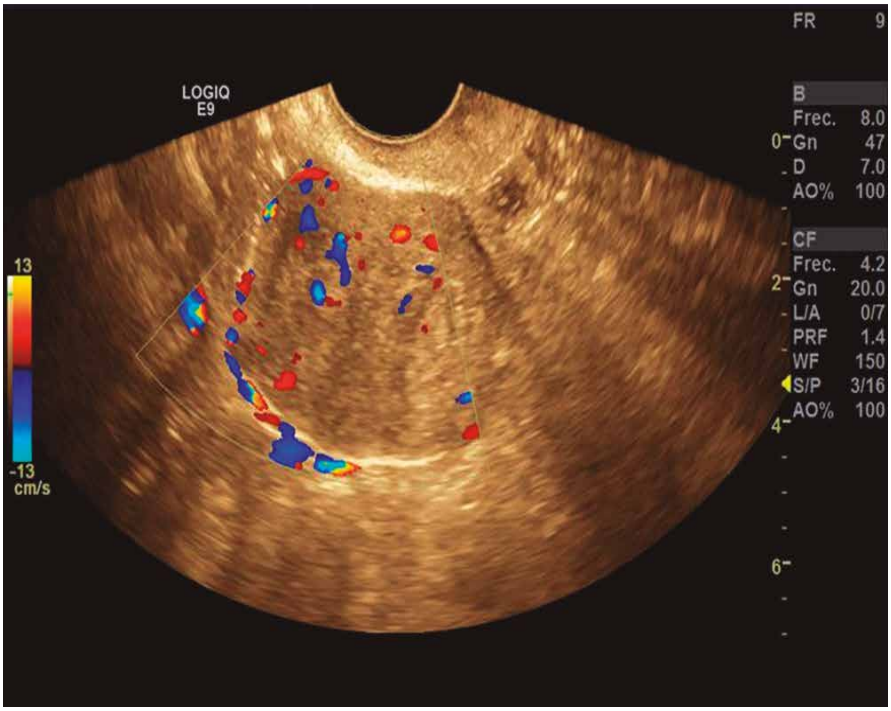

Figura 2. *Gammagrafía con glóbulos rojos marcados que muestra una acumulación progresiva del radiofármaco proyectado en el hipogastrio lateralizado a la derecha. Los hallazgos sugieren tumoración vascularizada adyacente a asas intestinales delgadas (íleon).*

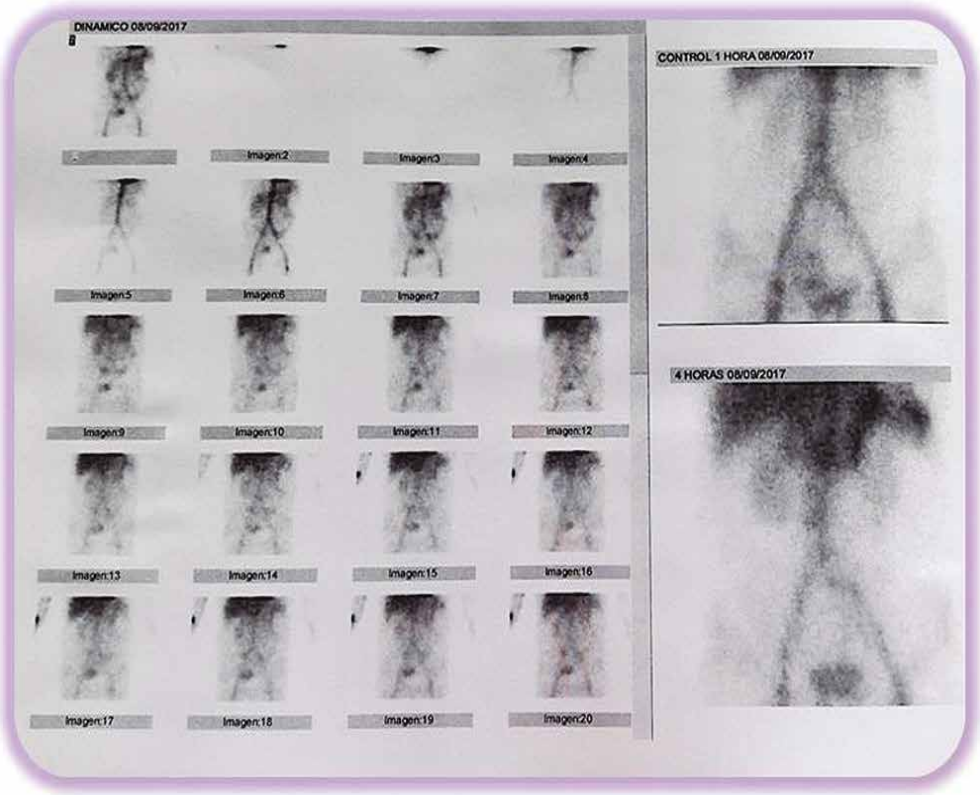

Figura 3. *Presencia de lesión ocupante de densidad blanda, sin calcificaciones y con probable dependencia intramural de asa ileal distal sobre FID. Impresiona dependencia vascular arteriovenosa de la arteria mesentérica superior. Sugiere comportamiento benigno con probable etiología vascular.*

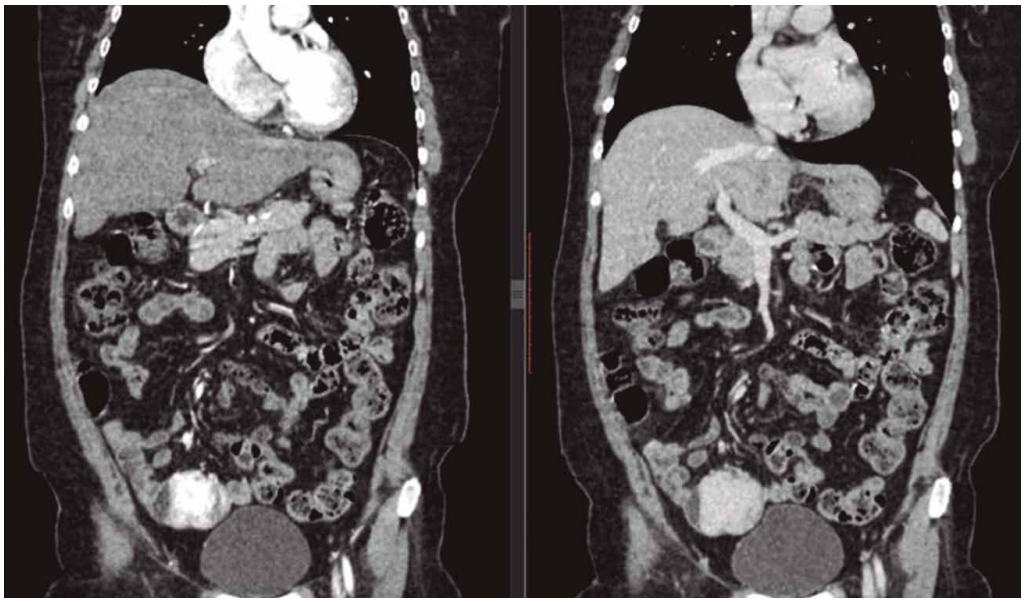

Se decide realizar laparotomía exploratoria con resección intestinal más anastomosis latero-lateral. Se halla tumoración dependiente de íleon distal a 100 cm de válvula ileocecal de 6 x 6 cm, muy vascularizada, firmemente adherida a asa intestinal pero libre de resto de estructuras, de consistencia renitente que se ubica en borde antimesentérico.

El examen anatomopatológico de la pieza operatoria concluye: neoplasia mesenquimal de pared del intestino delgado, de 5 x 3,5 cm de diámetro, localizada a 2 cm de borde quirúrgico más cercano. La tumoración tiene patrón fusiforme y se dispone a nivel de submucosa y muscular propia sugerente. El estudio inmunohistoquímico revela positividad a marcador alfa actina (Tabla 1).

La paciente fue dada de alta sin otra complicación y hasta el momento del presente reporte se encuentra asintomática.

Discusión

En el caso se presenta una mujer de 51 años, con antecedentes de melena y hematoquezia, anemia crónica y que requirió transfusión sanguínea.

Sin embargo, la mayoría de las hemorragias del intestino delgado son de presentación insidiosa, estables y ocultas. La prevalencia de lesiones del intestino delgado se ha estimado en ~ 5-10% en pacientes con hemorragia gastrointestinal. En pacientes con hematemesis, melena y después de haber tenido una endoscopía superior y co-

Tabla 1. *Resultado de inmunohistoquímica.*

Pruebas de inmunohistoquímica	Resultado
Alfa actina	Positivo
CD117	Negativo
S-100	Negativo
Ki-67	< 2%

lonoscopía inicial negativas o incompletas, como en el caso de la paciente. Una segunda evaluación deberá realizarse explorando el intestino delgado.[4]

El diagnóstico en pacientes hemodinámicamente estables con hemorragia activa se puede realizar mediante una TC multifásica (CTA) para identificar el sitio del sangrado. En cambio, en pacientes con sangrado gastrointestinal agudo y tasas más lentas de sangrado (0,1-0,2 ml / min) se debe realizar una gammagrafía con glóbulos rojos marcados.[4] Posterior a la realización de estos estudios, se plantearon los diagnósticos diferenciales de neoplasia de probable etiología vascular como hemangioma, angiodisplasia y telangiectasia; o neoplasia con cortocircuitos arteriovenosos.

En cuanto al tratamiento quirúrgico, en casos de hemorragia masiva del intestino delgado, puede ser útil y muestra resultados excelentes con lesiones discretas, como tumores o malformaciones arteriovasculares localizadas. Las lesiones más difusas, como las angioectasias múltiples, se tratan endoscópicamente en la operación.[4]

En el estudio anatomopatológico se reveló un leiomioma de íleon. Este tipo de tumores pueden ser asintomáticos, o pueden ser muy vasculares y ulcerarse, siendo el frecuente sangrado. Con menos frecuencia se presenta obstrucción por invaginación intestinal o crecimiento intraluminal.[5]

Asimismo, un estudio realizado en un hospital de referencia en Perú encontró que en más del 50% la hemorragia digestiva baja se asociaba a enfermedad diverticular colónica (47,5%) y proctitis actínica (10,9%), y en un 3,5% era de origen indeterminado.[6] Los leiomiomas se encuentran dentro del grupo de causas de hemorragia digestiva procedente del intestino delgado, y en Perú dentro del grupo indeterminado debido a que hay un bajo reporte de casos sobre esta etiología.

Los leiomiomas se originan en el músculo liso, la *muscularis mucosae* e incluso en la musculatura de los pequeños vasos de la pared digestiva. Por lo general, son lesiones infiltrantes, que también toman la forma de protuberancias polipoides y raramente de tumores

Figura 4. A. *Cortes histológicos con hematoxilina-eosina a 10X que muestra proliferación neoplásica de células fusiformes musculares lisas con un patrón en remolino, en capa muscular de intestino delgado. Inmunohistoquímica:* ***B.*** *Negativo para S100.* ***C.*** *Negativo para CD117.* ***D.*** *Positivo para actina de músculo liso.*

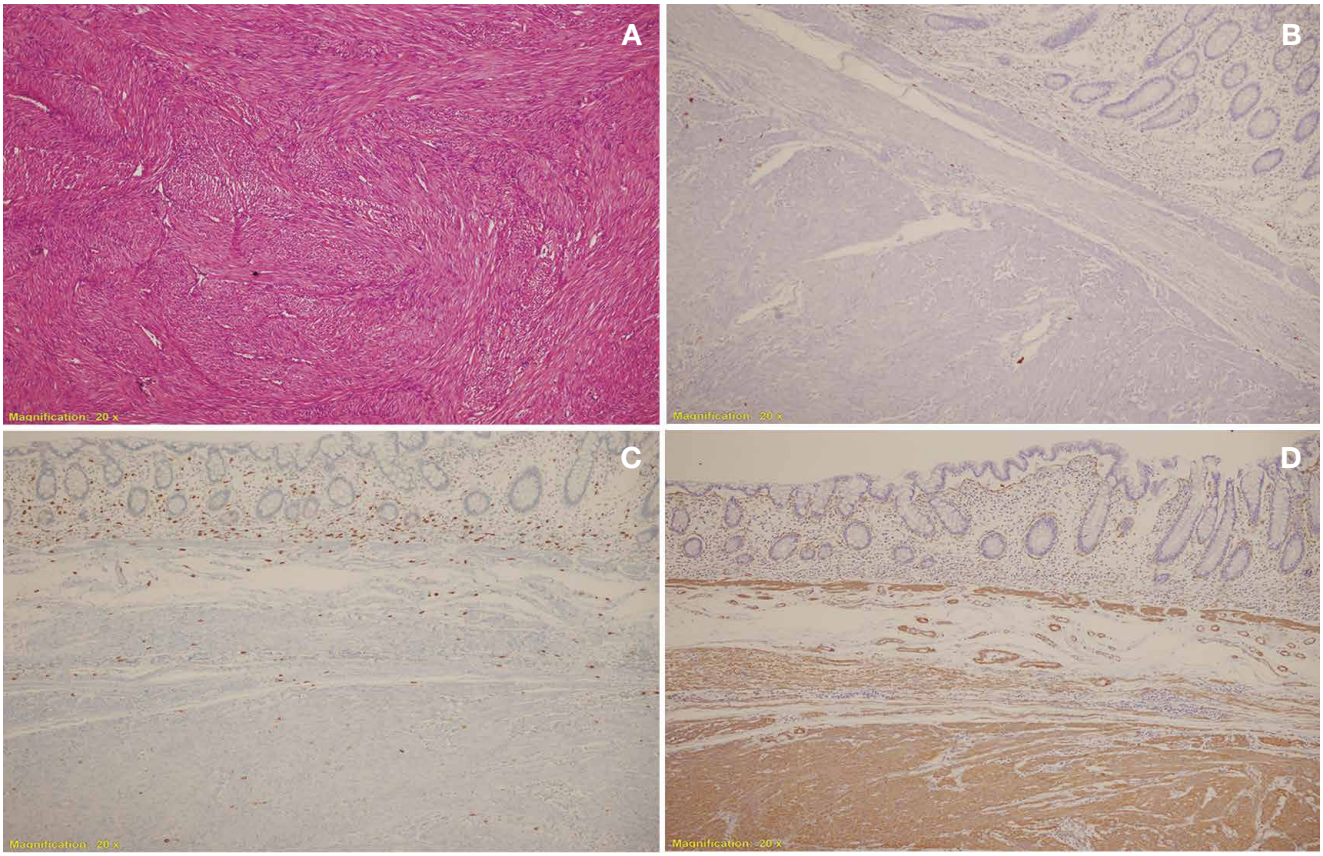

exofíticos.[7] Las características tomográficas del leiomioma no son específicas e indistingibles de otros tumores estromales gastrointestinales; la mayoría de los casos se presentan como masas polipoides o intramurales homogéneas redondas, bordes lisos y captadoras de contraste. Generalmente son lesiones solitarias y pueden ser clasificados según su ubicación en subseroso, intramural o submucoso.[5]

En cuanto a inmunohistoquímica, los leiomiomas muestran casi siempre expresión difusa positiva para los marcadores Alfa actina de musculo liso (SMA), desmina y caldesmon y son negativos para S100, CD34 y CD117.[8] En el presente reporte se observó positividad a SMA y resultados negativos para S100 y CD117 (Figura 4). Los otros estudios no fueron explorados.

Consideramos que el presente reporte es de utilidad por la presentación infrecuente de los leiomiomas en el intestino delgado. Además de la importancia del estudio de inmunohistoquímica de las neoplasias estromales aporta información relevante en el diagnóstico y pronóstico de los pacientes.

Conflicto de intereses. *Los autores declaran no tener ningún conflicto de intereses.*

Sostén financiero. *No se solicitó ningún apoyo financiero para la elaboración del caso.*

Referencias

1. Wroński K, Kaczor J, Masłowski Z. Duodenal leiomyoma - a rare case report. Magy Seb 2017; 70: 232-234.
2. García E, Ruescas F, Estaire M, Martín J, González L. Anorectal leiomyoma: a case report and literature review. Revista de Gastroenterología de México 2014; 79: 58-60.
3. Cengiz H, Yıldız S, Kaya C, Ekin M. A diagnostic dilemma of acute abdomen in pregnancy: Leiomyoma of the small intestine. J Turk Ger Gynecol Assoc 2014; 15: 60-62.
4. Gerson LB, Fidler JL, Cave DR, Leighton JA. ACG Clinical Guideline: diagnosis and management of small bowel bleeding. J Gastroenterol 2015; 110: 1265-1287.
5. Sokhandon F, Al-Katib S, Bahoura L, Copelan A, George D, Scola D. Multidetector CT enterography of focal small bowel lesions. Abdom Radiol 2017; 42: 1319-1341.
6. Rojas-Domínguez J, Carvallo-Michelena A, Piscoya A, Guzmán E. Factores asociados a mal pronóstico en pacientes con sangrado digestivo bajo en un hospital público. Rev Gastroenterol Per 2016; 36: 293-303.
7. Diaconescu MR, Diaconescu S. Mezenchymal (Non-epithelial) "Non-GIST" Tumors of the Digestive Tract. Chirurgia 2012; 107: 742-750.
8. Leni A, Barresi V, Reggiani Bonetti L, Branca G, Caruso RA, Tuccari G. Cytohistological and immunohistochemical characteristics of spindle-shaped mesenchymal neoplasms occurring in the gastrointestinal tract. Scandinavian Journal of Gastroenterology 2017; 52: 291-299.