

Enfermedad diverticular del intestino delgado no Meckel y diverticulitis del intestino delgado. Enfoque diagnóstico en la tomografía computada

Giancarlo Schiappacasse Faúndes,¹ Luis Méndez Alcaman,² Roque Sáenz Fuenzalida,³ Ema Leal Martínez,⁴ Isabel Adlerstein Lapostól⁵

¹ Médico radiólogo, Departamento de Imágenes; profesor adjunto, Facultad de Medicina, Clínica Alemana de Santiago, Universidad del Desarrollo.

² Médico gastroenterólogo, Departamento de Medicina Interna, Clínica Alemana.

³ Médico gastroenterólogo, profesor titular de Medicina, Facultad de Medicina, Clínica Alemana de Santiago, Universidad del Desarrollo.

⁴ Médico radiólogo, Hospital de Urgencia Asistencia Pública.

⁵ Médico residente de Radiología, Facultad de Medicina, Clínica Alemana de Santiago, Universidad del Desarrollo. Santiago de Chile, Chile.

Acta Gastroenterol Latinoam 2020;50(3):311-315

Recibido: 27/11/2019 / Aceptado: 30/07/2020 / Publicado online: 28/09/2020

Resumen

La enfermedad diverticular del intestino delgado no Meckel es una entidad infrecuente, de difícil diagnóstico, cuyos síntomas y signos suelen ser inespecíficos. El diagnóstico precoz de sus complicaciones es complejo, lo que puede conducir a una mayor morbilidad. Su manejo suele ser médico, con un reposo intestinal y los antibióticos intravenosos. Se muestra a continuación una serie de casos clínicos y radiológicos de diverticulitis del intestino delgado diagnosticados en la Clínica Alemana de Santiago de Chile.

Palabras claves. Intestino delgado, enfermedad diverticular, no Meckel, diverticulitis, tomografía computada.

Computed tomography of Acquired small bowel non Meckel diverticular disease and small bowel diverticulitis. A diagnostic approach

Summary

Acquired small bowel non Meckel diverticular disease is a rare entity. Symptoms and signs of its complications are generally nonspecific, making early diagnosis difficult to achieve. This determines an increasing risk of morbidity. The management is usually medical, consisting of intestinal resting and intravenous antibiotics. Surgical treatment is preferred only in selected cases. The aim of this report is to show a series of cases diagnosed with diverticulitis of the small bowel in Clínica Alemana, Santiago, putting emphasis in imaging findings.

Key words. Small bowel, diverticular disease, non-Meckel, diverticulitis, computed tomography.

Introducción

La enfermedad diverticular adquirida no Meckel del intestino delgado (ID) es una entidad clínica y patológica

Correspondencia: Giancarlo Schiappacasse Faúndes
Tel.: 0056 998465600
Correo electrónico: gschappacasse@gmail.com

poco frecuente, con una prevalencia estimada entre el 1 y el 5% en los estudios por imágenes. La localización más frecuente es el duodeno, con una incidencia de hasta el 20% en las series de autopsias.¹ Los divertículos de localización yeyunal e ileal son aún menos frecuentes, con una incidencia de entre el 0,6 y el 2,3%, según diferentes series publicadas.¹ Cabe destacar que las mismas incluyen escaso número de casos.

Las manifestaciones clínicas de la enfermedad diverticular no Meckel del intestino delgado son diversas. Los divertículos duodenales suelen ser asintomáticos, mientras que los yeyunales e ileales pueden presentarse con un dolor abdominal intermitente localizado en el epigastrio o la región periumbilical.^{1,2} La diverticulitis en estas localizaciones suele manifestarse clínicamente de forma inespecífica, por lo que frecuentemente es difícil de distinguir de otras causas de dolor abdominal. Además, normalmente no se la considera en la evaluación diferencial. El diagnóstico prequirúrgico suele ser tardío o estar relacionado con la presencia de las complicaciones.³ Es importante reconocerlo de forma precoz, para lo cual se requiere considerar esta entidad en el diagnóstico diferencial del dolor

abdominal y conocer sus hallazgos imagenológicos.^{1,4}

La enfermedad diverticular no Meckel del intestino delgado puede presentarse como una diverticulitis, un sangrado o una proliferación bacteriana. Rara vez se manifiesta como una torsión intestinal, una isquemia o una perforación con una peritonitis consecuente.^{1,3}

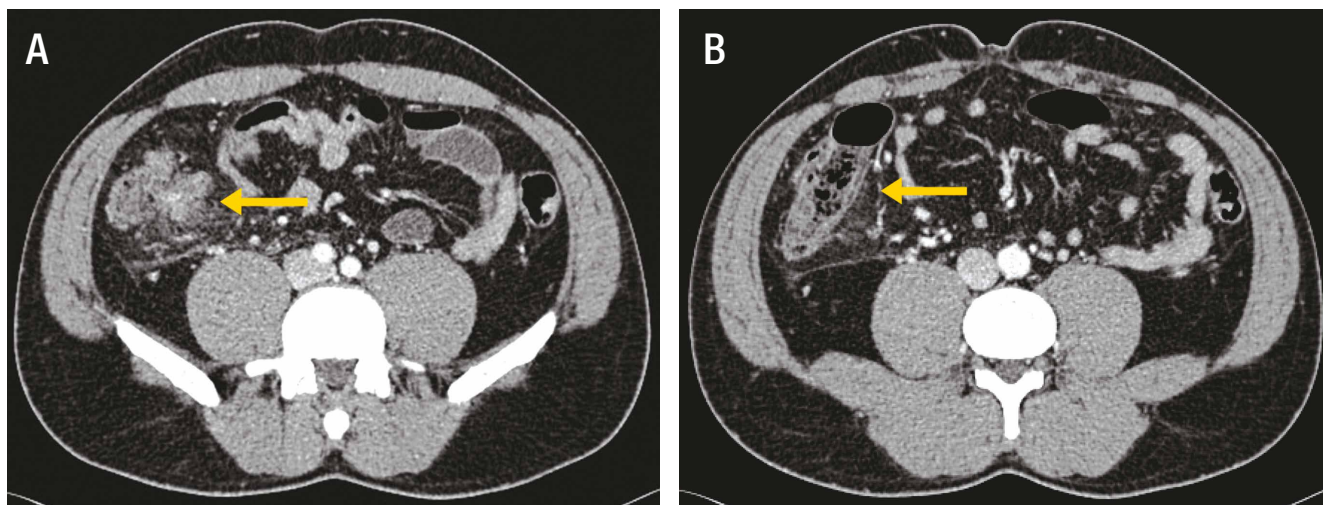
Se realizó una búsqueda retrospectiva en la base de datos electrónica de la Unidad de Imágenes de la Clínica Alemana de Santiago de Chile, seleccionando casos representativos de diverticulitis aguda no Meckel del intestino delgado demostrada mediante la tomografía computada (TC).

Se muestran a continuación algunos de los casos recabados.

Caso 1

El paciente de sexo masculino de 47 años consultó por un dolor abdominal de 24 h de evolución en el flanco derecho. El resultado de la tomografía computada fue compatible con una diverticulitis ileal (Figura 1). El paciente evolucionó favorablemente con el tratamiento antibiótico y el reposo digestivo.

Figura 1. En el ileon distal, adyacente a la válvula ileo-cecal, se reconoce un divertículo asociado al engrosamiento parietal estratificado del ileon y ciego, acompañado del aumento de la densidad del tejido adiposo adyacente. Estos hallazgos son compatibles con una diverticulitis ileal sin colecciones ni signos de perforación macroscópica

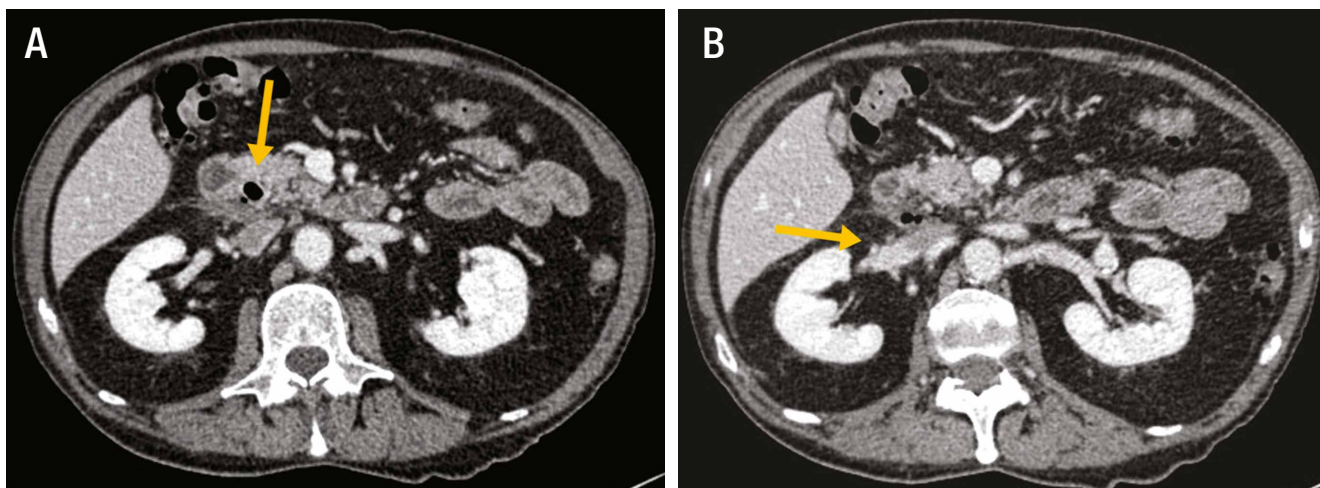


Caso 2

El paciente de sexo masculino de 80 años consultó por un dolor abdominal en el hipocondrio derecho de

48 h de evolución. El resultado de la tomografía computada fue compatible con una diverticulitis duodenal (Figura 2).

Figura 2. En la unión de la primera y segunda porción del duodeno se distingue un divertículo asociado al aumento de la densidad de la grasa adyacente y el engrosamiento de la fascia pararenal anterior. Se observan además algunas burbujas de gas extraluminales sugerentes de una perforación



Caso 3

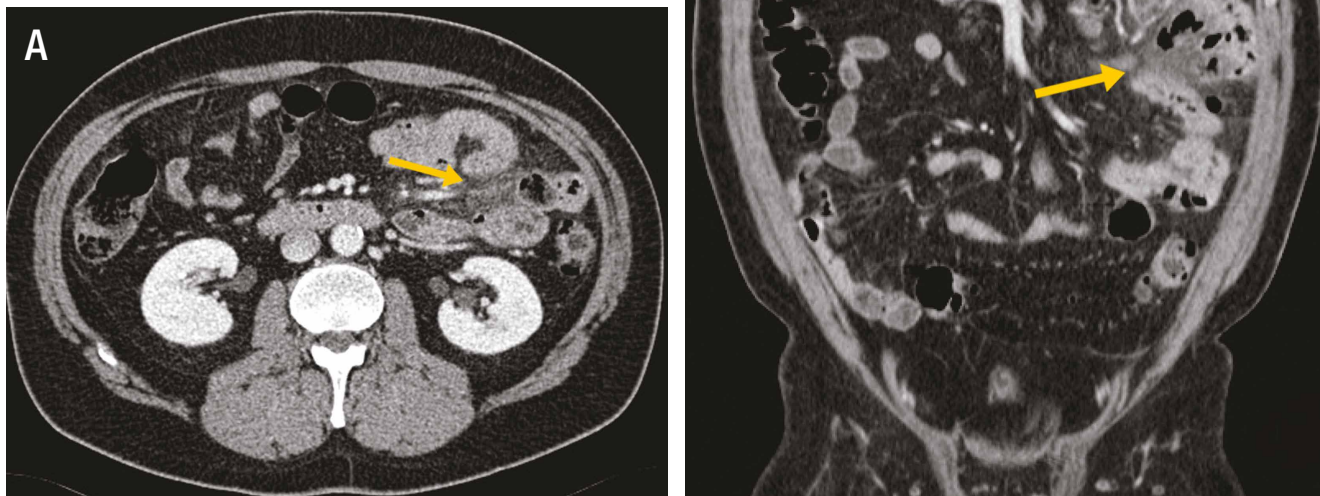El paciente de sexo masculino de 53 años consultó por un dolor abdominal en la fosa iliaca izquierda y fiebre de 20 h de evolución. En el examen físico se destacaron los signos de la irritación peritoneal. Se le solicitó la tomografía computada del abdomen y pelvis. Esta fue compatible con una diverticulitis yeyunal perforada (Figura 3). El paciente presentó una buena respuesta con el tratamiento

médico. Sin embargo, ante la recurrencia del cuadro en dos oportunidades, finalmente se decidió la resección intestinal con una anastomosis primaria.

Caso 4

Un paciente de sexo masculino de 71 años consultó por un cuadro de dolor abdominal difuso de cinco días de evolución, asociado a vómitos y una disminución del

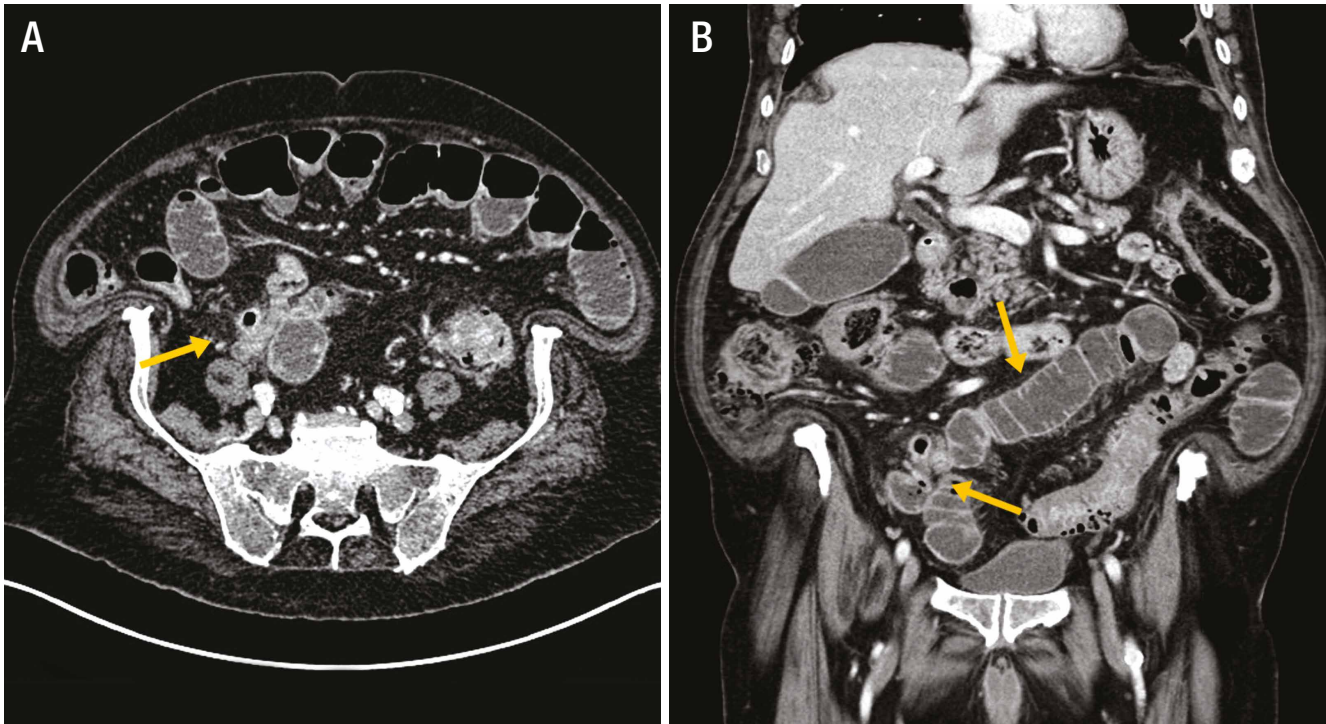
Figura 3. Proceso inflamatorio localizado en el flanco izquierdo en relación a un asa de yeyuno, identificándose varios divertículos, uno de los cuales mide 14 mm y presenta una pared engrosada que se realza con el contraste endovenoso. Se reconocen, además, algunas burbujas extraluminales sugerentes de una perforación



tránsito intestinal. Se le solicitó una tomografía computada del abdomen y pelvis. Esta fue compatible con

una obstrucción intestinal secundaria a diverticulitis ileal (Figura 4). Se decidió efectuarle la cirugía de Hartmann.

Figura 4. Se distingue una dilatación de asas del intestino delgado con un cambio de calibre a nivel del ileon distal, donde se reconoce un divertículo con la pared engrosada e hipercaptante, asociada a un aumento de la densidad del tejido adiposo adyacente. No se reconocen signos macroscópicos de una perforación



Discusión

La diverticulitis aguda no Meckel del intestino delgado es una entidad muy poco frecuente que, en general, no se considera en el diagnóstico diferencial del dolor abdominal. Los divertículos de localización duodenal son más frecuentes que los localizados en el yeyuno y el íleon.¹ La mayoría de los divertículos yeyuno-ileales se presentan en la sexta o séptima década de la vida, son algo más prevalentes en varones, pueden ser únicos o múltiples y su tamaño es variable. Su etiología no es clara y se les asocia con la disfunción motora del músculo liso o la disfunción de los plexos mientéricos del intestino delgado.¹

Las manifestaciones clínicas de esta entidad son variables. Los divertículos de localización duodenal suelen ser asintomáticos, pudiendo ser foco de sobrecrecimiento bacteriano. Los divertículos yeyuno-ileales, en cambio, pueden presentarse como un dolor abdominal intermitente, normalmente localizado en el epigastrio o periumbilical. Se puede asociar a la sensación de distensión abdominal, el sobrecrecimiento bacteriano, la diarrea y la malabsorción.³

A su vez, sus complicaciones, y en particular la diverticulitis, pueden manifestarse en forma clínicamente inespecífica, por lo que la sospecha médica es fundamental, evitando un diagnóstico tardío y potenciales complicaciones. La diverticulitis no Meckel de intestino delgado se presenta habitualmente como un dolor abdominal cólico, insidioso, de intensidad variable, localizado en el epigastrio. Es menos frecuente que se presente como un cuadro de instalación aguda.^{1,3}

Las imágenes, en particular las obtenidas por la tomografía computada (TC), pueden ayudar a realizar el diagnóstico tanto de la enfermedad diverticular como de la diverticulitis del intestino delgado.^{1,4}

En la TC, los divertículos del intestino delgado aparecen como unas evaginaciones saculares que emergen desde el borde mesentérico, de densidad variable dependiendo de su contenido. En el contexto de la inflamación aguda, estos hallazgos se asocian al engrosamiento y el patrón estratificado de la pared del intestino delgado, con una marcada hiperemia mucosa y cambios inflamatorios del tejido adiposo y de los planos fasciales adyacentes.^{1,4}

En los casos complicados con una perforación, pue-

de demostrarse el gas extraluminal en las etapas precoces y la formación de colecciones organizadas en las etapas tardías. Si se desarrolla un absceso, se observa como una imagen hipodensa de márgenes regulares con realce en el anillo tras la administración del medio de contraste endovenoso, con o sin el gas en su interior. Según su tamaño, puede ejercer el efecto de la masa sobre las estructuras vecinas de forma variable.¹ Estos hallazgos imagenológicos pueden inclinar la balanza del manejo hacia la cirugía.

El diagnóstico diferencial debe incluir a las neoplasias del intestino delgado que pueden perforarse (linfoma), la perforación intestinal por un cuerpo extraño, la ulceración intestinal secundaria a consumo de AINEs y la enfermedad de Crohn.⁴

Si bien no existen pautas establecidas para el tratamiento de la diverticulitis del intestino delgado, el manejo de la elección de los casos no complicados suele ser el reposo intestinal, asociado al uso de antibióticos endovenosos de amplio espectro y el reposo.^{1,4} La resección quirúrgica de la zona afectada con la anastomosis primaria se reserva

para los casos de una perforación, una hemorragia o una formación de abscesos que no se resuelven con el tratamiento médico o prácticas mínimamente invasivas.^{1,4}

Conflicto de intereses. Los autores declaran no tener conflictos de intereses.

Referencias

1. Transue D, Hanna T, Shekhani H, Rohatgi S, Khosa F, Johnson JO. Small bowel diverticulitis: an imaging review of an uncommon entity. *Emergency Radiology* 2017; 24 (2): 195-205.
2. Veen M, Hornstra BJ, Clemens CH, Stigter H, Vree R. Small bowel diverticulitis as a cause of acute abdomen. *European Journal of Gastroenterology & Hepatology* 2008; 21 (1): 123-125.
3. Kassahun WT, Fangmann J, Harms J, Bartels M, Hauss J. Complicated small-bowel diverticulosis: A case report and review of the literature. *World Journal of Gastroenterology* 2007; 13 (15): 2240-2242.
4. De Peuter B, Box I, Vanheste R, Dymarkowski S. Small-bowel Diverticulosis: Imaging Findings and Review of Three Cases. *Gastroenterology Research and Practice* 2009; 2009: 549853.